D2/67-9-10

THE EVAN BEDFORD
LIBRARY OF CARDIOLOGY

presented to the

ROYAL COLLEGE OF PHYSICIANS
OF LONDON

by

DR. EVAN BEDFORD, C.B.E., F.R.C.P.

MAY 1971



Digitized by the Internet Archive
in 2016

https://archive.org/details/b28036840

Art-s-
F09

Thomas Bradford.

Handbuch der Anatomie des Menschen

in acht Bänden.

In Verbindung mit

Prof. Dr. Paul Bartels in Königsberg, Prof. Dr. Ivar Broman in Lund, weiland Prof. Dr. A. von Brunn in Rostock, weiland Prof. Dr. J. Disse in Marburg, Prof. Dr. Eberth in Halle, Prof. Dr. Eisler in Halle, Prof. Dr. Fick in Innsbruck, Dr. M. Fränken in Berlin, Dr. Fritz Frohse in Berlin, Prof. Dr. M. Heidenhain in Tübingen, Prof. Dr. M. Holl in Graz, Prof. Dr. Kallius in Greifswald, weiland Prof. Dr. W. Krause in Berlin, Prof. Dr. F. Merkel in Göttingen, Prof. Dr. W. Nagel in Berlin, Prof. Dr. G. Schwalbe in Straßburg, Prof. Dr. Siebenmann in Basel, Prof. Dr. J. Sobotta in Würzburg, Prof. Dr. F. Graf Spee in Kiel, Prof. Dr. J. Tandler in Wien, Prof. Dr. Zander in Königsberg, Prof. Dr. Th. Ziehen in Wiesbaden

herausgegeben von

Prof. Dr. Karl von Bardeleben

in Jena

Dritter Band. Erste Abteilung.

Anatomie des Gefäßsystems

Bearbeitet von

Prof. Dr. Julius Tandler und **Prof. Dr. Paul Bartels**

in Wien in Königsberg

Erste Abteilung:

Anatomie des Herzens

Von

Julius Tandler

Wien

Mit 121 teilweise farbigen Abbildungen

Jena

Verlag von Gustav Fischer

1913

ANATOMIE DES HERZENS

VON

JULIUS TANDLER
WIEN

MIT 121 TEILWEISE FARBIGEN ABBILDUNGEN

JENA
VERLAG VON GUSTAV FISCHER
1913

Alle Rechte vorbehalten.

ROYAL COLLEGE OF PHYSICIANS
LIBRARY
CLASS
ACCN. 38736
SOURCE
DATE 31. VII. 1972

Vorwort.

> Is certe errandi periculum creat, qui in iis partibus, quae minus oculis expositae sunt, omnia quasi perpetua describit; utilior autem est is, qui aut saepe aut interdum quae variare possint, ostendit.
>
> MORGAGNI.

Seit der im Jahre 1876 erschienenen Gefäßlehre von HENLE, welche eine klassische Beschreibung des Herzens enthält, ist eine zusammenfassende Darstellung unserer Kenntnisse vom Aufbau des menschlichen Herzens in deutscher Sprache nicht erschienen. Die Fortschritte, welche seither die Anatomie des Herzens gemacht hat, lassen es angezeigt erscheinen, nun wieder eine solche zusammenfassende Darstellung der Oeffentlichkeit zu übergeben. Die auf entwicklungsgeschichtlicher Basis aufgebauten anatomischen Erkenntnisse, sowie die durch die ganz ungeahnten Fortschritte der experimentellen Technik geförderten physiologischen Entdeckungen der neueren Zeit haben der klinischen Betrachtung des normalen, sowie des pathologisch veränderten Herzens ein ganz anderes Gepräge gegeben. Diese Umstände bringen es mit sich, daß die vorliegende Anatomie des Herzens einen verhältnismäßig großen Umfang gewonnen hat. Habe ich mich doch bestrebt, soweit als möglich den an ein solches Buch von seiten der Fachkollegen, aber auch von seiten des praktischen Arztes zu stellenden Anforderungen gerecht zu werden, ein Bestreben, welches sein Fundament in der gewiß nicht mühelosen Durcharbeitung der Materie auf Grund eigener Erfahrungen hat.

Rein äußerliche Umstände, aber auch die zeitraubende Sammlung eigener Erfahrungen haben das Erscheinen dieses Buches weit hinausgeschoben. Im Laufe der vielen Jahre habe ich bei meinen Untersuchungen Befunde erheben können, welche diesem Buche einverleibt werden sollten, die aber inzwischen bei dem rastlosen Fortschritte unserer Wissenschaft von anderer Seite erhoben und veröffentlicht wurden. So erscheint heute manches nur als Bestätigung bekannter Befunde, was von mir selbst erst nach vieler Mühe zutage gefördert werden konnte. Dem gewiß berechtigten Drängen des Herausgebers Folge leistend, habe ich gar manche Frage in ihrer Bearbeitung unterbrochen und mich damit begnügt, den augenblicklichen Stand unserer Kenntnisse wiederzugeben, wohl voraussehend, daß er knapp nach dem Erscheinen dieses Buches bereits veraltet sein könnte. Einzelne Probleme, wie beispielsweise jenes vom Reizleitungssystem, hätten noch einer weiteren Bearbeitung bedurft. Fehlt es hier an Zeit, so

fehlt es bei anderen, wie beispielsweise bei jenem vom Aufbau des Myocards, vorderhand an der Möglichkeit, mit den heute gegebenen Technizismen weiter vorzudringen. Zwang mich dort Zeitmangel zur Resignation, so war es hier die Einsicht der persönlichen Unzulänglichkeit, die mir dasselbe Gefühl aufdrängte. Für mich erscheint dieses Buch deshalb zu früh, für den Herausgeber zu spät. Nichtsdestoweniger will ich ihm und dem Verlag für die Geduld danken, mit welcher sie auf das Erscheinen des Buches gewartet haben.

Es sei mir noch gestattet, meinem gewesenen Assistenten Frau Dr. Bien, vor allem aber meinem Assistenten Dr. Sicher für die Mühewaltung, mit welcher sie mich bei der Bearbeitung der ganzen Materie unterstützt haben, hier meinen herzlichsten Dank zu sagen.

Als ich an die Bearbeitung des Kapitels „Herz" ging, überließ mir Herr Prof. Hochstetter, der dasselbe ursprünglich übernommen hatte, eine Reihe von Abbildungen, die er für dieses Buch bereits hatte anfertigen lassen. Einige derselben fanden unter den beigegebenen Illustrationen Verwendung. Es sei mir erlaubt, Herrn Prof. Hochstetter für die Ueberlassung dieser Originale meinen besten Dank zu sagen.

Ebenso möchte ich den Kollegen Thompson und Ingalls für die freundliche Ueberlassung jener Herzmodelle menschlicher Embryonen danken, welche den Fig. 5—8 zugrunde liegen.

Da mir selbst nicht eine genügende Anzahl von Serienschnitten durch das Vorhofsgebiet zur Verfügung stand, um das Verhalten des Reizleitungssystems daselbst zu prüfen, wandte ich mich an Herrn Kollegen Thorel in Nürnberg, mit der Bitte, mir einen Teil seiner Serien zu überlassen. Ich möchte an dieser Stelle Herrn Kollegen Thorel für sein besonderes Entgegenkommen verbindlichst danken.

Wien, am 1. Februar 1913.

Julius Tandler.

Inhaltsverzeichnis.

Seite

Vorwort V

Einleitung 1

I. Kapitel. Bemerkungen über die Phylogenese des Herzens 1

II. Kapitel. Entwicklungsgeschichte des Herzens 9

I. Periode 11
II. Periode 17
III. Periode 29
IV. Periode 41

III. Kapitel. Die Form der Herzwände und Herzhohlräume . 44

I. Oberfläche 44
1. Rechter Vorhof 47
2. Linker Vorhof 47
3. Ventriculus dexter 48
4. Ventriculus sinister 48
II. Innenfläche 48
1. Rechter Vorhof 48
2. Linker Vorhof 58
3. Rechter Ventrikel 60
4. Linker Ventrikel 65
5. Septum cordis 67
6. Septum membranaceum 68
7. Die Form des systolischen Herzens 73

IV. Kapitel. Der Klappenapparat 84

I. Die Atrioventrikularklappen 85
1. Valvula atrioventricularis dextra 91
2. Valvula atrioventricularis sinistra 93
3. Der histologische Aufbau der Atrioventrikularklappen . . . 95
4. Die Muskulatur der Atrioventrikularklappen 97
I. Die Vorhofsmuskulatur der Klappen 97
II. Die Ventrikelmuskulatur der Klappen 100
5. Die Gefäße der Atrioventrikularklappen 102
6. Die Noduli Albini 103
7. Klappenhämatome 104
II. Der arterielle Klappenapparat 105
1. Die Arterienwurzeln 105
2. Die Semilunarklappen 108
3. Die Sinus Valsalvae 110
4. Die Histologie der Semilunarklappen 110
5. Die Gefäße der Semilunarklappen 114

V. Kapitel. Maße und Gewichte des Herzens 114

I. Absolutes Herzgewicht und relative Herzgröße des Erwachsenen 116
II. Relatives Herzgewicht und relative Herzgröße bei Erwachsenen . 117
III. Absolute und relative Größenverhältnisse der einzelnen Herzabschnitte 118

Seite

IV. Gewichte und Maße des Herzens beim Neugeborenen 124
V. Das Wachstum des Herzens 125
VI. Die Geschlechtsunterschiede im Volumen und in den Maßen des Herzens 134
VII. Die Herzgröße in der Gravidität 135

VI. Kapitel. Die Struktur der Herzwände 135
I. Das Endocard 135
II. Das Herzskelett 140
Der histologische Aufbau des Herzskelettes 146
III. Das Myocard 147
A. Die Muskulatur der Vorhöfe 151
B. Die Muskulatur der Ventrikel 157
1. Vortexfasern 177
2. Die Wandfasern des rechten Ventrikels 180
3. Die Wandfasern des linken Ventrikels 181
4. Die interventrikulären Fasern 182
C. Das Reizleitungssystem 183
1. Das atrioventrikuläre System 187
a) Der Tawarasche Knoten 187
b) Crus commune 190
c) Die Aufteilungsstelle 190
d) Der rechte Schenkel 191
e) Der linke Schenkel 193
f) Das Purkinjesche System 196
Histologischer Aufbau des Atrioventrikularsystems . 197
Die Purkinjeschen Fäden 200
Die sogenannten abnormen Sehnenfäden 201
Die Scheide des Atrioventrikularbündels 202
Gefäße und Nerven des Hisschen Bündels 203
2. Das sino-aurikuläre System 203
Der histologische Aufbau des sino-aurikulären Systems . 207
3. Die Entwicklungsgeschichte des Reizleitungssystems . . . 212
IV. Das Epicard 216

VII. Kapitel. Die Gefäße des Herzens 219
I. Die Coronararterien 219
a) Die Arteria coronaria sinistra 221
b) Die Arteria coronaria dextra 222
c) Versorgungsgebiete der Coronararterien 224
d) Anastomosen der Coronararterien 226
II. Die Venen des Herzens 228
a) Der Sinus coronarius 230
b) Die Aeste des Sinus coronarius 231
c) Die Venae parvae cordis 232
d) Venae minimae Thebesii 233
Die Klappen der Herzvenen 234
III. Die Lymphgefäße des Herzens 235

VIII. Kapitel. Die Nerven des Herzens 238
I. Die Herznerven des Sympathicus 239
II. Die Herznerven des Vagus 240
III. Der Plexus cardiacus 242

IX. Kapitel. Entwicklung und Anatomie des Perikards . . . 245
I. Entwicklungsgeschichte des Pericards 245
II. Das Pericard 256
a) Die Umschlagsstellen des Pericards 268
b) Der mikroskopische Aufbau des Pericards 277

Literaturverzeichnis 279

Das Herz.

Einleitung.

Das Gefäßsystem des Menschen wird eingeteilt in das Blutgefäßsystem und das Lymphgefäßsystem, welche untereinander in Kommunikation stehen. Diese Kommunikation betrifft nur den venösen Schenkel des Blutgefäßsystems und ist bei den niederen Vertebraten eine viel weitergehende als bei den höheren.

Das Blutgefäßsystem hat die Aufgabe, das Blut den einzelnen Organen zuzuführen und es daselbst so zu verteilen, daß die Elemente der Organe die zu ihrer Ernährung und zu ihrer Funktion notwendigen Stoffe aus dem Blut aufnehmen und demselben die Produkte ihres Stoffwechsels und ihrer Tätigkeit abgeben können. Das Blutgefäßsystem stellt ein in sich abgeschlossenes, allseitig von spezifischen Geweben begrenztes System von Röhren dar, welche das Blut von dem propulsatorischen, zentralen Anteil, dem Herzen, zu den Organen bringen und es von hier dem Herzen wieder zuführen. Die zentrifugal leitenden Röhren werden Arterien, die zentripetal leitenden Venen genannt. Zwischen zuführendem und abführendem Schenkel ist das Kapillarsystem eingeschaltet, welches die Verteilung des Blutes an die Bauelemente der Organe zu besorgen hat.

I. Kapitel.

Bemerkungen über die Phylogenese des Herzens.

Wie schon aus der Definition des Gefäßsystems hervorgeht, kann bei den einzelligen Lebewesen selbstverständlich von einem Gefäßsystem sensu strictiori keine Rede sein. Aber auch das Gastrovascularsystem der Cölenteraten, durch welches wohl Nahrungssäfte in schlauchförmigen Derivaten des Entoderms durch den Körper getrieben werden, kann mindestens morphologisch nicht als homolog dem mesodermal angelegten Gefäßsystem der Cölomaten gleichgestellt werden. Dieses immer auf das Mesoderm zurückführbare Gefäßsystem ist vielfach noch nicht geschlossen, sondern zeigt stellenweise Auflösung in lakunäre Räume. Es gliedert sich frühzeitig in propulsatorisch wirksame und in leitende Anteile. Der einfachste Typus dieses Gefäßsystems wird dargestellt durch ein dorsales und ein ventrales Längsgefäß, welche untereinander durch

Queranastomosen verbunden sind. Einzelne Anteile dieses Rohrsystems beginnen nun zu pulsieren, wie beispielsweise bei den Anneliden einzelne Stücke des dorsalen Längsgefäßes, sowie einzelne Queranastomosen. Bei den Mollusken geht das Herz als paarige Anlage aus dem dorsalen Gefäßstamm hervor. Bei den Tunicaten sehen wir zum ersten Male das Herz aus dem ventralen Längsstamm sich entwickeln, wenn es auch, angepaßt an uns unbekannte funktionelle Eigentümlichkeiten, abwechselnd nach beiden Richtungen zu pulsieren imstande ist.

Beim Amphioxus sehen wir wohl, daß größere Abschnitte des Gefäßsystems, so z. B. die paarigen Aorten, propulsatorische Fähigkeit besitzen, doch sind es hauptsächlich das ventrale, unterhalb der Kiemen gelegene Längssystem und die daran angeschlossenen in die Kiemenarterien eingeschobenen kleinen Erweiterungen (Bulbilli), welche die Fortbewegung des Blutes besorgen. Viel komplizierter gestaltet sich das Gefäßsystem, vor allem aber das Herz der Cranioten.

Dieses ursprünglich rein venöse Herz zeigt in seiner Fortentwicklung vor allem mit der Aenderung des Atmungsmechanismus die Tendenz zur Aufteilung in ein arterielles und in ein venöses Herz, von denen das eine schließlich den Lungenkreislauf, das andere den Körperkreislauf zu betreiben hat. Diese Aufteilung tritt allmählich und unter den verschiedensten Modifikationen, welche aber alle auf dasselbe Ziel gerichtet sind, ein und erreicht bei den Vögeln und bei den Säugern ihre Vollendung. Da dieser Aufteilungsmechanismus in der Phylogenese bis zu einem gewissen Grade seine ontogenetische Rekapitulation in der Entwicklung des Menschenherzens erfährt, wollen wir gerade unter dem Gesichtswinkel dieser mechanischen Aufteilung ganz kurz die Etappen derselben durch phylogenetische Beispiele belegen.

Die Unterteilung des einfach schlauchförmigen Herzens geschieht zunächst transversal auf seine Längsachse. Dadurch zerfällt der Herzschlauch in vier hintereinander angeordnete Anteile. Von dieser Art der Unterteilung ist jene wohl zu unterscheiden, durch welche der Herzschlauch parallel seiner Längsachse in zwei Hälften geschieden wird. Diese Aufteilung betrifft den zweiten, dritten und vierten Herzanteil und läßt den ersten frei. Bemerkt sei noch, daß die Längsteilung des Herzens zunächst eine funktionelle ist, insofern als morphologisch verschiedenwertige Einrichtungen für die funktionelle Unterteilung benutzt werden. Teils durch Umwandlung der dem funktionellen Mechanismus dienenden Gebilde, teils durch Neuschaffung anderer tritt erst allmählich an die Stelle der funktionellen die anatomische Scheidung.

Das Fischherz ist ein rein venöses einfaches Herz. Es empfängt das venöse Körperblut und gibt es an die Kiemen ab, in welchen es arterialisiert wird, um durch die Körperarterien und Kapillaren auf dem Wege der Körpervenen wieder zum Herzen zurückzugelangen. Morphologisch besteht dieses Herz aus vier primitiven Anteilen, aus dem Sinus cordis, dem Vorhof (Atrium), der Kammer (Ventrikel) und dem Bulbus cordis. Der Sinus stellt jenen Abschnitt dar, in welchem sich das Blut der Venen, bevor es dem Vorhof übergeben wird, sammelt. Während der Zufluß ein kontinuierlicher ist, ist die Fortbewegung dieses Blutes gegen den Vorhof eine diskontinuierliche. Es beginnt demnach

die Peristole im Sinus, ein Umstand, welcher für die funktionelle Leistung des später noch zu besprechenden Reizleitungssystems von grundlegender Bedeutung ist.

Der Sinus ist gegen den Vorhof durch eine paarige Klappe, die Sinusklappe, geschieden. Das vom Sinus dem Vorhof einverleibte Blut wird durch die Vorhofskontraktion, welche von der aus dem Sinus kommenden peristolischen Welle ausgelöst wird, dem Ventrikel überantwortet. Die Grenze zwischen Vorhof und Ventrikel wird durch die Atrioventrikularklappen bezeichnet.

Der Ventrikel stellt den eigentlich propulsatorischen Abschnitt dar und ist hierzu durch die mächtig entwickelte Muskulatur befähigt. Am Fischherzen ist die ventrikuläre Muskulatur hauptsächlich in Form eines Trabekelwerkes vorhanden, eine eigentliche corticale Muskulatur ist kaum zur Entwicklung gelangt. Dadurch zerfällt der Kammerraum in eine große Zahl kleinerer Räume, welche bei der Systole entleert werden müssen. Dieses Verhalten der Muskulatur ist insofern von Interesse, als es einen primitiven Zustand darzustellen scheint, wenigstens sieht man bei den Amphibien dieselben Verhältnisse, während bei den Reptilien gleichzeitig mit der Entwicklung der corticalen Muskulatur die trabekuläre zu schwinden beginnt. Am Säugerherzen hat sich das Verhältnis zugunsten der Corticalis umgekehrt.

Das im Ventrikel angesammelte Blut wird durch die Kammersystole in den Bulbus cordis befördert. Während die bisher besprochenen Anteile keinerlei weitgehende Modifikationen zeigen, sehen wir gerade am Ausflußteile des Herzens verschiedenartige, aber auch morphologisch verschiedenwertige Einrichtungen. Die mangelhafte Erkenntnis ihrer Entwicklung und die Notwendigkeit, sowohl vergleichend-anatomisch als auch entwicklungsgeschichtlich diese Abschnitte zu bezeichnen, bevor genügend viel Erkenntnismaterial vorlag, brachte eine gewisse Verwirrung in die Nomenklatur. Es wird sich daher empfehlen, schon aus diesem Grunde hier eine Definition der einzelnen Abschnitte zu geben. Bezüglich der Nomenklatur möchte ich A. Langer folgen, der schon auf die verschiedenartige Verwendung der in Betracht kommenden Namen bei den einzelnen Autoren aufmerksam gemacht hat. Die für den Anfangsteil des Abflußrohres vielfach promiscue gebrauchten Namen sind: Conus arteriosus, Truncus arteriosus, Bulbus arteriosus und Bulbus cordis. Von diesen ist der Ausdruck Conus arteriosus der menschlichen Anatomie entnommen und bezieht sich auf den verjüngten, allmählich aus dem rechten Ventrikel hervorgehenden Ausströmungsteil desselben, der sich in die Arteria pulmonalis fortsetzt. Dieser Ausdruck, der also in der menschlichen Anatomie bereits vergeben ist, fällt für die vergleichende Anatomie und Entwicklungsgeschichte des Herzens am besten vollkommen weg. Unter Truncus arteriosus ist nur jener Abschnitt zu verstehen, der aus der ursprünglich einfachen Gefäßwand des gemeinschaftlichen Aorta-Pulmonalisrohres hervorgegangen ist und zeitlebens in seiner Wand die Textur einer Gefäßwand zeigt. Dieser Abschnitt ist bei den Knochenfischen windkesselartig erweitert, durch mächtige Einlagerungen von glatter Muskulatur und elastischen Fasern verdickt, aber frei von Myocard; für ihn gilt der Name Bulbus arteriosus.

Unter Bulbus cordis ist jener Anteil des Ausflußrohres zu verstehen, der an seiner Innenfläche die Bulbuswülste resp. deren Derivate, die Semilunarklappen, trägt, an seiner Außenfläche aber Myocardüberzug besitzt. Er wird bei allen Wirbeltierembryonen angelegt, bildet sich aber teils durch Einbeziehung seines proximalen Abschnittes in die Kammer, teils durch Verdrängung seines distalen Abschnittes von seiten des Truncus arteriosus schon in der Ontogenese verschieden weit zurück und bleibt als deutlich separierbarer Herzabschnitt nur bei den Selachiern, Ganoiden, Dipnoern und Amphibien mehr oder minder vollständig persistent. Aus entwicklungsgeschichtlichen Gründen empfiehlt es sich, den in den Ventrikel einbezogenen Anteil, ventrikulären Bulbusabschnitt, den distalen, Truncusabschnitt zu nennen. Bei der Entwicklungsgeschichte des Herzens werden diese Namen noch näher begründet werden.

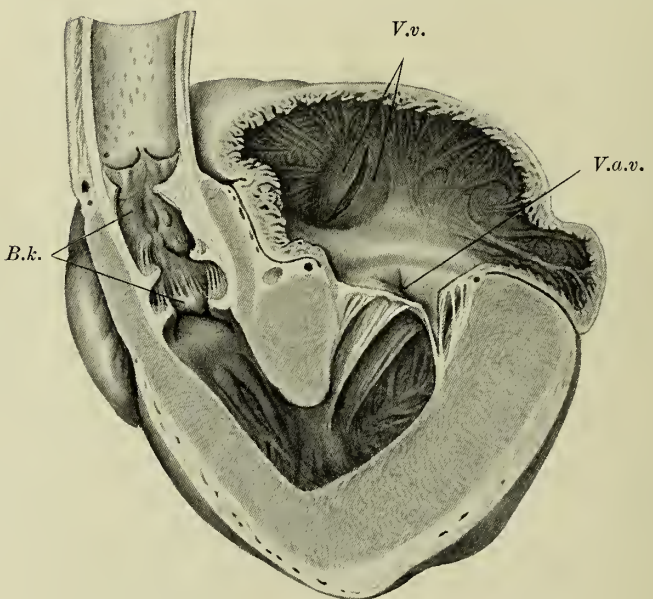

Fig. 1. Herz eines Alopecias vulpes, von vorn eröffnet zur Demonstration der einzelnen Herzräume am ungeteilten venösen Herzen. Nat. Größe. *B.k.* Bulbusklappen, in mehreren Reihen im Lumen des Bulbus cordis vorhanden. *V.a.v.* Valvulae atrioventriculares an der Grenze zwischen Vorhof und Kammer. *V.v.* Sinusklappen, zwischen denselben der spaltförmige Zugang zum Sinus venosus. Man sieht am Schnitt die mächtige Ventrikelmuskulatur und den Muskelbelag des Bulbus. Die kleinen Maschen der Ventrikeltrabecularis sind infolge der Kontraktion nicht zu sehen.

Die vorhin als typisch angeführten vier Abschnitte des Herzens zeigen in ihrer vollständigen Entwicklung nur die Selachier, eventuell noch die Ganoiden, während bei den Teleostiern der Bulbus eine mehr oder minder vollkommene Rückbildung erfährt, so daß eigentlich nur das Selachierherz als Paradigma verwendet werden kann (vgl. Fig. 1). Schon bei den Fischen sehen wir aber die zukünftige Unterteilung in ein arterielles und ein venöses Herz insofern angedeutet, als viel-

fach schon die Schwimmblasenvene separiert in den Sinus mündet, während bei den Dipnoern die Mündung der von den Lungen kommenden Vene schon durch eine am Boden des Vorhofs befindliche Falte gegen die Mündungsstelle des Sinus geschieden ist. Ebenso teilt sich auf Grund eines komplizierten Mechanismus das Ausflußrohr bei den Dipnoern in einen mehr arteriellen und einen mehr venösen Schenkel. Doch wollen wir auf diesen Teilungsvorgang nicht weiter eingehen, da er für die weitere Unterteilung des Herzens, wie wir sie bei den Amphibien sehen, nicht richtunggebend sein dürfte.

Bei den Amphibien kommt es nun zunächst zur Aufteilung des Herzens insoweit, als die des Vorhofs wirklich als morphologische Aufteilung, jene des Ventrikels und des Bulbus nur als funktionelle bezeichnet werden kann. Wenn auch infolgedessen die Unterteilung des Herzens nicht eine absolute zu nennen ist, da das aus den beiden Vorhöfen in den gemeinschaftlichen Ventrikelraum gelangende arterielle und venöse Blut sich noch mischen kann, so ist diese Mischung doch als eine minimale zu bezeichnen, denn es bestehen sowohl im Ventrikel als im Bulbus cordis Vorrichtungen, die eine weitgehende Vermengung der beiden Blutqualitäten verhindern und dementsprechend bewirken, daß das mehr venöse Blut dem respiratorischen Kreislauf, das arterielle aber dem Körperkreislauf zugeteilt wird. Allerdings muß bemerkt werden, daß gerade bei den Amphibien die Arterialisierung des Blutes nicht nur den Lungen, sondern auch in nicht unbedeutendem Maße der Haut und der Schleimhaut der Mund- und Rachenhöhle zufällt. Der Vorhofsraum ist durch ein dünnes an der hinteren oberen Vorhofswand entspringendes Septum vollkommen in ein rechtes und ein linkes Atrium unterteilt (vgl. Fig. 2). Die Vorhofsscheidewand endet mit einem freien Rand an dem beiden Vorhöfen gemeinsamen Ostium atrioventriculare. In den rechten Vorhof mündet mittels des Sinus venosus der venöse Schenkel des Körperkreislaufes, in den linken Vorhof mittels der Vena pulmonalis der arterielle Schenkel des Lungenkreislaufes. Die vollständige Mischung der beiden in den Ventrikel gelangenden Blutsorten verhindert das Trabekelwerk der Herzmuskulatur insofern, als der kleinere linke Anteil dieses gleichsam kavernösen Systems vom linken Vorhof her mit arteriellem Blut, der viel größere rechte Anteil vom rechten Vorhof her mit venösem Blut gefüllt wird. Das beiden Blutarten wieder gemeinsame Abströmungsrohr wird durch ein spiralig verlaufendes Septum bulbi allerdings unvollständig in zwei Anteile geschieden, in den Aortenanteil, der den Körperkreislauf versorgt, und in den Pulmonalisanteil, der dem respiratorischen Kreislauf, also durch die Arteria pulmonalis der Lunge und durch die Arteria cutanea bestimmten Bezirken der Haut und der Mundhöhlenschleimhaut Blut zuführt. Es sind demnach die eigentümliche Anordnung der Trabekel im Ventrikel und das unvollständige Septum bulbi die morphologischen Substrate, auf welchen sich die funktionelle Unterteilung des Ventrikel- und Bulbusanteiles aufbaut. Diese funktionelle Unterteilung wird herbeigeführt durch die zeitliche Unterteilung der Kammer- resp. der Bulbussystole, so daß die beiden Blutarten zeitlich hintereinander durch den Ausströmungsteil des Herzens gelangen. Wegen der Rechtslage des Ostium bulbi wird nämlich bei der Systole des Herzens zunächst das venöse Blut und erst nach diesem das aus dem linken Kammerabschnitte stammende arterielle Blut abfließen können. Be-

züglich der näheren Daten über diesen Mechanismus möchte ich auf Gaupps Anatomie des Frosches verweisen.

Viel weiter gediehen ist die morphologische Unterteilung des Herzens der Reptilien, wenn sie auch noch keine vollkommene ist, während die funktionelle Unterteilung bereits eine fast vollständige genannt werden kann. Ueber den Mechanismus des Reptilienherzens existieren eine ganze Reihe von Abhandlungen, unter denen hier die von Brücke und aus neuester Zeit jene von Greil genannt sein sollen. Greil hat sich bei dem Studium der Ent-

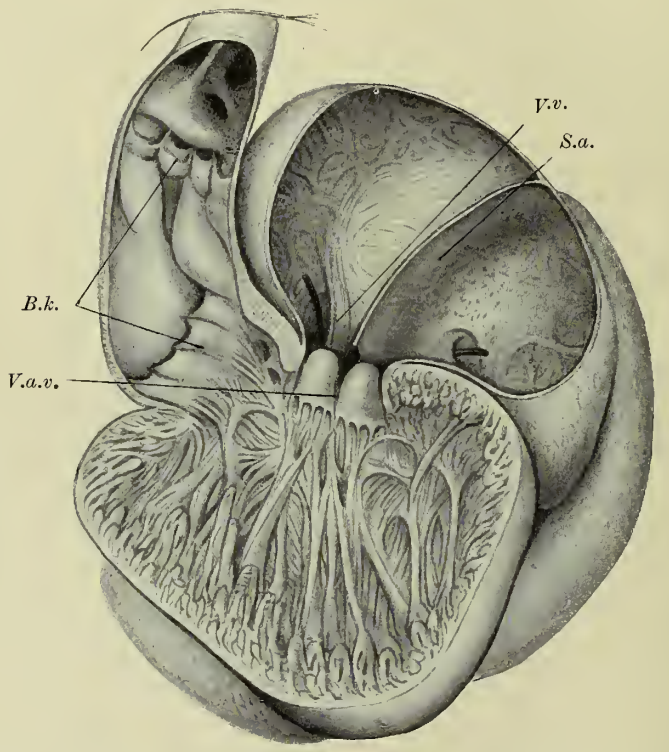

Fig. 2. Herz des Cryptobranchus japonicus. Vorhof, Ventrikel und Bulbus von vorn her eröffnet. *B.k.* Bulbusklappen, in einer distalen und einer proximalen Reihe, zwischen ihnen der spiralförmige Wulst. *S.a.* Septum atriorum, mit einem freien Rand knapp oberhalb des Foramen atrioventriculare endend. *V.a.v.* Valvulae atrioventriculares. *V.v.* Sinusklappe, rechts davon eine Sonde in der Vorhofsmündung des Sinus. Im linken Vorhof zeigt die Sonde die Mündung der Vena pulmonalis.

wicklungsgeschichte des Reptilienherzens auch mit der Frage des Herzmechanismus dieser Lebewesen beschäftigt. Im folgenden wollen wir uns in der Hauptsache an die Angaben von Greil halten.

Die morphologische Unterteilung des Herzens bei den Reptilien erstreckt sich als eine vollkommene auf den Vorhof und auf den Ausströmungsteil, insofern als die Pulmonalis- und Aortenrohre ihre eigene selbständige Wand besitzen. Nicht vollkommen ist die Teilung im Bereiche des Ventrikels. Was zunächst diese anlangt, so kann man

bis zu einem gewissen Grade bei den Reptilien eine Reihe dahin gehend statuieren, daß die Schildkröten die geringste morphologische Unterteilung der Kammer, die Krokodile die am weitesten gehende aufweisen, da diese bereits eine vollständige Unterteilung der Kammer besitzen. Die bei den Krokodiliern vorkommende, zwischen der venösen und der arteriellen Aorta gelegene Kommunikation, das Foramen Panizzae, repräsentiert eine sekundäre Bildung, die für die allgemeine Frage des Aufteilungsmechanismus, wie sie hier behandelt wird, nicht weiter in Betracht kommt. Bei den Reptilien, mit Ausnahme der Krokodilier, existiert eine am aufrecht stehenden Herzen beiläufig frontal gestellte, aus Trabekeln bestehende Scheidewand, welche an der breiten Herzspitze entspringend, von links vorn, nach rechts hinten zieht, einen freien konkaven Rand nach oben richtet und den Kammerraum unvollständig in zwei Abschnitte teilt. Es darf dabei nicht vergessen werden, daß der freie Kammerraum des Reptilienherzens ein minimaler ist, da der größere Abschnitt von dem Maschenwerk der Trabekel durchsetzt ist. Die Trennung durch die eben angeführte Falte, welche Greil als Muskelleiste bezeichnet, ist natürlich eine unvollständige, weil sie unterhalb der Ostia arteriosa mit einem diesen Oeffnungen zugekehrten konkaven Rande begrenzt ist, über welchen hinweg am diastolischen Herzen die beiden Kammeranteile in freier Kommunikation stehen. Durch die Muskelleiste zerfällt der Ventrikel in einen links und hinten gelegenen größeren und einen rechts und vorn befindlichen bedeutend kleineren Abschnitt. In den größeren Anteil münden die beiden Ostia venosa, das rechte knapp hinter der Muskelleiste. Aus dem hinteren Anteil führen außerdem die beiden Aorten, aus dem vorderen Anteil nur die Arteria pulmonalis hinaus. Zu dieser Muskelleiste, welche also den Ausströmungsteil des späteren rechten Herzens von dem gemeinsamen übrigen Anteile des Ventrikels abtrennt, gesellt sich in der Spitzengegend des hinteren Ventrikels noch eine trabekuläre Verdichtung, welche, fast rein sagittal eingestellt, den hinteren Ventrikel in einen linken größeren und einen rechten kleineren Abschnitt unterteilt. Diese dichter gefügten Trabekel ziehen von der hinteren Wand des linken hinteren Ventrikels zur hinteren Fläche der Muskelleiste (vgl. Fig. 3).

Da der Vorhof der Reptilien vollkommen geteilt ist, sind auch die beiden Blutsorten, die aus dem Körper, resp. aus der Lunge in die Vorhöfe einströmen, voneinander vollkommen geschieden. Die beiden Vorhöfe übergeben nun ihr Blut durch die zugehörigen Ostia venosa dem hinteren Herzen. Das arterielle Blut gelangt in den linken Anteil des hinteren Herzens, das venöse in dessen rechten Abschnitt und über den Rand der Muskelleiste hinweg zum Teil in den vorderen rechten Ventrikel. Eine teilweise Vermengung der beiden Blutsorten findet dabei ohne jeden Zweifel statt, da die linke Hälfte des hinteren Ventrikels wegen des Zuschusses venösen Blutes nicht mehr rein arterielles Blut enthalten kann, doch bleibt in dem rechten vorderen Anteil der Kammer rein venöses Blut. Kommt es nun zum Ablauf der Peristole am Ventrikel, welche selbst wieder eine ganz eigentümlich gerichtete ist, so wird das mit einer gewissen Menge venösen Blutes vermischte arterielle Blut des hinteren Herzens durch die beiden Aorten körperwärts, das rein venöse Blut des vorderen Herzens aber lungenwärts gebracht. Die Abtrennung des venösen

Blutes vom gemischten während der Systole des Ventrikels wird dadurch ermöglicht, daß die vorhin beschriebene Muskelleiste in dieser Revolutionsphase des Herzens ihren konkaven Rand streckt und ihn an den gegenüberliegenden Rand, von GREIL als Bulbo-Aurikularlamelle bezeichnet, anpreßt, so daß es zu einem vollkommenen Abschluß des venösen Kammeranteils kommt. Demnach enthält der Körper wohl nicht rein arterielles, die Lunge aber rein venöses Blut, ein Umstand, der allem Anscheine nach für die Arbeitsökonomie der Lunge von besonderer Bedeutung ist.

Bei den Krokodiliern erreicht die sagittal verlaufende Trabekelleiste eine besondere Ausdehnung und bildet zusammen mit dem ventralen Anteil der Muskelleiste sowie mit einem hier nicht näher

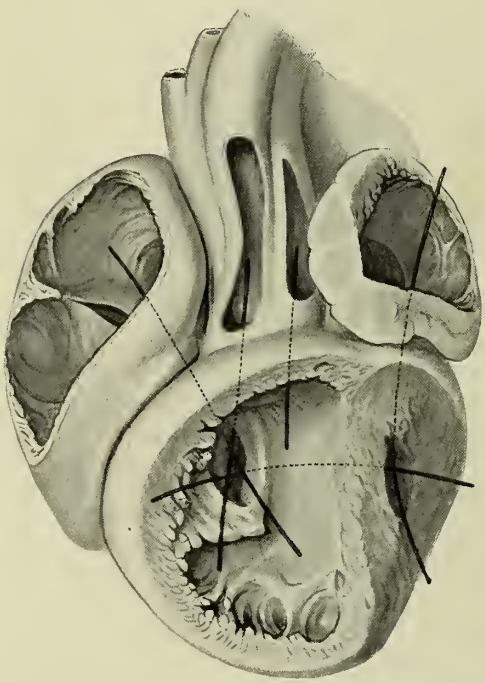

Fig. 3. Herz von Varranus niloticus. Die beiden Vorhöfe, die beiden Ventrikel, die Arteria pulmonalis und die rechte Aorta sind von vorn her eröffnet. Die durch den linken Vorhof eingeführte Sonde kommt nach Passage des Ostium atrioventriculare sinistrum im linken Anteil des hinteren Ventrikels zum Vorschein. Die in den rechten Vorhof eingeführte gelangt in den rechten Abschnitt des hinteren Ventrikels und über die Muskelleiste hinweg in den vorderen Ventrikel. Im rechten Vorhof sieht man einen Teil der schlitzförmigen Mündung des Sinus venosus. Der Ursprung der Arteria pulmonalis aus dem vorderen Ventrikel ist durch die kurze Sonde markiert. Eine Sonde ist hinter der Muskelleiste in die rechte Aorta eingeführt. Die horizontal gestellte Sonde verläuft aus dem vorderen Ventrikel hinter der Muskelleiste durch den noch ungeteilten hinteren Ventrikel und kommt im linken Anteil desselben wieder zum Vorschein.

zu beschreibenden endocardialen Abschnitt die vollständige Scheidewand der Ventrikel. Dabei bildet sich gleichzeitig der rechts von der Insertionsstelle der Trabekelleiste gegen die Muskelleiste gelegene Anteil der letzteren immer mehr zurück. Der Kammeranteil des Krokodilherzens zerfällt dadurch, wie eben erwähnt, in die beiden voneinander vollkommen geschiedenen Ventrikel. Nach Lage und Funktion kann man wohl den Teil des rechten Herzens der Krokodile, welcher hinter dem Rand der Muskelleiste gelegen ist, dem Einströmungsteil, den vor derselben gelegenen, gegen das Pulmonalislumen sich verjüngenden Abschnitt dem Ausströmungsteil des rechten Ventrikels am Säugerherzen homologisieren. Es ist ja auch bei jenen Reptilien, bei welchen eine Unterteilung im anatomischen Sinne, wie bei den Krokodiliern, noch nicht erfolgt ist, der rechts und vorn von der Muskelleiste gelegene Abschnitt, zum mindesten funktionell,

dem Ausströmungsteil des rechten Ventrikels am Säugerherzen homolog. Der rudimentäre Anteil der Muskelleiste selbst bei den Krokodiliern entspricht allem Anscheine nach der Trabecula septomarginalis des Säugerherzens. Dieser Trabekel wurde, wie noch später auseinandergesetzt werden wird, seinerzeit von KING am Säugerherzen ausführlich als Moderatorband beschrieben und ihm eine besondere Funktion zugemutet. Nach dem eben Gesagten scheint es sich um eine rudimentäre Bildung zu handeln.

Da das Vogelherz, was den Unterteilungsmechanismus des Kreislaufes in einen arteriellen und einen venösen anlangt, dem der Säuger vollkommen gleicht und sich von jenem nur durch bestimmte Eigentümlichkeiten der Klappen und der Anordnung des Aortensystems unterscheidet, so ist es nicht notwendig, hier des näheren auf diesen Gegenstand einzugehen. Durch den in Kürze dargelegten Entwicklungsgang ist demnach durch ursprünglich funktionelle, später morphologische Aufteilung der einzelnen Herzabschnitte aus dem einfachen venösen Herz das doppelte Herz der Säuger geworden. Der Sinus allerdings ist, als das Sammelrohr des venösen Blutes, dem rechten Herzen ungeteilt verblieben.

II. Kapitel.

Entwicklungsgeschichte des Herzens.

Die in der Phylogenese feststellbaren Etappen in der Herzentwicklung lassen sich auch bis zu einem gewissen Grade in der Ontogenese nachweisen. Gerade das Studium der Entwicklungsgeschichte des Herzens ermöglicht uns, einen Einblick in den komplizierten Aufbau zu gewinnen, bringt aber auch eine Reihe von Mißbildungen und Entwicklungsstörungen, von welchen ein Teil in das klinische Gebiet der angeborenen Herzfehler fällt, unserem Verständnis näher.

Bei der Besprechung der Entwicklungsvorgänge des menschlichen Herzens müssen wir zwei Fragen voneinander scheiden, und zwar: 1) Woher stammen die Bauelemente des Herzens? 2) Wie werden diese Elemente benützt resp. in welcher Art vollzieht sich der formale Aufbau des Herzens?

Die Abstammung des Herzendothels sowie des Gefäßendothels überhaupt ist am menschlichen Embryo bis zum heutigen Tage unbekannt, doch ist man berechtigt vorauszusetzen, daß sich diese ersten Anlagen beim Menschen von jenen bei den Säugern nicht prinzipiell unterscheiden. Nach den zusammenfassenden Untersuchungen von MOLLIER besteht der einleitende Vorgang zur Bildung des Herzens bei allen cranioten Wirbeltieren im Auftreten einer Anzahl von Zellen, welche zunächst im distalen Teile der Kopfanlage zwischen Entoderm und Mesoderm erscheinen. Diese „Gefäßzellen“ sind bei Säugern an Embryonen von 2—3 Urwirbeln bereits nachweisbar. Aus ihnen entwickelt sich nur das Herzendothel, während Myocard und Epicard aus der visceralen Cölomwand hervorgehen. Die erste Anhäufung der Gefäßzellen ist paarig und stülpt die viscerale Cölomwand gegen die noch weite Pleuropericardialhöhle vor. Diese Vorstülpung wird als cardiogene Platte oder als

Herzplatte bezeichnet, da mit Ausnahme des Endothels die gesamte Herzwand aus ihr hervorgeht. Die paarigen Herzanlagen rücken beim Menschen, bei welchem es frühzeitig zum ventralen Schlusse des Kopfdarmes kommt, bald nahe aneinander und verschmelzen. Dieser Vorgang beginnt damit, daß sich die medialen Wände der bis dahin symmetrischen Pleuropericardialhöhlen aneinander legen und eine mediane Scheidewand bilden, nach deren Schwund eine einheitliche Pleuropericardialhöhle entsteht; dadurch haben sich auch die beiden Herzplatten zu einem einheitlichen myoepicardialen Mantel (Mollier) vereinigt (vgl. Fig. 4). Dieser schließt anfangs die noch paarigen, kurze Zeit darauf den bereits einheitlichen Herzschlauch in sich.

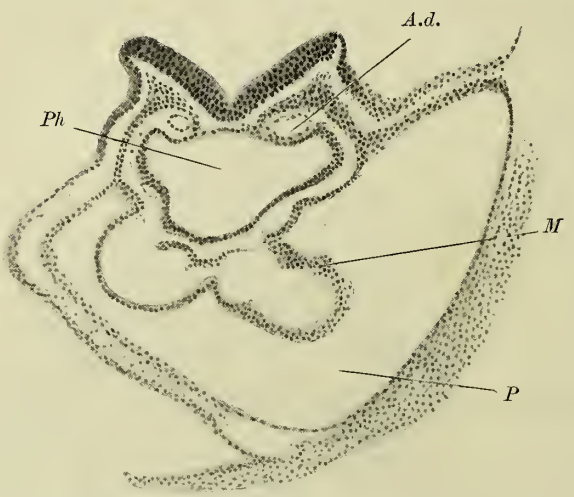

Fig. 4. Schnitt durch die Herzanlage des Krämer-Pfannenstielschen Embryo Klb. Keibel Normentafel No. 3, 5—6 Ursegmente. Vergr. 120:1. Innerhalb des myoepicardialen Mantels sieht man den zusammengefallenen Endothelschlauch. *A.d.* Aorta descendens. *M* myoepicardialer Mantel. *P* Pericardialhöhle. *Ph* Pharynx.

Wir kommen damit bereits mitten in die Beschreibung jener Veränderungen, welche wir als formale bezeichnet haben. Diese lassen sich im Prinzip auf zwei nebeneinander verlaufende Vorgänge zurückführen, und zwar 1) auf die Verlängerung und konsekutive Krümmung des Herzschlauches und 2) auf die Differenzierung des Herzens in seinen einzelnen Anteilen. Durch sie wird aus dem ursprünglich gestreckt verlaufenden propulsatorisch wirkenden Herzschlauche das komplizierte Herz aufgebaut.

Im Ablauf der nun eintretenden Komplikationen lassen sich für die Herzentwicklung besonders prägnante Punkte finden, durch welche die Herzentwicklung in einzelne Abschnitte geteilt werden kann. Der erste derselben reicht vom Stadium des einfachen geradegestreckten Herzschlauches bis zum Momente der primären Vorhofsteilung. Der zweite Abschnitt reicht von dem erwähnten Augenblick bis zur Entwicklung des Septum secundum, der dritte von da bis zur vollkommenen Aufteilung des Herzens. Daran schließt sich ein vierter, welcher bis zur endgültigen fetalen Ausgestaltung des Herzens reicht.

Die Entwicklungsgeschichte des menschlichen Herzens wurde durch His, vor allem aber durch Born unserer Erkenntnis zugeführt. Bezüglich der vergleichenden Entwicklungsgeschichte des Wirbeltierherzens ist das Kapitel von Hochstetter im Hertwigschen Handbuch nachzusehen. Die nun folgende Darstellung der Entwicklungsvorgänge am menschlichen Herzen ist wohl an die Bornsche Arbeit angeschlossen, doch habe ich mich bemüht, durch eigene Studien, vor

allem aber durch die Modellierung verschiedener Stadien den Stand unserer gegenwärtigen Kenntnisse nach Möglichkeit zu erweitern.

I. Periode.

Die Krümmung des Herzschlauches wird dadurch eingeleitet, daß gerade in der Mitte zwischen den beiden fixierten Enden eine Schlinge entsteht, deren Scheitel nach vorn und rechts sieht. Man bezeichnet diese Schleife als Herzschleife. Das kraniale Ende des Herzschlauches ist an der Austrittsstelle desselben aus dem Pericard, das kaudale oder venöse Ende an dem knapp oberhalb der vorderen Darmpforte gelegenen Septum transversum fixiert. Mechanisch läßt sich die Schlingenbildung dadurch erklären, daß das Herz in seinem freien Anteile schneller wächst, als die Fixpunkte auseinanderrücken.

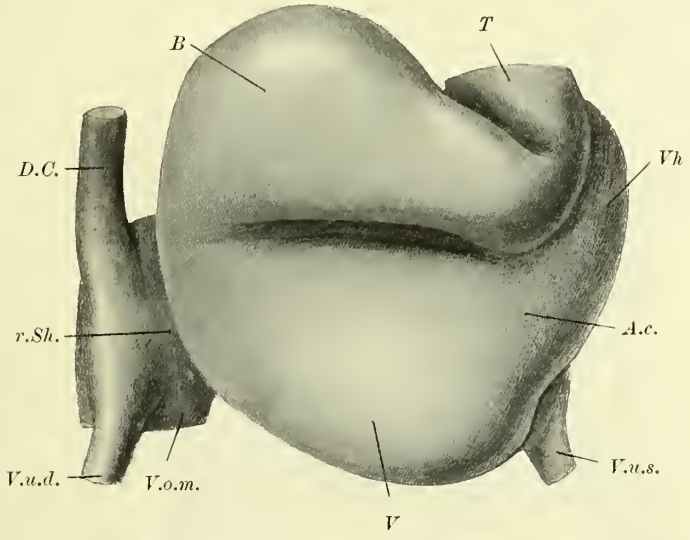

Fig. 5. Modell des Herzens des menschlichen Embryo No. 300 von Robert Meyer. Keibel, Normentafel No. 7. Größte Länge 2,5 mm, modelliert von Peter Thompson, reproduziert in Modellgröße; dargestellt in der Ansicht von vorne rechts. *A.c.* Canalis auricularis. *B* Bulbus. *D.C.* Ductus Cuvieri. *r.Sh.* rechtes Sinneshorn. *T* Truncus. *V* Ventrikel. *Vh* Vorhofsteil. *V.o.m.* Vena omphalomesenterica. *V.u.d.* Vena umbilicalis dextra. *V.u.s.* Vena umbilicalis sinistra.

Die beiden Schenkel der Ventrikelschleife sind voneinander durch die fast horizontal verlaufende Bulboventrikularspalte geschieden. Der kranial gelegene Schenkel wird als Bulbusschenkel, der kaudale als Ventrikelschenkel bezeichnet (vgl. Fig. 5). Der dem Septum transversum aufliegende Anteil des Herzschlauches erweitert sich zum Vorhofteil des Herzens, welcher durch eine links gelegene etwas eingeschnürte Uebergangsstelle, durch den Aurikularkanal, in den Ventrikelschenkel übergeht. An der dorsokaudalen Seite des Vorhofes befindet sich ein in transversaler Richtung ausgezogener Sammelraum des aus den beiderseitigen Venae umbili-

cales, omphalomesentericae und aus den Ductus Cuvieri kommenden Blutes, Sinus venosus (vgl. Fig. 6). Es besteht demnach in diesem Augenblicke der Entwicklung das Herz aus folgenden vier Abschnitten: aus dem Sinus venosus, dem Atrium, dem Ventrikel- und dem Bulbusschenkel. Damit ist gleichzeitig mit der Krümmung die Unterteilung des Herzens gegeben. Während aber die Abgrenzung des Vorhofes gegen den Ventrikelschenkel durch den Aurikularkanal deutlich markiert wird, ist die Grenze des Vorhofes gegen den Sinus noch wenig distinkt. In der Folge wird diese Grenze durch eine von links und außen am Boden des Vorhofes einschneidende Furche deutlich gemacht. Durch diese Furche wird der weite Zusammenhang zwischen Sinus und Vorhof eingeengt. Am Sinus kann man um diese Zeit ein transversal verlaufendes Mittelstück, Sinusquerstück, und je ein von der Seite her in dieses mündendes Sinushorn unterscheiden.

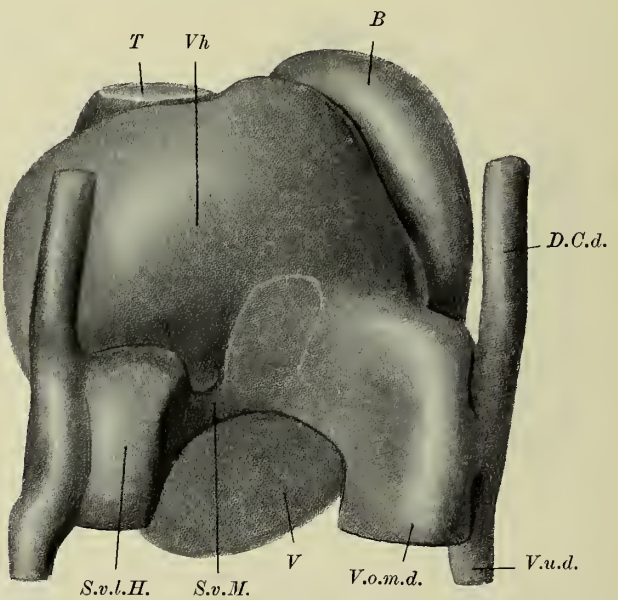

Fig. 6. Modell des Herzens des menschlichen Embryo No. 300 von Robert Meyer. Keibel, Normentafel No. 7. Größte Länge 2,5 mm, modelliert von Peter Thompson, reproduziert in Modellgröße; dargestellt in der Ansicht von hinten. Die weiße Linie begrenzt die Ansatzstelle des Mesocardium posticum. *B* Bulbus. *D.C.d.* Ductus Cuvieri dexter. *S.v.M.* Sinus venosus, Mittelstück. *S.v.l.H.* Sinus venosus, linkes Horn. *T* Truncus. *V* Ventrikel. *Vh* Vorhofsteil. *V.o.m.d.* Vena omphalomesenterica dextra. *V.u.d.* Vena umbilicalis dextra.

Mit der Fortentwicklung des Herzens kommt es zur Umlagerung der einzelnen Anteile. Der bisher dorsokaudal gelegene Sinus mit seinen kaudal gerichteten Hörnern gelangt mehr an die dorsale Seite des Vorhofquersackes. Gleichzeitig damit rückt der bisher geradeaus nach rechts gerichtete Scheitel der Bulboventrikularschleife immer mehr kaudal, so daß die früher fast horizontal gestellte Bulboventrikularspalte jetzt fast vertikal verläuft (vgl. Fig. 7). Dadurch wird der Ventrikelabschnitt zum linken, der Bulbusabschnitt zum rechten Schenkel

der Ventrikelschleife. Es ändert sich aber nicht nur die gegenseitige Lage der beiden Schenkel der Ventrikelschleife, sondern die ganze Ventrikelschleife sinkt vor dem Vorhofsanteile vorüber nach unten, so daß bei der Besichtigung des Herzens von vorn nun auch der Vorhofsanteil desselben sichtbar wird. Ueber ihn zieht dann der Bulbus dorsalwärts. Während also früher der Vorhof dorsal von der Ventrikelschleife gelegen war, liegt er jetzt dorsokranial von ihr. Unabhängig von diesen Verschiebungen der einzelnen Herzanteile gegeneinander kommt es gleichzeitig mit der kraniokaudalen Verschiebung des Septum transversum zu einer Verlagerung des Herzens im ganzen, wodurch es zur veränderten Verlaufsrichtung der Sinushörner kommt. Diese ziehen nicht mehr von unten-außen nach oben-innen, sondern umgekehrt von außen-oben nach innen-unten, um in das Sinusquerstück zu münden. Sie bilden demnach nicht mehr, wie früher, zusammen mit dem Querstück einen nach oben, sondern einen nach unten konvexen Bogen.

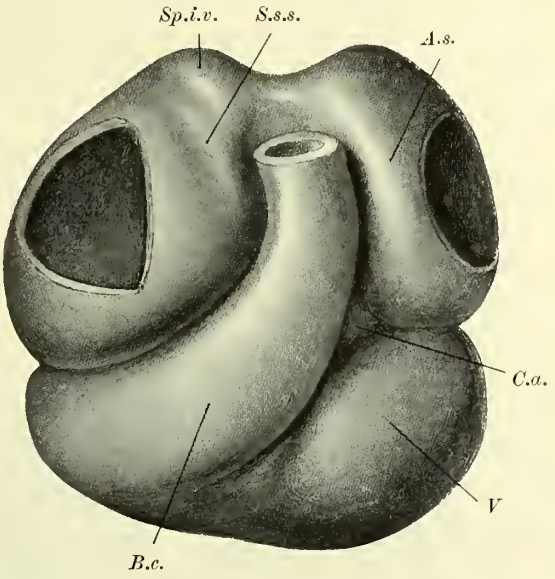

Fig. 7. Modell des Herzens des menschlichen Embryo G 31. 4,7 mm S.S. KEIBEL, Normentafel No. 14, Vergr. 50 : 1, modelliert von N. W. INGALLS, reproduziert $^1/_1$; von vorne gesehen. *A.s.* Atrium sinistrum. *B.c.* Bulbus cordis. *C.a.* Canalis auricularis. *Sp.i.v.* Spatium interseptovalvulare. *S.s.s.* Sulcus septi spurii. *V* Ventrikel.

Diese topischen Veränderungen bringen auch formale Umgestaltungen mit sich. Mit der Umlagerung des Sinus geht das Zurückbleiben des Sinusquerstückes im Wachstum Hand in Hand, ein Umstand, der vor allem auf die inzwischen eingetretene Obliteration der Vena umbilicalis sinistra zurückzuführen ist. Durch die fortschreitende Einschnürung zwischen Sinus und hinterer Vorhofswand von links außen her kommt die stark eingeengte Sinusmündung an das rechte hintere Ende des Vorhofes zu liegen. Gleichzeitig damit wird die Mündungsstelle des Sinus längsoval, so daß der größte Durchmesser sagittal und vertikal eingestellt ist. Zur selben Zeit entwickelt sich an der rechten Seite der Sinusmündung, an der oberen Vorhofswand beginnend, eine Falte, welche längs des rechten Randes der Oeffnung kaudalwärts verläuft und sich am Boden des Vorhofes verliert. Sie stellt die erste Anlage der rechten Sinusklappe dar. Gleichzeitig bauchen sich die seitlichen Anteile der Vorhöfe ballonartig aus, so daß sie zu beiden Seiten des distalen Anteiles des Bulbusschenkels, der sie von oben her überlagert, vorspringen (vgl. Fig. 7). Gerade an

dieser gegen das Vorhofslumen vorspringenden flachen Prominenz entwickelt sich nun eine sichelförmige Falte, die, über die vordere und hintere Vorhofswand verlaufend, sich allmählich verliert. Sie stellt die erste Anlage des Septum primum dar (vgl. Fig. 8). Damit ist es zur ersten Andeutung einer Aufteilung des Vorhofraumes gekommen.

Der Eingang in den Canalis auricularis, welcher am Beginne dieser Entwicklungsperiode als ein fast kreisrundes Loch am linken Ende der unteren Vorhofswand gelegen war, rückt in der Folge immer mehr nach rechts und verändert dabei insofern seine Gestalt, als er eine querovale Form annimmt. Gegen Ende der ersten Entwicklungsperiode liegt der Aurikularkanal fast in der Mitte der unteren Vorhofswand.

Die Besichtigung des Herzens von außen lehrt, daß die eben beschriebenen Veränderungen des Herzhohlraumes naturgemäß auch solche an der Außenseite des Herzens zeitigen. Der ursprünglich links

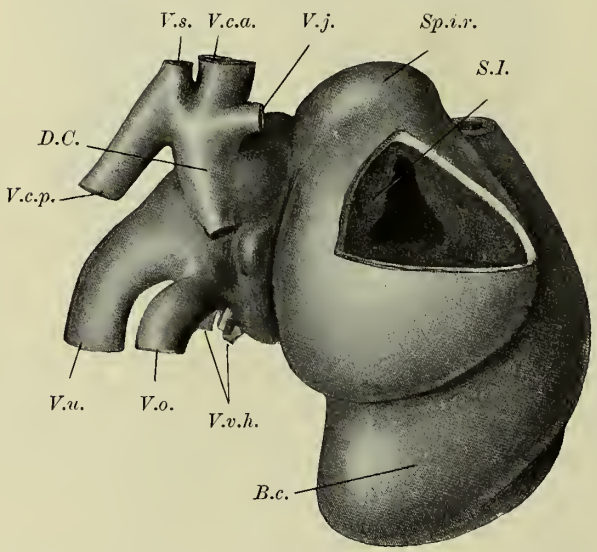

Fig. 8. Modell des menschlichen Embryo G 31, 4,7 mm S.S. Keibel, Normentafel No. 14. Vergr. 50 : 1. Modelliert von N. W. Ingalls, reproduziert $^1/_1$. Von seitwärts gesehen. *B.c.* Bulbus cordis. *D.C.* Ductus Cuvieri. *S.I.* Septum primum. *V.c.a.* Vena cardinalis anterior. *V.c.p.* Vena cardinalis posterior. *V.v.h.* Venae hepaticae. *V.j.* Vena jugularis. *V.o.* Vena omphalomesenterica. *V.s.* eine Vena segmentalis. *V.u.* Vena umbilicalis.

außen am Herzen sichtbare Aurikularkanal sinkt immer mehr in die Tiefe und wird von dem sich vorwölbenden benachbarten Anteil des Vorhofes resp. der Ventrikelschleife überlagert. Dadurch rückt aber auch der Aurikularkanal immer mehr an die Bulboventrikularspalte, bis schließlich die den Aurikularkanal rechts abschließende Vertiefung mit ihr zusammenfließt und so die Bulboaurikularspalte entsteht (vgl. Fig. 5, 7).

Der Ventrikelschenkel weitet sich allseitig aus, seine anfangs enge Kommunikation mit dem Bulbus cordis vergrößert sich in der Folge immer mehr und mehr. Durch diese Erweiterung der Kommunikation entsteht am Schleifenscheitel ein gemeinsamer ventrikulärer Hohlraum, welcher durch die in der Tiefe der Bulboaurikularspalte gelegene, lumenwärts vorspringende Bulboaurikularleiste von oben her unterteilt wird. Links von ihr liegt der queroval gestaltete Aurikularkanal, rechts der Zugang zum Bulbus cordis. Am Ende der eben besprochenen Entwicklungsperiode erhebt sich am Boden des gemein-

samen Ventrikelraumes eine sagittal gestellte plumpe Leiste, als erste Anlage des Septum interventriculare.

Bevor wir an die Beschreibung der formalen Aenderung in der nun folgenden Periode gehen, ist es notwendig, einiges über die bisher abgelaufenen histogenetischen Veränderungen zu sagen. Anfangs ist die Distanz zwischen dem Herzendothel und dem myoepicardialen Mantel im ganzen Herzschlauch eine sehr große. Intra vitam dürfte dieser Zwischenraum von seröser Flüssigkeit erfüllt sein, am Schnitt ist er von einer gerinnselartigen, fädigen, zumindest anfangs vollkommen zellfreien, Hämatoxylin nur schwach aufnehmenden Masse

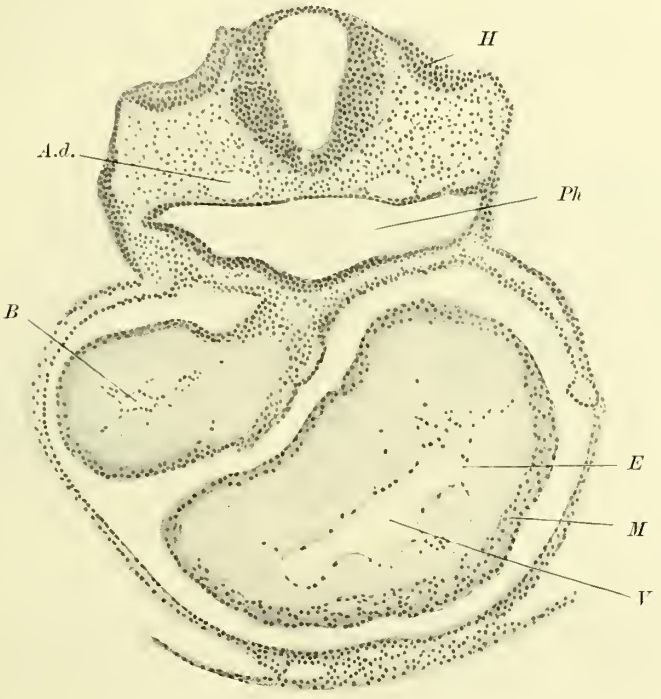

Fig. 9. Querschnitt durch die Herzregion des menschlichen Embryo Hal_2, 3 mm größte Länge. Vergr. 100 : 1. *A.d.* Aorta dorsalis. *B* Bulbus. *E* Endothel des Herzschlauches. *H* Hörgrube. *M* myoepicardialer Mantel. *Ph* Pharynx. *V* Ventrikel.

durchsetzt. Später sieht man allerdings in diesem Fadenwerk einzelne Kerne in der Nähe der Endothelzellen (vgl. Fig. 9). Mall hat nun in jüngster Zeit der Vermutung Ausdruck gegeben, daß diese Fäden nicht Gerinnungsprodukte darstellen, sondern die Ausläufer der Endothelzellen selbst sind. Er betrachtet sie mit den Endothelzellen selbst als ein Syncytium. Das Endocard besteht aus großkernigen Endothelzellen, während der myoepicardiale Mantel aus mehreren Zellreihen zusammengesetzt ist. Die Zellgrenzen sind nur stellenweise nachweisbar.

Der zwischen Endocard und Myocard befindliche Raum verschwindet zunächst im Sinus, dann im Vorhof, schließlich im unpaaren Ventrikelraum. An diesen Stellen liegt das Endocard dem Muskelmantel eng an, während sich an der Zirkumferenz des Aurikular-

kanals und im Bulbus cordis endocardiale Verdickungen in der Art entwickeln, daß in der früher zellfreien Masse sternförmige Zellen auftreten. Gleichzeitig wird das ganze Gewebe mit Hämatoxylin leichter färbbar und erinnert an den Gewebstypus der Wharton'schen Substanz. Am myoepicardialen Mantel kommt es noch innerhalb der beschriebenen Entwicklungsperiode zur Differenzierung des Epicards, welches als zusammenhängende Zellreihe die Außenfläche des Herzmuskels bedeckt, weiter aber auch zur Differenzierung des Myocards selbst. Zunächst treten im Ventrikelteil Trabekel in Form vorspringender Wülste auf, welche immer mehr unterminiert werden, bis sie, allseitig vom Endocard umgeben, mehr oder minder frei den Ventrikelraum durchziehen. Die Ausbreitung dieses trabekulären Gewebes schreitet von der stumpfen Spitze des Ventrikelraumes gegen den Aurikularkanal und den Bulbus cordis vor. Gegen Ende der

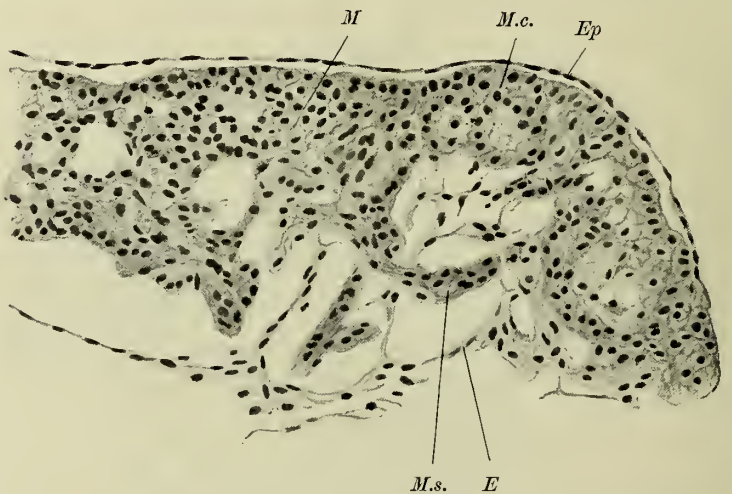

Fig. 10. Schnitt durch die Vertikalwand des Herzens des menschlichen Embryo Hal_6, größte Länge 3,5 mm, Vergr. 150 : 1. *E* Endothelzellen. *Ep* Epicard. *M* Myocard. *M.c.* Muscularis corticalis. *M.s.* Muscularis spongiosa. In der Spongiosa die ersten Andeutungen fibrillärer Struktur.

besprochenen Periode lassen sich im Ventrikel zwei Anteile der Herzmuskulatur unterscheiden, eine äußere dünne Lage, die Corticalis, und eine innere, besser entwickelte trabekuläre Schicht, die Spongiosa (vgl. Fig. 10). In der Spongiosa treten in den protoplasmaarmen Zellen einzelne stark eosinophile, feine Muskelfibrillen auf, welche die Zellgrenze überschreiten und sich allem Anschein nach in continuo über mehrere Myoblasten erstrecken. Zur selben Zeit fehlen diese Muskelfibrillen in der Corticalis noch vollständig. Das Vorhofsmyocard gleicht bezüglich seiner Differenzierung der Corticalis ventriculi. Es geht auch ohne Grenze am Aurikularkanal in letzteres über. Nur an der Stelle, wo sich das Mesocardium posterius am Vorhof ansetzt, fehlen in diesem Stadium Muskelanlagen (Area interposita nach His). Das Myocard reicht am Bulbus bis an die Ansatzstelle des Pericards, d. i. an die Uebergangsstelle des Bulbus cordis in den Truncus. Später wird diese Grenze insofern weniger genau be-

stimmbar, als der distale Anteil des Bulbusmyocards schwindet, und zwar bereits um jene Zeit, in welcher der myoepicardiale Mantel am distalen Ende des Herzschlauches noch nicht vollkommen differenziert ist. Daraus erklärt sich die Schwierigkeit der Abgrenzung dieser beiden Anteile des Ausströmungsrohres.

Die oben erwähnten endocardialen Verdickungen am Aurikularkanal und am Bulbus cordis verhalten sich folgendermaßen: Entsprechend der ovalen Form des Ohrkanals ist je eine solche Endocardverdickung an den Längsseiten der ovalen Oeffnung untergebracht: vorderes und hinteres Endocardkissen. In der distalen Hälfte des Bulbus cordis (Truncusanteil) bildet das endocardiale Gewebe einen ziemlich gleichmäßig dicken Ring, während in der proximalen Hälfte des Bulbus (Ventrikelteil) die Verdickung des Endocards insofern eine ungleichmäßige wird, als dieses an zwei gegenüberliegenden Stellen gegen das Lumen prominiert, in den dazwischen gelegenen Streifen aber in seiner Fortentwicklung zurückbleibt. Die Durchsicht der Querschnitte durch den Bulbus ergibt nun, daß die lumenwärts vorragenden Verdickungen spiralig an der Wand des Rohres nach abwärts laufen. Man bezeichnet dieselben nach dem Vorgange von Born als proximale Bulbuswülste A und B. Der Bulbuswulst A beginnt am distalen Ende des ventrikulären Teiles des Bulbus an der linken Seite des Bulbus cordis und gelangt beim Abwärtssteigen immer mehr nach vorn, um am proximalen Bulbusende an der vorderen Wand bis gegen den gemeinsamen Kammerraum hinunterzulaufen. Der proximale Bulbuswulst B beginnt distal an der rechten Zirkumferenz des Bulbusrohres, zieht von hier nach abwärts auf die hintere Wand und endet an der hinteren Wand des ventrikulären Hohlraumes, ähnlich wie der Bulbuswulst A an der vorderen.

Gegen Ende der besprochenen Entwicklungsperiode beginnt die von der Kammerspitze aufsteigende trabekuläre Muskulatur die proximalen Enden der Bulbuswülste zu unterminieren. Um dieselbe Zeit zeigen sich auch schon im Truncusanteil des Bulbus cordis die ersten Anlagen der distalen Bulbuswülste in Form undeutlicher, gegen das Lumen vorspringender Verdickungen. Folgt man diesem Anteil des Bulbus distalwärts, so sieht man, daß die endocardiale Zone immer niedriger wird, bis sie schließlich in das enganliegende Endothel des Truncus übergeht. Der zwischen 4. und 6. Aortenbogenpaar vorspringende Sporn, das zukünftige Septum aorto-pulmonale, erreicht um diese Zeit noch nicht die Ansatzstelle des Pericards am Truncus arteriosus.

II. Periode.

Die äußere Herzform verändert sich derart, daß der Vorhofsanteil des Herzens immer mehr kranialwärts rückt, während die Herzspitze immer weiter kaudalwärts verlagert wird (vgl. Fig. 12). Der Bulbus cordis wird dabei zu beiden Seiten von den sich vorwölbenden Abschnitten des Vorhofes umgriffen, welche die Anlagen der Herzohren darstellen. Rechts von der zur Aufnahme des Bulbus cordis bestimmten Furche am Dache des Vorhofes hat sich eine sagittal verlaufende Rinne gebildet. Zwischen diesen beiden Vertiefungen erhebt sich kuppelförmig die rechte Vorhofswand als Spatium intersepto-valvulare, welches nach unten durch eine kurze, quer verlaufende Furche gegen

das Mündungsgebiet des rechten Sinushornes abgegrenzt ist (vgl. Fig. 11). Das linke Sinushorn hat sich vom Pericard abgehoben und hängt mit diesem nur mehr durch eine schmale Duplikatur des Pericards wie durch ein Mesenterium zusammen. Auch dieses schwindet später, so daß jeglicher Zusammenhang zwischen Sinushorn und Pericard verloren geht. Aehnliche Verhältnisse zeigen sich, wenn auch später, am Sinusquerstück. Das in der Zwischenzeit mächtig erweiterte rechte Sinushorn gerät immer mehr in das Niveau der hinteren Vorhofswand und wird gleichsam in den Vorhof aufgenommen, mit Ausnahme seines kaudalen Endes, in welches das Sinusquerstück mündet.

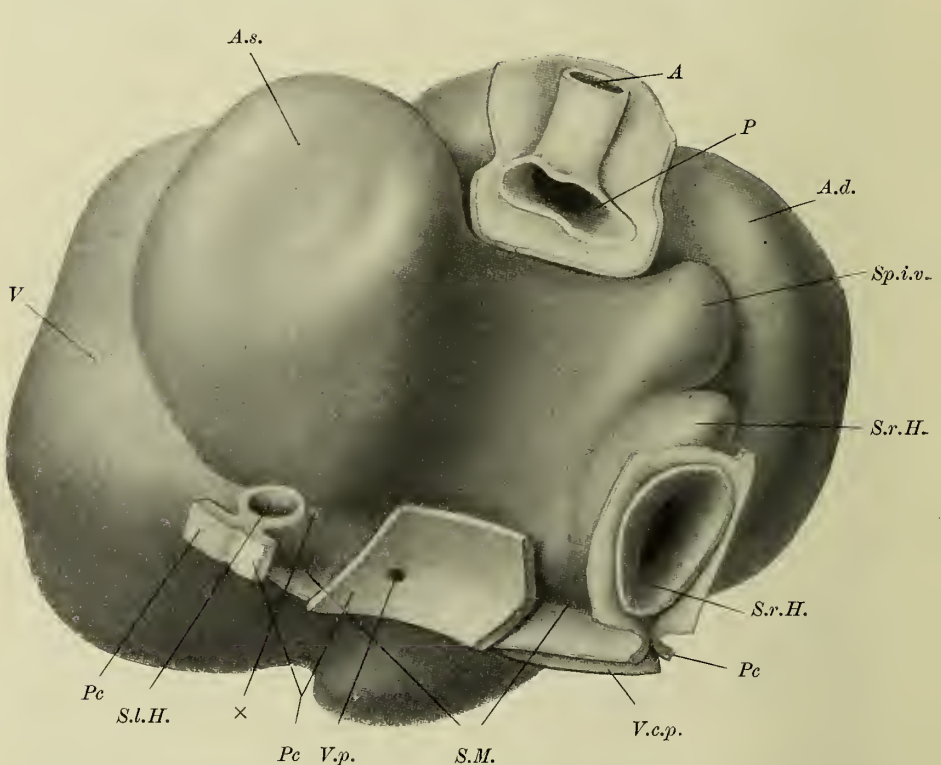

Fig. 11. Modell des Herzens des menschlichen Embryo H_6, 6,5 mm S.S. Modelliert von J. TANDLER bei 150-facher Vergrößerung, reproduziert in $^3/_8$ Modellgröße. Ansicht des Modells von rückwärts mit Darstellung der pericardialen Umschlagsfalten. *A* Aorta. *A.d.* Atrium dextrum. *A.s.* Atrium sinistrum. *P* Arteria pulmonalis. *Pc* Pericard. *S.l.H.* Sinus, linkes Horn. *S.M.* Sinusmittelstück. *Sp.i.v.* Spatium interseptovalvulare. *S.r.H.* Sinus. rechtes Horn. *V.c.p.* Vena cava posterior. *V* Ventrikel. *V.p.* Vena pulmonalis. × Ablösungsstelle des linken Sinushorns von der hinteren Pericardwand.

Im Vorhofsinnern wächst das im früheren Stadium beschriebene, von der hinteren oberen Vorhofswand ausgehende Septum primum immer weiter lumenwärts vor; gleichzeitig greifen seine sichelförmig ausgezogenen Enden längs der unteren, resp. oberen Vorhofswand nach vorn, bis sie an die Mündungsstelle des Aurikularkanals gelangen. Dieses Septum primum begrenzt mit seinem, in der Zwischenzeit durch das Auftreten eines endocardialen Polsters ver-

dickten freien Rand zusammen mit der Eingangsebene des Aurikularkanals die eingeengte Kommunikation zwischen dem linken und rechten Vorhof: Foramen ovale primum (vgl. Fig. 13 und 14). Während der freie verdickte Rand des Septums unter fortwährender Verkleinerung des Foramen ovale primum gegen den Aurikularkanal vorrückt, löst sich das Septum selbst entweder direkt von seiner Ursprungsstelle an der hinteren oberen Vorhofswand oder knapp darunter ab, so daß eine Dehiszenz entsteht, welche das Foramen ovale secundum darstellt (vgl. Fig. 15). Dieses vergrößert sich in der Folge sehr rasch. Betrachtet man ein Herz in diesem Stadium, so

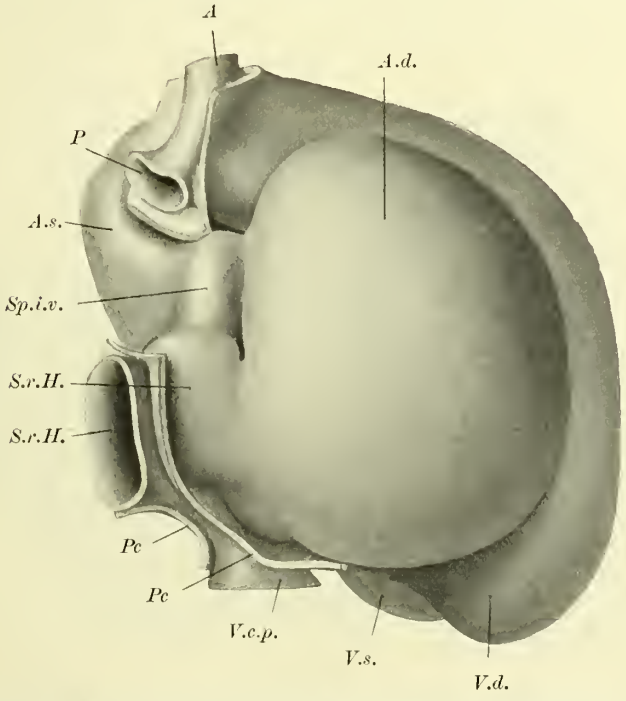

Fig. 12. Modell des Herzens des menschlichen Embryo H_6. 6,5 mm S.S. Modelliert von J. Tandler bei 150-facher Vergrößerung, reproduziert in $^3/_8$ Modellgröße. Ansicht von rechts. *A* Aorta. *A.d.* Atrium dextrum *A.s.* Atrium sinistrum. *P* Arteria pulmonalis. *Pc* Pericard. *S.r.H.* Sinus, rechtes Horn. *Sp.i.v.* Spatium interseptovalvulare. *V.c.p.* Vena cava posterior. *V.d.* Ventriculus dexter. *V.s.* Ventriculus sinister.

sieht man das Septum I als ein mit sichelförmig geschwungenen Rändern versehenes Band den Vorhof in der Richtung von hinten-unten nach vorn-oben durchziehen. Rechts von der Ablösungsstelle des Septum I erscheint an der oberen hinteren Vorhofswand eine kleine, gratförmige Erhebung als erste Anlage des Septum II, dessen weitere Ausbildung gelegentlich der Beschreibung des dritten Entwicklungsstadiums näher ausgeführt werden soll.

Während in der früheren Epoche nur die Valvula venosa dextra zur Entwicklung gekommen war, entsteht jetzt ziemlich rasch, auch links von der Sinusmündung, die Valvula venosa sinistra (vgl. Fig. 13 und 14), so daß nun die schlitzförmige, von

oben rechts nach unten links gerichtete Sinusmündung zu beiden Seiten von den hohen Sinusklappen flankiert erscheint. Kranialwärts fließen die beiden Valvulae venosae ineinander und vereinigen sich zu einem leistenartig vorspringenden Klappenzügel, der über die kraniale Wand des Vorhofes hinweg, bis an die vordere Wand reicht. Er wird als Septum spurium nach His bezeichnet. Kaudalwärts verhalten sich die beiden Sinusklappen verschieden. Die rechte verliert sich allmählich verflachend am Vorhofsboden, während die linke, wie noch genauer ausgeführt werden wird, gegen das nach hinten vorwachsende Ende des Septum II ausläuft. Zwischen dem Septum spurium, resp. zwischen Valvula venosa sinistra und der Anlage des Septum II ist die dorsokraniale Vorhofswand zum Spatium interseptovalvulare divertikelartig ausgestülpt (vgl. Fig. 11 und 12).

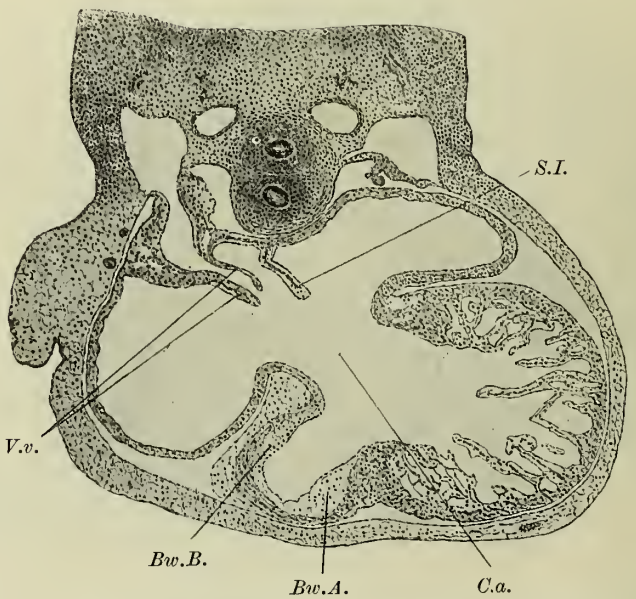

Fig. 13. Schnitt durch die Herzregion des menschlichen Embryo H_6. Länge 6,5 mm S.S. Keibel, Normentafel No. 27. Vergr. 40 : 1. *Bw.A.* Bulbuswulst A. *Bw.B.* Bulbuswulst B. *C.a.* Canalis auricularis. *S.I.* Septum primum. *V.v.* Valvulae venosae.

Links von den Anlagen der Vorhofsscheidewand, dort, wo außen das Mesocardium posterius ansetzt, erscheint, aus den Lungenanlagen kommend, die Mündung eines einheitlichen mächtigen Gefäßstammes, Vena pulmonalis, welche schon nach dieser Topographie ihrer Mündung nicht aus dem Sinus ableitbar ist, wie dies Fedorow tut (vgl. Fig. 14).

Am Canalis auricularis lassen sich Veränderungen in seiner Lage und in seiner Form unterscheiden. Seine schon früher erwähnte, nach rechts gerichtete Verschiebung hat so weit Fortschritte gemacht, daß er nun in der Mitte des Vorhofsbodens liegt, so daß das Septum I in seiner Verlängerung gerade auf die Mitte seines frontalen Durchmessers sieht (vgl. Fig. 13 und 14). Durch diese Verschiebung gelangt der Ohrkanal sozusagen in die Mitte des Herzens und wird dem-

entsprechend nach allen Seiten hin von den sich ausbauchenden Vorhofs- resp. Ventrikelteilen des Herzens überlagert. Gleichzeitig mit dieser Verschiebung und der mit ihr eintretenden Auswölbung des Ventrikelhohlraumes über die Zirkumferenz des Ohrkanals hinaus werden die an der Innenseite befindlichen Endocardkissen von seiten der trabekulären Muskulatur unterminiert. Dadurch kommt es, daß die Endocardpolster ein Stück weit frei in den Ventrikelraum hineinragen und so, wenn auch plumpe, Klappenwülste bilden. Diese nur aus Endocard bestehenden klappenartigen Gebilde könnte man nach BERNAYS als primäre Atrioventrikularklappen bezeichnen, wenn auch

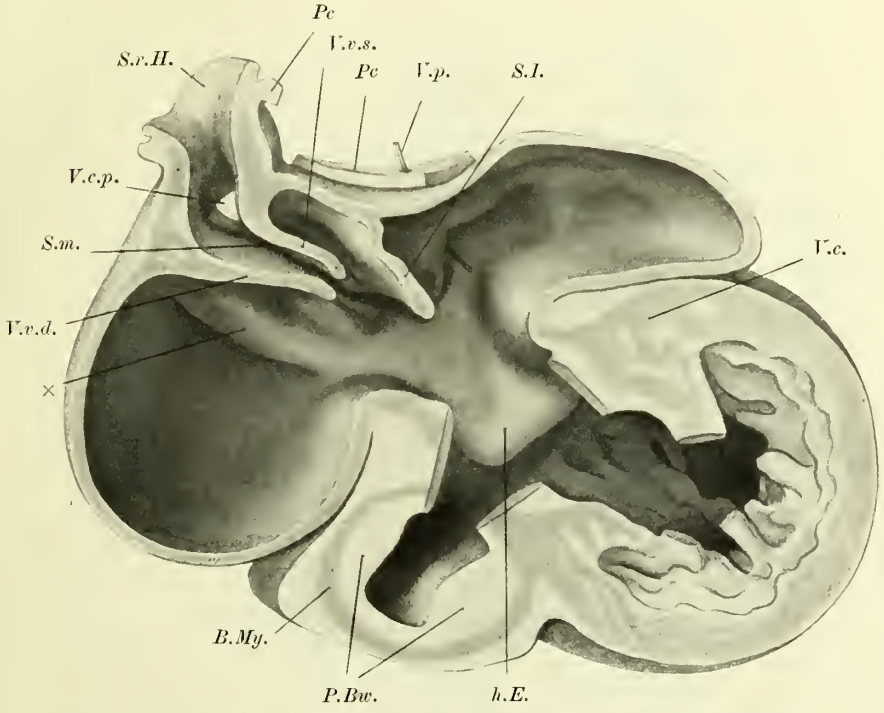

Fig. 14. Modell des Herzens des menschlichen Embryo H_6. 6,5 mm S.S. Modelliert von J. TANDLER bei 150-facher Vergrößerung, $^3/_8$ der Modellgröße reproduziert. Horizontalschnitt durch das Modell. *B.My.* Bulbusmyocard. *h.E.* hinteres Endocardkissen. *P.Bw.* proximale Bulbuswülste. *Pc* Pericard. *S.I.* Septum primum. *S.m.* Sinusmündung. *S.r.H.* Sinus, rechtes Horn. *V.c.* Ventrikelcorticalis. *V.c.p.* Vena cava posterior. *V.p.* Sonde in der Vena pulmonalis. *V.v.d.* Valvula venosa dextra. *V.v.s.* Valvula venosa sinistra. × Wulst, durch das Sinusquerstück hervorgerufen.

BERNAYS von solchen Apparaten erst nach der definitiven Teilung des Herzens spricht. Aber auch die an der Eingangsebene des Aurikularkanals gelegenen Anteile der Endocardkissen ändern ihre Form. Das vordere und hintere Endocardkissen schwillt an den beiden Seitenenden ein wenig an, während die dazwischen gelegene Partie im Wachstum zurückbleibt. Die Querschnittform des Aurikularkanals könnte man sich durch eine Figur versinnbildlichen, welche dadurch entstanden ist, daß man zwei liegende T mit ihren Fußbälkchen aneinanderreiht. Zu dieser Zeit treten auch an den beiden schmalen Seitenrändern des Aurikularkanals kleine Endocardverdickungen auf.

An der Konvexität des gemeinsamen Kammerraumes der Ventrikelschleife etabliert sich eine seichte Furche, die Interventrikularfurche (vgl. Fig. 16), die äußerlich linken und rechten Ventrikel voneinander scheidet und besonders an der Herzspitze tiefer einschneidet, so daß jeder Ventrikel gleichsam seine eigene, plumpe Spitze trägt. Schon äußerlich sieht man, daß der linke Ventrikel geräumiger ist als der rechte. Der Interventrikularfurche entspricht innen das Septum interventriculare, welches, schon in der früheren Periode als plumper Wulst vorhanden, nun weiter gewachsen ist (vgl. Fig. 15). Die Besichtigung des Kammerraumes zeigt ferner, daß das Volumen des

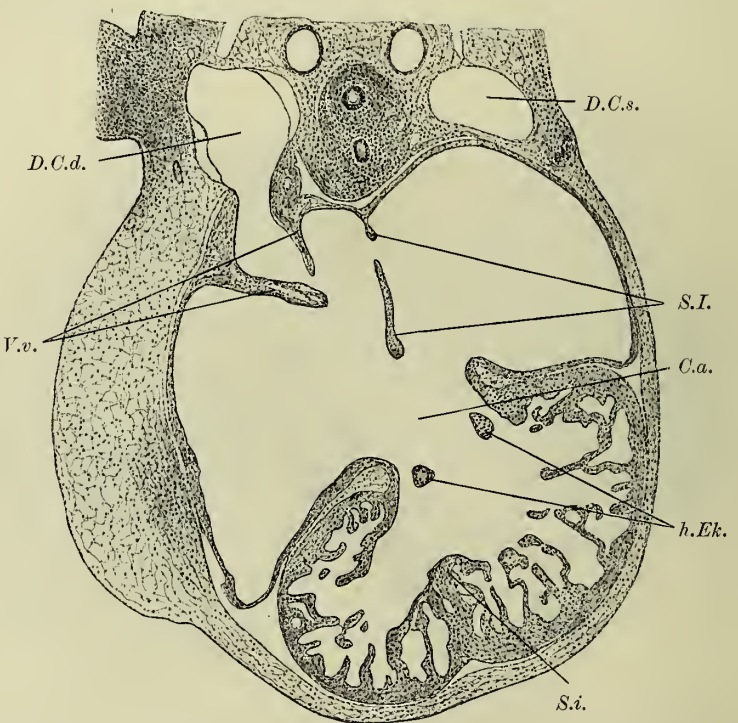

Fig. 15. Schnitt durch die Herzregion des menschlichen Embryo Wal. Länge 8 mm S.S. Vergr. 36 : 1. *C.a.* Aurikularkanal. *D.C.d.* Ductus Cuvieri dexter. *D.C.s.* Ductus Cuvieri sinister. *h.Ek.* hinteres Endocardkissen, angeschnitten. *S.I.* Septum primum. *S.v.* Septum ventriculorum. *V.v.* Valvulae venosae.

linken Ventrikels jenes des rechten übertrifft. Diese Ungleichheit wird in der Folge durch die größere Ausweitung des rechten Ventrikels, sowie durch die Einbeziehung des proximalen Bulbusanteils in die rechte Kammer ausgeglichen. Durch diese Einbeziehung schwindet die Bulboventrikularspalte. Eine Asymmetrie zwischen links und rechts bleibt aber in der Folge auch insofern bestehen, als das Septum interventriculare nicht gegen die Mitte des Aurikularkanals, sondern gegen die rechten Seitenhöcker der Endocardkissen gerichtet ist.

Besonders wichtige, für die gesamte Unterteilung des Herzens bestimmende Veränderungen spielen sich in dieser Periode am Bulbus cordis ab. Wir haben schon gelegentlich der Besprechung des Bulbus

in der ersten Entwicklungsperiode den Ausdruck Truncus- resp. Ventrikelanteil des Bulbus cordis gebraucht und hervorgehoben, daß sich in ersterem die distalen, in letzterem die proximalen Bulbuswülste entwickeln. Diese Benennung wurde von uns deshalb gewählt, weil aus dem distalen Bulbusstück der Autoren, also aus jenem, in welchem die distalen Bulbuswülste liegen, schließlich und endlich ein Teil des Truncus arteriosus wird, während der proximale Bulbusabschnitt in den Ventrikelraum aufgenommen wird. Wenn auch die Abgrenzung dieser beiden Abschnitte anfänglich keine genaue sein kann, wird sie später um so exakter, als sie durch die Anlagestelle

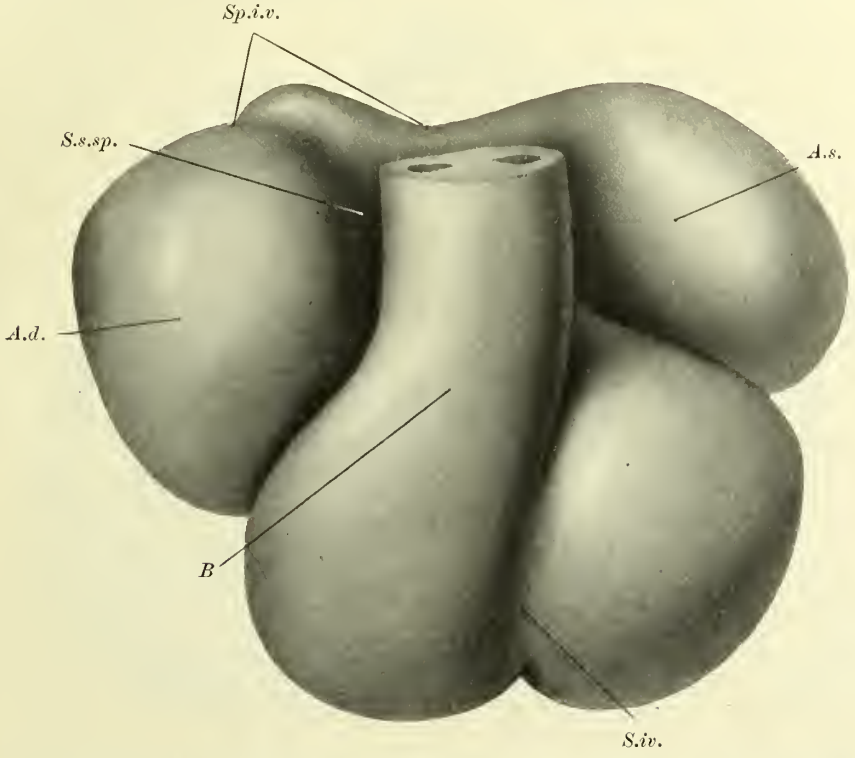

Fig. 16. Modell des Herzens des menschlichen Embryo La., größte Länge 9 mm. Keibel, Normentafel No. 37. Modelliert von J. Tandler bei 100-facher Vergrößerung, reproduziert $^{7}/_{16}$ der Modellgröße. *A.d.* Atrium dextrum. *A.s.* Atrium sinistrum. *B* Bulbus. *S.iv.* Sulcus interventricularis. *S.s.sp.* Sulcus septi spurii. *Sp.i.v.* Spatium interseptovalvulare.

der Semilunarklappen markiert erscheint. Für das Verständnis der komplizierten Umgestaltung des Truncus und Bulbis cordis ist es aber von Interesse, eine bündige Bezeichnung der einzelnen Abschnitte zu besitzen.

Die in dem ventrikulären Anteile des Bulbus cordis schon früher beschriebenen spiralig verlaufenden proximalen Bulbuswülste sind ein Stück weiter distal gewachsen, so daß jetzt der Bulbuswulst A an der linken hinteren Wand beginnt, von hier nach links abwärts zieht, um schließlich dort, wo der Bulbus ohne scharfe Grenze aus dem Kammerraum aufsteigt, an der vorderen Bulbuswand zu verschwinden. Der

Bulbuswulst B beginnt distal an der rechten vorderen Bulbuswand, gelangt von hier nach rechts und weiter nach hinten, wo er sich an der Bulbuskammergrenze verliert.

Die im früheren Stadium nur angedeuteten distalen Bulbuswülste haben sich in der Zwischenzeit besser entwickelt, wenn sie auch nicht zu jener regelmäßigen Ausbildung gelangen, wie dies beispielsweise am Reptilien- und Vogelherzen der Fall ist. Man unterscheidet vier distale Bulbuswülste, welche, von dem distal rechts gelegenen beginnend, nach links hinten mit den Ziffern 1—4 bezeichnet

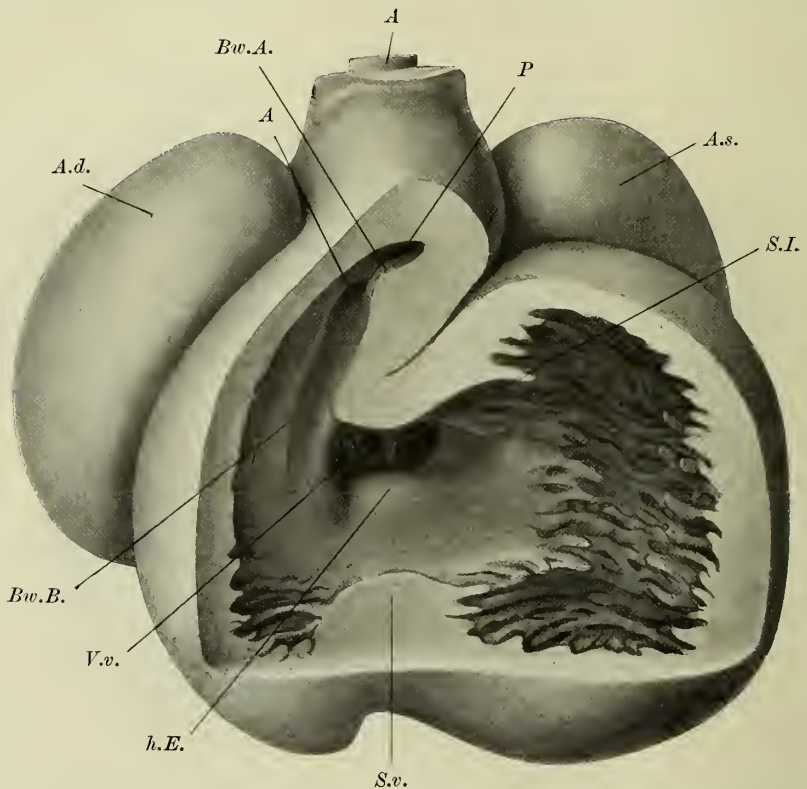

Fig. 17. Modell des Herzens des menschlichen Embryo H_6. 6,5 mm S.S. Modelliert von J. TANDLER bei 150-facher Vergr., reproduziert in $^3/_8$ Modellgröße. Die vordere Wand des Ventrikels und Bulbus wurde zum größten Teil ausgeschnitten. Man sieht durch den Aurikularkanal in den Vorhof. *A* Aorta. *A.d.* Atrium dextrum. *A.s.* Atrium sinistrum. *Bw.A.* Bulbuswulst A. *Bw.B.* Bulbuswulst B. *h.E.* hinteres Endocardkissen. *P* Arteria pulmonalis. *S.I.* Septum primum. *S.v.* Septum ventriculorum. *V.v.* Valvulae venosae.

werden (vgl. Fig. 18). Sie verlaufen proximalwärts im Sinne des Uhrzeigers spiralig an den Bulbuswänden und springen dabei nicht gleichmäßig gegen das Lumen des Truncusanteiles des Bulbus vor; die Bulbuswülste 1 und 3 sind stark entwickelt, während 2 und 4 nur eine geringe Ausbildung zeigen. Der Bulbuswulst 1 beginnt distal an der rechten Bulbuswand und zieht von hier allmählich nach hinten und links, der Bulbuswulst 3 fängt distal an der linken Wand an und gelangt im Abwärtsziehen auf die vordere rechte. So wird es möglich,

daß die distalen Bulbuswülste 1 und 3 an der Uebergangsstelle des Truncusanteiles in den ventrikulären Anteil des Bulbus in die proximalen Bulbuswülste A und B übergehen können. Außer diesen proximalen und distalen Bulbuswülsten kommt für die Unterteilung des Ausflußrohres auch noch das Septum aortopulmonale in Betracht. Während in den früheren Stadien die Scheidewand zwischen dem 4. und 6. Aortenbogenpaar nur bis an den Pericardansatz reichte, wächst dieselbe nun proximalwärts und gelangt damit in den bereits intrapericardial gelegenen Teil des noch gemeinsamen Ausströmungsrohres. Von den sich bei diesem Vorwachsen des Septum aortopulmonale abspielenden histogenetischen Prozessen wird später die Rede sein.

Die drei bei der Unterteilung des Ausströmungsrohres beteiligten Elemente (Septum aortopulmonale, distale und proximale Bulbuswülste) sind zu Anfang der zweiten Entwicklungsperiode noch deutlich voneinander abgrenzbar. Das Septum aortopulmonale schiebt wandständig zwei Ausläufer gegen die distalen Bulbuswülste 1 und 3 vor, so daß es proximal konkavrandig erscheint. Die beiden distalen Bulbuswülste 1 und 3 springen im Anschluß an die Ausläufer des Septum aortopulmonale wohl lumenwärts vor, kommen aber noch nicht in Berührung, so daß an dieser Stelle Aorta und Pulmonalis noch in Kommunikation stehen. Weiter proximal gelangen diese beiden Bulbuswülste untereinander in Kontakt, scheiden die beiden Arterienrohre vollständig und enden knapp danach, wobei sie sich gegen die Anfänge der proximalen Bulbuswülste A und B noch abgrenzen lassen. Die beiden proximalen Bulbuswülste A und B sind zu flach, um das einheitliche Lumen des ventrikulären Bulbusabschnittes zu unterteilen. In dem darauf folgenden Stadium, noch derselben Epoche angehörig, werden auch die distalen Abschnitte der distalen Bulbuswülste 1 und 3 so hoch, daß sie aneinander geraten. Schließlich verbindet sich der Rand des Septum aortopulmale mit den beiden Bulbuswülsten vollständig, ebenso wie diese selbst untereinander verwachsen. Damit ist das ursprünglich einheitliche Truncusstück des Bulbus cordis in Aorta und Pulmonalis geteilt. Die Grenze aber zwischen Septum aortopulmonale und distalem Bulbusseptum, wie wir die aus der Vereinigung der distalen Bulbuswülste 1 und 3 hervorgegangene Scheidewand bezeichnen wollen, ist noch durch den histologischen Charakter der beiden Scheidewände konstatierbar.

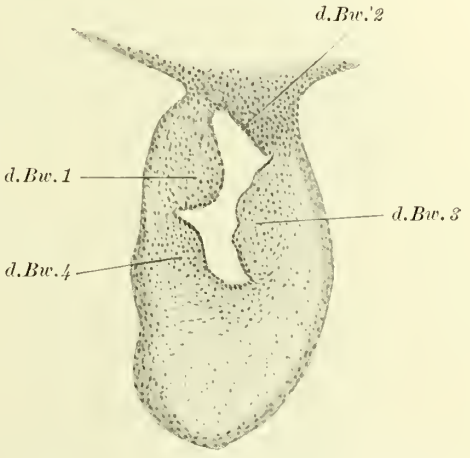

Fig. 18. Schnitt durch den Truncusanteil des Bulbus cordis von dem menschlichen Embryo H_6. Länge 6,5 mm S.S., Vergr. 50:1. Der Schnitt trifft den Bulbus schräg zu dessen Längsachse. Infolgedessen ist auch die Ansatzstelle des Pericards an den Bulbus angeschnitten. *d.Bw.1—4* distale Bulbuswülste 1—4.

Die Besprechung der histogenetischen Vorgänge in dieser Periode muß sich auf zwei verschiedene Prozesse erstrecken, und zwar 1) auf die Differenzierung des Myocards und 2) auf die Fortentwicklung der endocardialen Verdickungen. Die Differenzierung des Myocards im Vorhof bleibt hinter jener im Ventrikel zurück. Sowohl im Septum I als auch in den beiden Sinusklappen, besonders aber im Septum spurium ist Myocard nachweisbar. Weiter sieht man als die erste Anlage der Musculi pectinati einzelne Muskelleisten gegen das Vorhofslumen vorspringen. Die Vorhofsmuskulatur geht an der Zirkumferenz des Aurikularkanals ohne Grenze in die Kammermuskulatur über.

Fig. 19. Schnitt durch die Kammerwand des menschlichen Embryo H_6. 6,5 mm S.S. KEIBEL, Normentafel No. 27. Vergr. 150 : 1. In der Spongiosa sieht man die auftretenden Muskelfibrillen. *M.c.* Muscularis corticalis. *M.s.* Muscularis spongiosa.

Am ventrikulären Myocard sind corticale und trabekuläre Schicht deutlich unterscheidbar, letztere ist wieder weiter differenziert als erstere (vgl. Fig. 19). In der trabekulären Schicht sind die Muskelfibrillen sehr lang geworden und überschreiten die Zellterritorien an den Grundflächen der prismatisch aussehenden Myoblasten vollständig, so daß hier die Grenzen der einzelnen Myoblasten gegeneinander nicht konstatierbar sind. Dort, wo die einzelnen Muskelzellen aber mit ihren Seitenflächen aneinander liegen, bleiben die Zellgrenzen vollständig intakt. Sind diese Eigenschaften des trabekulären Myocards an Längsschnitten wahrnehmbar, so lehren Querschnitte, daß der größte

Anteil des Zelleibes bereits von Fibrillen besetzt ist, weiter daß die Zellgrenzen deutlich erhalten sind. Querschnitte durch die Corticalis aber zeigen, daß die Zellen nur an ihrer Peripherie von einzelnen Fibrillen besetzt sind, während das Zentrum noch fibrillenfrei ist. Die proximalen Anteile des ventrikulären Bulbusabschnittes zeigen dieselbe muskuläre Differenzierung wie der Ventrikel, während der den Truncusabschnitt umfassende Muskelsaum wohl noch so weit verfolgt werden kann, als innen die distalen Bulbuswülste reichen, aber doch eine viel geringere Differenzierung des myoepicardialen Mantels

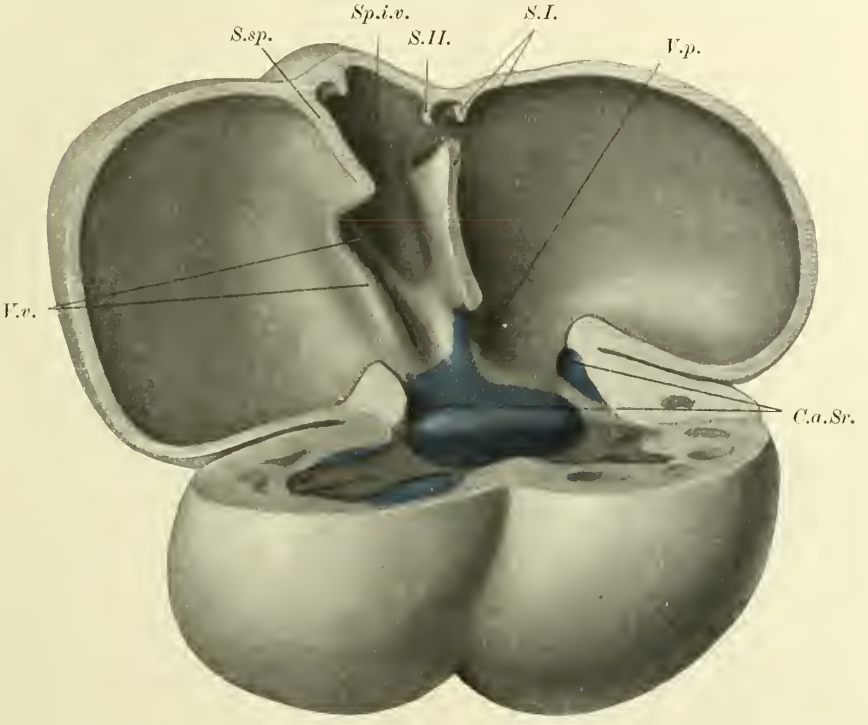

Fig. 20. Modell des Herzens des menschlichen Embryo La. Größte Länge 9 mm. Keibel, Normentafel No. 37. Modelliert von J. Tandler bei 100-facher Vergrößerung, reproduziert $^{7}/_{16}$ der Modellgröße. Der Vorhofsanteil des Modells wurde frontal durchschnitten, die hintere Hälfte, von vorn oben gesehen, ist zur Darstellung gebracht. *C.a.Sr.* Aurikularkanal, Seitenrand. *S.I.* Septum primum. *S.II.* Septum secundum. *S.sp.* Septum spurium. *Sp.i.v.* Spatium interseptovalulare. *V.p.* Vena pulmonalis. *V.v.* Valvulae venosae.

zeigt. Vielfach macht es den Eindruck, als ob es nicht nur nicht zur weiteren Differenzierung, sondern sogar zur Rückbildung des Myocards gekommen wäre. Jener Teil des Ausströmungsrohres, der durch das Septum aortopulmonale unterteilt wird, ist myocardfrei.

Das Herzendothel liegt in allen Teilen des Herzens der Unterlage als ein einreihiges, aus platten, mit großen Kernen versehenen Zellen bestehendes Stratum an.

Endocardiale Verdickungen lassen sich nachweisen an dem freien verdickten Rand des Septum I (vgl. Fig. 20 und 21). Diese schmale Endocardverdickung setzt sich am vorderen und am hinteren Aus-

läufer des Septum I bis an das vordere resp. hintere Endocardkissen des Aurikularkanals fort, so daß das ganze Foramen ovale I allseitig von Endocardverdickungen umrandet ist. Die beiden Längsseiten, aber auch die beiden Schmalseiten des ovalen Ohrkanals sind mit Endocardpolstern besetzt. Während aber in der früheren Periode der Abfall dieser Endocardkissen gegen den Ventrikelraum ein allmählicher war, sehen jetzt, teils durch das stärkere Auswachsen der Endocardkissen selbst, teils durch die Unterminierung ihrer Ursprungsstellen, ihre freien, etwas zugeschärften Ränder frei in den Ventrikelraum

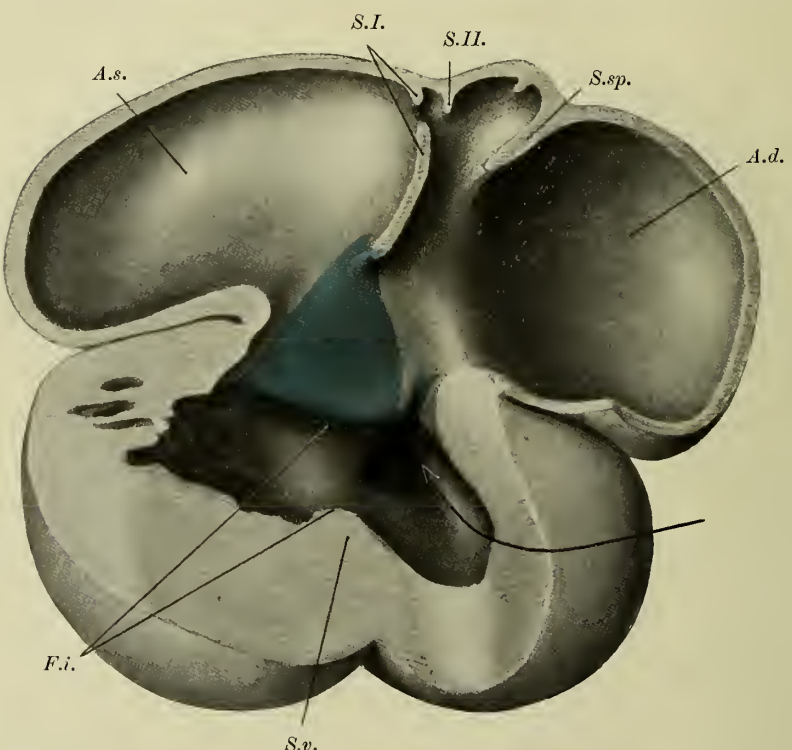

Fig. 21. Modell des Herzens des menschlichen Embryo La. Größte Länge 9 mm. KEIBEL, Normentafel No. 37. Modelliert von J. TANDLER bei 100-facher Vergrößerung, reproduziert $^{7}/_{16}$ der Modellgröße. Der Vorhofsanteil wurde frontal durchschnitten, außerdem die hintere Wand des Ventrikelabschnittes entfernt. Man sieht die Vorderwand des ganzen Herzens von innen und etwas von unten her. Der Pfeil zeigt in die Bulbusöffnung. *A.d.* Atrium dextrum. *A.s.* Atrium sinistrum. *F.i.* Foramen interventriculare, von oben her durch das vordere Endocardkissen ein wenig überlagert. *S.I.* Septum primum. *S.II.* Septum secundum. *S.sp.* Septum spurium. *S.v.* Septum ventriculorum.

hinein (vgl. Fig. 20 und 21). Die Unterminierung erfolgt durch die bis zum Ansatz der Endocardkissen fortschreitende Ausbildung des trabekulären Netzwerkes. Dadurch gewinnt es den Anschein, als ob an der ventrikulären Fläche der Endocardkissen Trabekelzüge ansetzen würden. An der Zirkumferenz des Aurikularkanals selbst geht allerdings die Ventrikelmuskulatur als einheitliche Schicht in die Vorhofsmuskulatur über.

Die proximalen Abschnitte der Bulbuswülste sind durch ein zunächst aus dünnen, vereinzelten Bälkchen bestehendes, kammerwärts immer mehr an Mächtigkeit gewinnendes System trabekulärer Muskulatur unterminiert. Dieses Verhalten zeigt, wie weit die allmählich erfolgende Einbeziehung des ventrikulären Bulbusanteiles in den Ventrikelraum gediehen ist. Die proximalen und auch die distalen Bulbuswülste sind in ihrer Textur den Endocardkissen sehr ähnlich, unterscheiden sich von diesen höchstens durch ihre größere Zellarmut. Das Septum aortopulmonale dagegen besteht aus einem äußerst zellreichen, mit großen Kernen versehenem Bindegewebe, das sich durch nichts von jenem unterscheidet, welches den Aufbau der Wände der Aorta und der Pulmonalis besorgt.

III. Periode.

Am Ende der soeben beschriebenen Periode der Herzentwicklung sind das rechte und linke Herz noch durch mehr oder minder weite Oeffnungen untereinander in Verbindung. In der nun folgenden Epoche wird die Unterteilung vervollständigt und abgeschlossen, mit Ausnahme der Vorhofskommunikation, die erst post partum verschwindet. Aber nicht nur die Vollendung dieser Unterteilung, sondern auch die Entwicklung und der fast vollständige Ausbau des Klappenapparates fällt in die nun zu besprechende Epoche, mit deren Ende die äußere Gestaltung des Herzens und die Unterteilung des Ventrikelraumes und des Bulbus vollendet ist.

Die schon früher begonnene Rückbildung des linken Sinushornes macht weitere Fortschritte, ebenso wie das rechte Sinushorn immer mehr in das Niveau der hinteren Vorhofswand einsinkt, so daß es schließlich bei der Besichtigung des rechten Vorhofes von hinten nicht mehr prominiert. Bei dieser Aufnahme der Sinuswände in die hintere Vorhofswand, welche rasch wächst, kommt es zur passiven Vergrößerung des transversalen und vertikalen Durchmessers des Sinus. Dadurch rückt die Mündung der unterdessen entstandenen oberen bzw. unteren Hohlvene von der hinteren Vorhofswand an die obere resp. untere. Das zwischen diesen beiden Mündungen gelegene Stück der Sinuswand wird so zu einem Bestandteil der hinteren Vorhofswand, welche sich gegen die Nachbarschaft durch die Haftlinien der beiden Sinusklappen und des Septum spurium abgrenzt.

Gleichzeitig mit der eben erwähnten Einbeziehung des Sinus in den Vorhof ändert sich auch die Mündung des Sinusquerstückes in das rechte Horn. Das in Fortsetzung des linken Sinushornes gelegene, im Wachstum zurückgebliebene Querstück mündete bisher knapp neben der Mündung der unteren Hohlvene im linken unteren Winkel des rechten Sinushornes, wobei es sich gegen das Lumen des rechten Sinushorns durch eine spornartige Erhebung abgrenzt. Durch die Einbeziehung des Sinus gelangt nun auch die Mündung des Sinusquerstückes samt diesem Sporn in das Niveau der hinteren Vorhofswand. Diese spornartige Erhebung, Sinusseptum bezeichnet, wächst in der Folge nach rechts hin aus, bis sie an die Valvula venosa dextra reicht. Durch die Anlagerung dieses Sinusseptum wird die rechte Sinusklappe in zwei Anteile zerlegt, in einen

vorderen unteren und in einen hinteren oberen (vgl. Fig. 23). Wir werden gelegentlich der Besprechung der letzten Entwicklungsperiode Gelegenheit haben, zu zeigen, daß aus ersterem die Valvula Thebesii, aus letzterem hauptsächlich die Valvula Eustachii wird.

Am Ende der früheren Entwicklungsperiode war das Foramen ovale I schon fast vollkommen geschlossen, da der freie Rand des

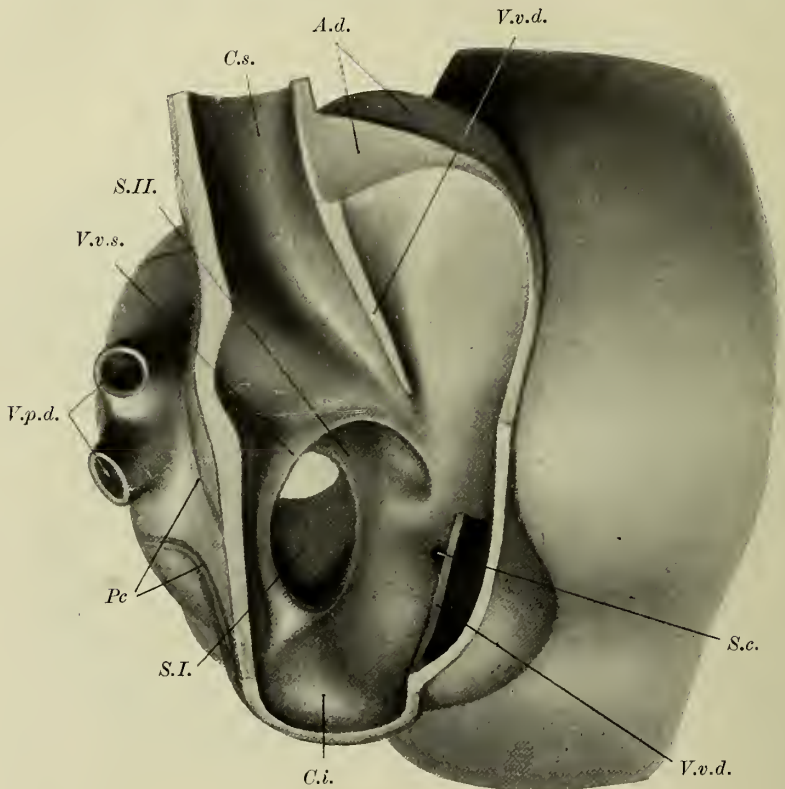

Fig. 22. Modell des Herzens eines menschlichen Embryo von 36 mm Länge. Nach Born. Am Vorhofsanteil des Bornschen Modells wurde die laterale Umrandung der oberen und der unteren Hohlvene ausgeschnitten, so daß das Septum atriorum in seiner ganzen Ausdehnung zu überblicken ist. *A.d.* Atrium dextrum. *C.i.* Vena cava inferior. *C.s.* Vena cava superior. *Pc* Pericard. *S.I.* Septum primum. *S.II.* Septum secundum. *S.c.* Sinus coronarius. *V.p.d.* Venae pulmonales dextrae. *V.v.d.* Valvula venosa dextra. *V.v.s.* Valvula venosa sinistra.

Septum I bis nahe an die Eingangsebene des Aurikularkanals reichte, während das Foramen ovale II entsprechend der geringen Höhenentwicklung des Septum II eine weite Kommunikation der beiden Vorhöfe darstellte. In der dritten Entwicklungsperiode kommt es nun durch die fortwährende Höhenzunahme des Septum II zur Einengung des Foramen ovale II, gleichzeitig aber durch die Anwachsung des freien Randes des Septum I an der Vorhofsfläche der miteinander verwachsenen Endocardkissen des Aurikularkanals zum definitiven

Verschluß des Foramen ovale I. Außerdem aber spielt sich an der Zirkumferenz des sekundären Foramen ovale noch eine komplizierte Veränderung ab, welche in einer Verschiebung der beiden Septa besteht (vgl. Fig. 22). Am Beginne dieser Periode steht bei der natürlichen Einstellung des Herzens der gegen das Foramen ovale II gerichtete freie konkave Rand des Septum I nach hinten-oben, er hat dabei einen unteren hinteren und einen vorderen oberen, sichelförmigen Ausläufer. Der untere Ausläufer greift nun allmählich zuerst auf die hintere, schließlich auch auf die obere Vorhofswand über, während der vordere obere Ausläufer im Wachstum zurückbleibt. Durch diesen Vorgang kommt es allmählich zu einer Aenderung in der Einstellung

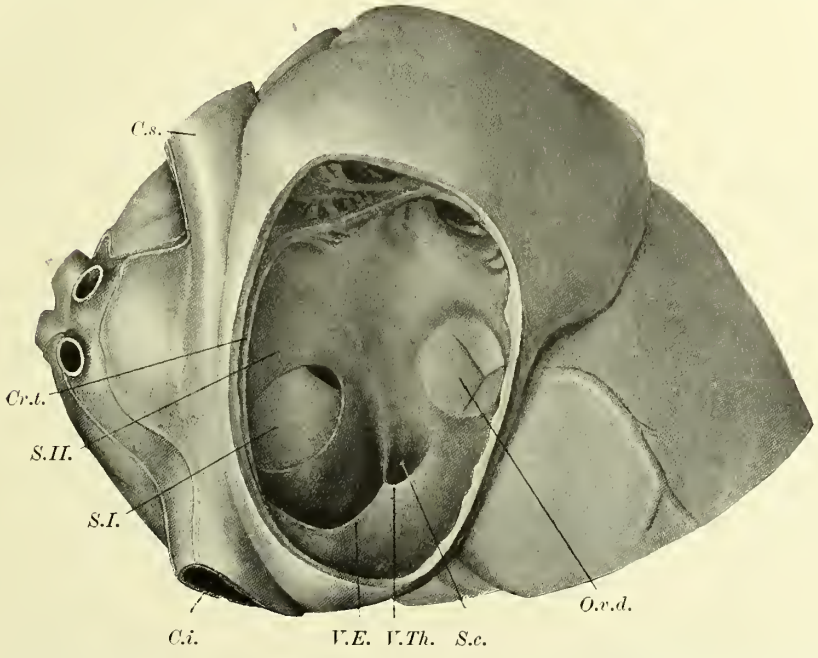

Fig. 23. Modell des Herzens eines 310 mm langen menschlichen Embryo, von Born. Reproduziert bei $^4/_9$ Modellgröße. Der rechte Vorhof eröffnet und von rechts außen gesehen. *C.i.* Vena cava inferior. *C.s.* Vena cava superior. *Cr.t.* Crista terminalis. *O.v.d.* Ostium venosum dextrum. *S.I.* Septum primum. *S.II.* Septum secundum. *S.c.* Sinus coronarius. *V.E.* Valvula Eustachii. *V.Th.* Valvula Thebesii.

des freien Randes des Septum I, so daß dieser Rand schließlich nach vorn und oben sieht. Der freie konkave, dem Foramen ovale II zugekehrte Rand des Septum II sieht bei der natürlichen Einstellung des Herzens zunächst nach vorn und unten; während in der Folge das Mittelstück des Septum II etwas höher wird, wächst sein vorderer Ausläufer über die obere Vorhofswand nach vorn und unten, so daß schließlich das Septum II mit seinem freien Rand nach hinten und unten sieht. Faßt man diese Aenderung in der Wachstumsrichtung zusammen, so ergibt sich, daß sich die beiden Septa aneinander insofern in der Sagittalebene vorübergedreht haben, als der hintere Ausläufer des Septum I links von der Ansatzstelle des Septum II,

der vordere Ausläufer des Septum II aber rechts von der Insertionsstelle des Septum I vorbeigewachsen ist. Nach dieser Verschiebung ist das Foramen ovale II oben und vorn durch den freien Rand des Septum II, hinten und unten durch jenen des Septum I begrenzt. Dabei überschneiden sich diese Ränder mit ihren Ausläufern derart, daß die Ausläufer des Septum II rechts von jenen des Septum I vorüberziehen (vgl. Fig. 22 und 23).

Die auffällige Drehung der beiden Septa umeinander findet ihre mechanische Begründung in den Strömungsverhältnissen des Blutes. Wie das Schema Fig. 24 zeigt, müßte das Blut, wenn einmal die Septa länger geworden sind, um den freien Rand des rechtsstehenden Septum II herum rückläufig in den linken Vorhof gelangen. Solange

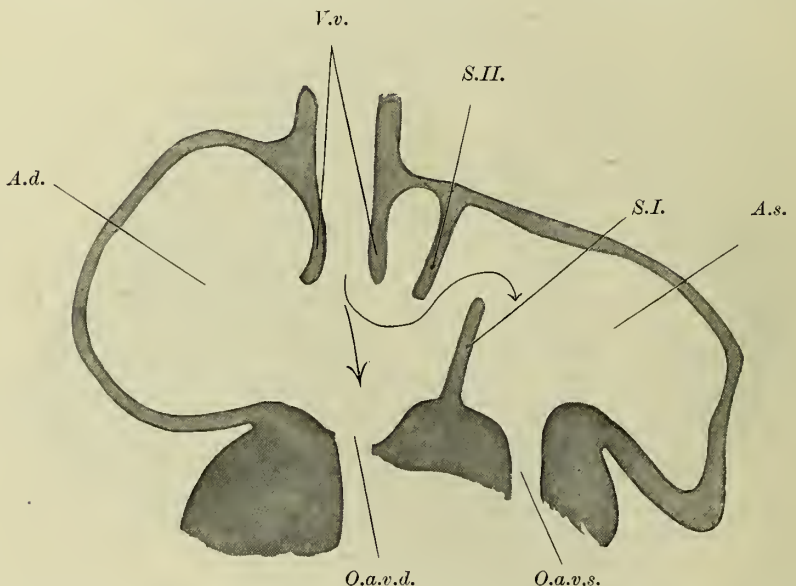

Fig. 24. Schema über das Strömungsverhältnis des Blutes aus dem rechten Vorhof in den linken, unter der Voraussetzung, daß die Drehung der Vorhofssepta unterbleibt. *A.d.* Atrium dextrum. *A.s.* Atrium sinistrum. *O.a.v.d.* Ostium atrioventriculare dextrum. *O.a.v.s.* Ostium atrioventriculare sinistrum. *S.I.* Septum primum. *S.II.* Septum secundum. *V.v.* Valvulae venosae. Die Pfeile zeigen die Stromrichtung des Blutes an.

die beiden Septa kurz sind und dementsprechend das Foramen ovale weit offen ist, gelangt genügend viel Blut in den linken Vorhof. Sobald aber das Foramen weit eingeengt ist, würde, falls die Drehung nicht erfolgte, zu wenig Blut in die linke Herzhälfte, vor allem nach Schluß des Foramen interventriculare, gelangen. Damit das aus dem Sinus kommende Blut in seiner Richtung auch in den linken Vorhof abzweigen kann, muß die hintere Klappe links, die vordere rechts stehen. Dies wird eben durch die Wanderung der Septa erreicht.

An der Umrandung des Foramen ovale II beteiligt sich aber auch die linke Sinusklappe nach dem vollkommenen Schwund des Spatium interseptovalvulare. Dieses war schon gegen Ende der früheren Entwicklungsperiode im Wachstum weit zurückgeblieben, ein Vorgang, durch welchen die linke Sinusklappe sich immer mehr

dem Vorhofseptum nähert. Schließlich verödet das Spatium interseptovalvulare vollständig, und die Valvula venosa sinistra verwächst der Fläche nach mit dem Septum I unter gleichzeitig mehr oder minder vollständigem Schwunde ihres oberen, gegen das Septum spurium auslaufenden Anteiles (vgl. Fig. 22 und 23). Der untere Teil der Klappe schließt sich an den freien Rand des Septum II an und vervollständigt ihn nach hinten und oben. Aus diesem freien Rand geht der Limbus Vieussenii hervor. Gelegentlich der Beschreibung des rechten Vorhofes werden die Rudimente der linken Sinusklappe noch Berücksichtigung finden.

Die in dieser Entwicklungsperiode sich im Bereiche des linken Vorhofes abspielenden Veränderungen betreffen hauptsächlich die Einbeziehung der Lungenvene in die Vorhofswand; der früher einheitliche Lungenvenenstamm wird nämlich unter Erweiterung seiner Mündung in die hintere Vorhofswand einbezogen, so daß die beiden Teilungsprodukte dieses kurzen Truncus mit getrennten Oeffnungen in den linken Vorhof selbst münden. Das zwischen diesen Mündungen gelegene Stück der linken Vorhofswand ist demnach aus einem ursprünglich extracardial gelegenen Anteil der Lungenvene hervorgegangen. Durch das in der Folge eintretende Flächenwachstum dieses Stückes rücken die beiden Lungenvenenmündungen immer weiter voneinander ab.

Wir haben in der früheren Entwicklungsperiode gesehen, daß der noch einheitliche Aurikularkanal einen frontal gestellten Schlitz darstellt, der in der Mitte seines Verlaufes nur mehr einem feinen Spalt gleicht, während seine seitlichen Enden noch größere Oeffnungen repräsentieren. Zu Beginn der dritten Periode verwachsen die einander zugekehrten Ränder der Endocardkissen der ganzen Breite nach, mit Ausnahme der durch die randständigen Höckerchen dargestellten Enden. Dadurch ist der einheitliche Aurikularkanal in die beiden Atrioventrikularöffnungen zerlegt, die voneinander durch die gesamte Breite der Verwachsungszone getrennt sind. Mit dieser verbindet sich nun der freie, mit einer Endocardverdickung versehene Rand des Septum I.

Die Unterteilung des Ventrikelraumes ist in der Zwischenzeit durch die weitere Erhebung des Ventrikelseptums fortgeschritten. Die beiden Ventrikel kommunizieren noch untereinander durch das Foramen interventriculare, das vorhofwärts durch die miteinander verwachsenen Endocardkissen, ventrikelwärts durch den nach oben konkaven Rand des Septum interventriculare begrenzt wird. Das vordere Ende dieses Ventrikelseptums geht ohne Grenze in den Rest der Bulboaurikularleiste über, während der hintere Ausläufer sich an das rechte Höckerchen des hinteren Endocardkissens anschließt. Bevor wir den Vorgang, welcher zum Verschluß des Foramen interventriculare führt, beschreiben, ist es notwendig, einiges über die Aufteilung des Bulbus zu sagen, da Bulbus- und Ventrikelaufteilung nicht nur gleichzeitig ablaufen, sondern auch einen kausalen Zusammenhang zeigen.

Die beiden distalen Bulbuswülste 1 und 3 sind ihrer ganzen Länge nach miteinander verwachsen, wodurch es zur vollständigen Teilung des Lumens in Aorta und Pulmonalis gekommen ist. Durch die Verwachsung dieser beiden Bulbuswülste wird nun jedem der beiden Rohre je ein halber Bulbuswulst 1 und 3, der Aorta noch der

Bulbuswulst 4, der Pulmonalis noch der Bulbuswulst 2 zugewiesen. Die peripheren Abschnitte der distalen Bulbuswülste, d. i. der beiden Hälften von 1 und 3 und der ganzen Bulbuswülste 2 und 4, flachen in der Folge immer mehr ab, um schließlich ganz zu verschwinden, während ihre proximalen Enden an Höhe zunehmen. Diese proximalen Enden werden nun an ihrem distalen Abhang immer mehr und mehr ausgehöhlt, wodurch in jedem Gefäßrohr drei plumpe distal konkave Falten als erste Anlagen der Semilunarklappen entstehen. Aus der bei der Teilung des Truncusanteiles des Bulbus sich ergebenden Einstellung des Septum folgt die bekannte Anordnung der drei Semi-

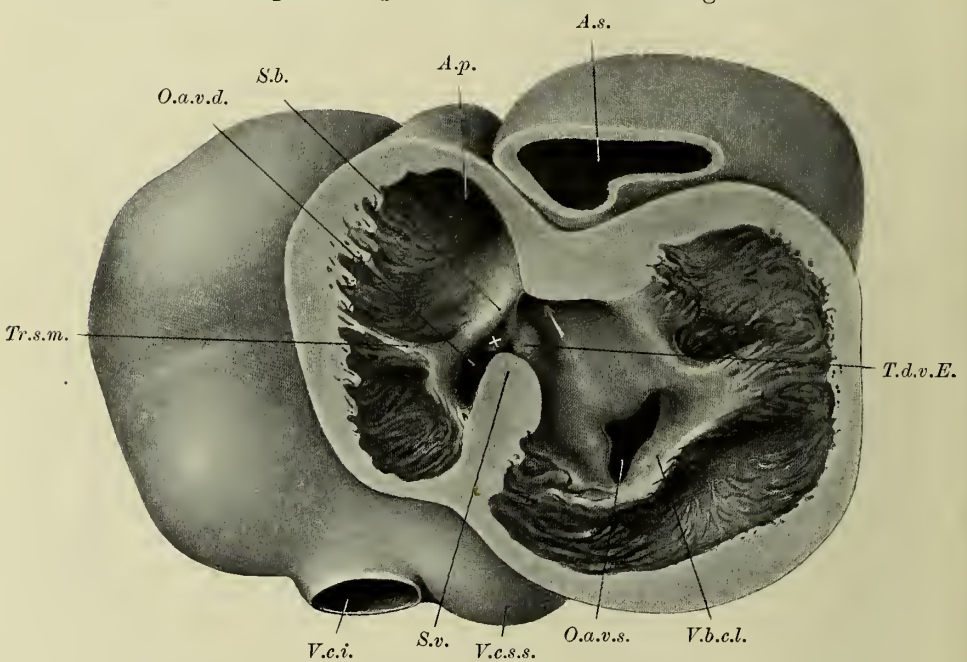

Fig. 25. Modell des menschlichen Embryo S.II. 14,5 mm größte Länge. KEIBEL, Normentafel No. 58. Modelliert von J. TANDLER bei 100-facher Vergr., $^2/_3$ der Modellgröße. Der Ventrikelteil des Herzens wurde quer auf die Längsachse beiläufig in der Mitte zwischen Coronarfurche und Herzspitze durchschnitten. Zur Darstellung gelangt die obere Hälfte, so daß man von unten her in die Ostia venosa und arteriosa hineinsieht. Der Pfeil zeigt in die Aorta. Das weiße Kreuz zeigt die Anlagestelle des septalen Zipfels der Tricuspidalis, welcher sich an dieser Stelle aus dem Endocardkissen entwickelt. *A.p.* Arteria pulmonalis. *A.s.* Atrium sinistrum. *O.a.v.d.* Ostium atrioventriculare dextrum. *O.a.v.s.* Ostium atrioventriculare sinistrum. *S.b.* Septum bulbi. *S.v.* Septum ventriculorum. *T.d.v.E.* Tuberculum dextrum des vorderen Endocardkissens. *Tr.s.m.* Trabecula septomarginalis. *V.b.c.l.* Valvula bicuspidalis, cuspis lateralis. *V.c.i.* Vena cava inferior. *V.c.s.s.* Vena cardinalis superior sinistra.

lunarklappen in der Aorta und Pulmonalis. Die zwischen den Semilunarklappen und den betreffenden Stellen der Gefäßwände vorhandenen taschenartigen Hohlräume vergrößern sich allmählich teils durch das Dünnerwerden der Klappen, teils durch die Ausbuchtung der korrespondierenden Wandabschnitte. Diese Ausbuchtungen stellen die Anlagen der Sinus Valsalvae dar. Die zwischen den beiden Hälften des Ausströmungsrohres aus der Verwachsung der Bulbus-

wülste 1 und 3 hervorgegangene Substanzbrücke wird unmittelbar nach ihrer Entstehung von dem proximal auswachsenden Septum aortopulmonale durchwachsen, so daß innerhalb kurzer Zeit nicht etwa die vereinigten Bulbuswülste, sondern das verlängerte Septum aortopulmonale Aorta und Pulmonalis bis in die Ebene der Semilunarklappen voneinander abgrenzt. Entsprechend den Insertionsstellen der Bulbuswülste 1 und 3 hat sich schon in früheren Stadien an der Außenfläche

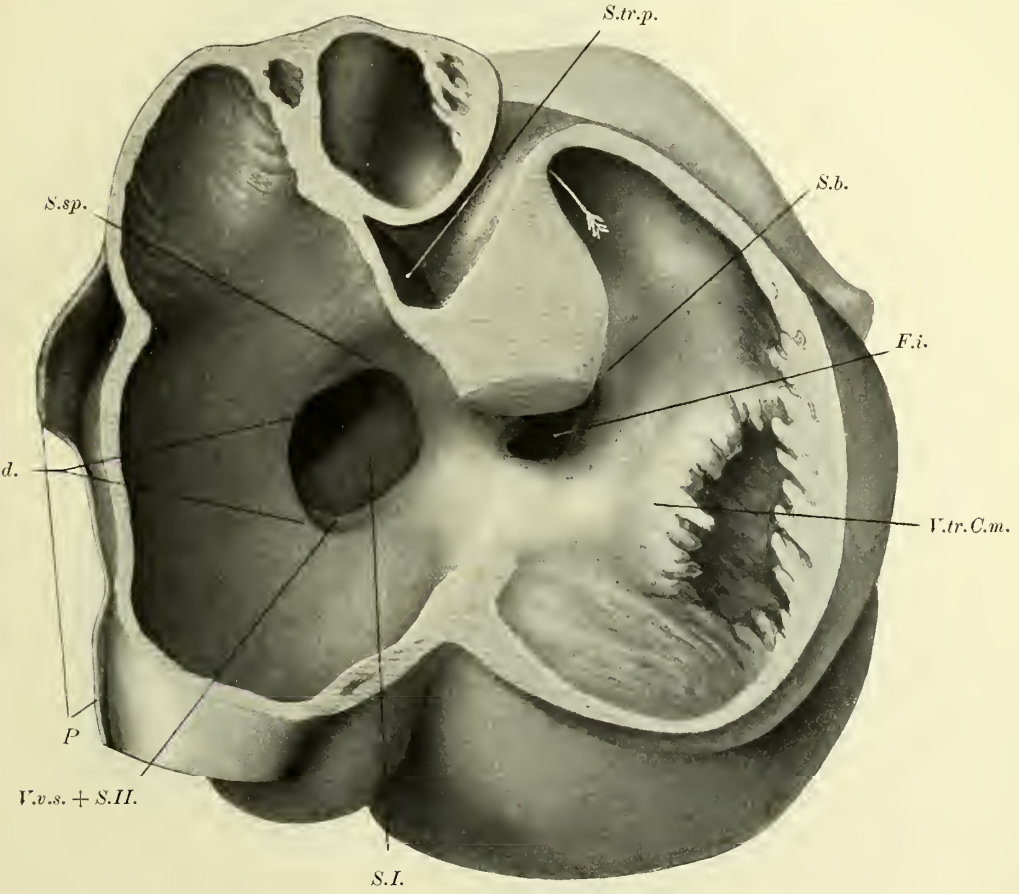

Fig. 26. Modell des Herzens des menschlichen Embryo S_2. 14,5 mm gr. Länge. KEIBEL, Normentafel No. 58. Modelliert von J. TANDLER, bei 100-facher Vergrößerung, $^2/_3$ der Modellgröße. Die Seitenwand des rechten Vorhofs und des rechten Ventrikels wurden entfernt, so daß das Septum cordis und der Eingang in die A. pulmonalis sichtbar ist. Der Pfeil zeigt in die Art. pulmonalis. *F.i.* Foramen interventriculare. *P* Pericard. *S.I.* Septum primum. *S.b.* Septum bulbi. *S.sp.* Septum spurium. *S.tr.p.* Sinus transversus pericardii. *V.tr.C.m.* Valvula tricuspidalis, cuspis medialis. *V.v.d.* Valvula venosa dextra. *V.v.s.* + *S.II.* Valvula venosa sinistra + Septum secundum.

eine spiralförmig verlaufende Furche gebildet, die nun etwas tiefer einschneidet und auch äußerlich Aorta und Pulmonalis gegeneinander abgrenzt (vgl. Fig. 25, 26 und 27).

Sind mit dem Abschluß aller dieser Vorgänge Aorta und Pulmonalis endgültig getrennt, so bleiben die Mündungen derselben in dem

oberen Anteil des Kammerraumes in unmittelbarer Nähe des Foramen interventriculare doch noch ungeschieden. Auch diese Abgrenzung geschieht unter Zuhilfenahme endocardialer Wucherungen, und zwar vor allem unter Beihilfe der proximalen Bulbuswülste. Diese, die

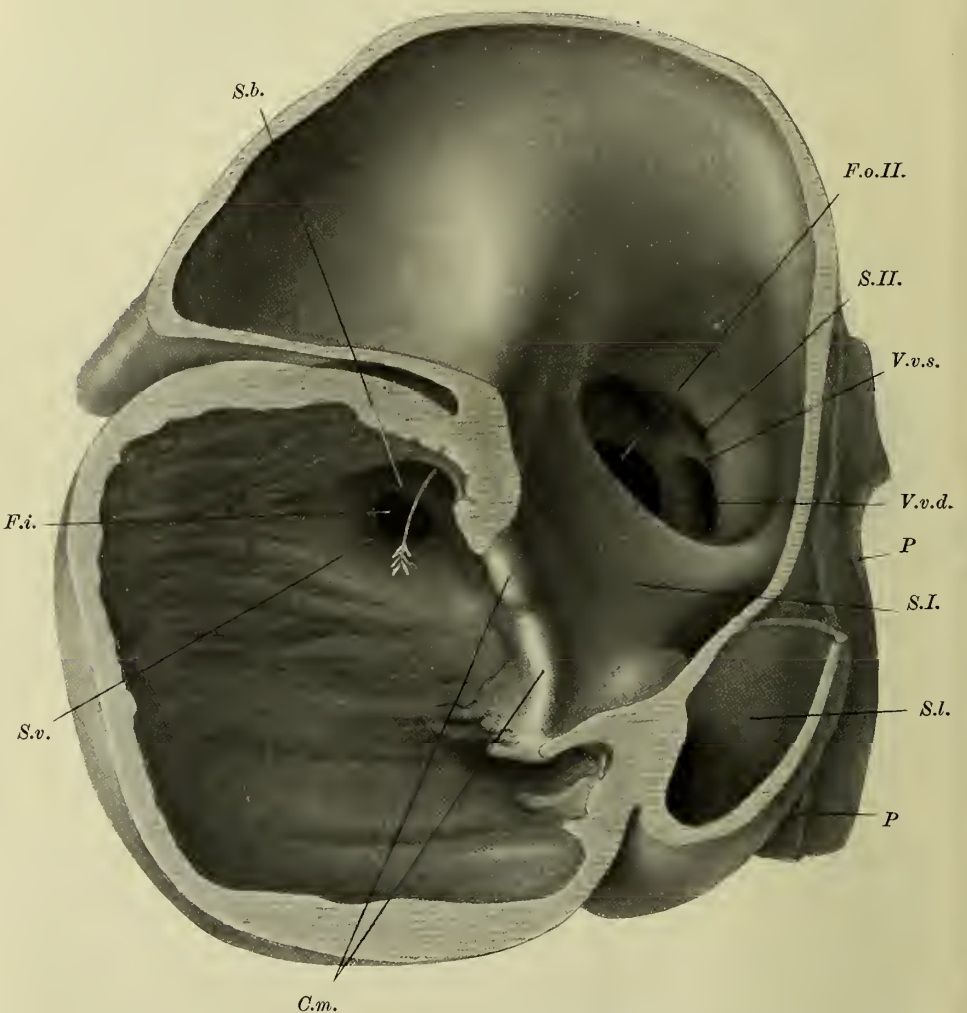

Fig. 27. Modell des Herzens des menschlichen Embryo S_2: 14,5 mm größte Länge. KEIBEL, Normentafel No. 58. Modelliert von J. TANDLER bei 100-facher Vergrößerung, $^2/_3$ der Modellgröße. Der linke Vorhof und der linke Ventrikel sind durch Entfernung der Seitenwand eröffnet, so daß das Septum cordis von links-außen sichtbar ist. Der Pfeil weist in die Aorta. *C.m.* Cuspis medialis. *F.i.* Foramen interventriculare. *F.o.II.* Foramen ovale II. *P* Pericard. *S.I.* Septum primum. *S.II.* Septum secundum. *S.b.* Septum bulbi. *S.v.* Septum ventriculorum. *S.l.* linkes Sinushorn. *V.v.d.* Valvula venosa dextra. *V.v.s.* Valvula venosa sinistra.

Wülste A und B, haben sich in der Zwischenzeit ebenfalls aneinandergelagert, sind miteinander verwachsen und bilden ein Septum, welches wir zum Unterschiede von dem distalen, also peripher von den Semilunarklappen gelegenen als proximales Bulbusseptum be-

zeichnen wollen. Dieses von der Insertionsstelle der Semilunarklappen kammerwärts reichende Septum ist analog der fortschreitenden Verkürzung des ventrikulären Bulbusanteiles selbst sehr kurz. Es zieht bei der natürlichen Einstellung des Herzens von rechts oben-hinten nach links unten-vorn und steht daher windschief auf dem Ventrikelseptum. Kammerwärts begrenzt es sich konkavrandig, wobei der vordere Ausläufer, d. i. der Rest des Bulbuswulstes A, in den vorderen Ausläufer des nach oben konkavrandigen Septum interventriculare übergeht, während der hintere Ausläufer als Rest des Bulbuswulstes B sich verbreitert, verflacht und rechts vom rechten Höckerchen des vorderen Endocardkissens deviiert. Der hintere Ausläufer des Septum interventriculare dagegen läuft, wie erwähnt, gegen das rechte Höckerchen des linken Endocardkissens aus. Folgt man, am hinteren Ausläufer des Septum bulbi beginnend, dem Rande, welcher das Foramen interventriculare begrenzt, so bekommt man einen in einer Schraubenlinie gewundenen First, der zunächst längs des konkaven Randes des proximalen Bulbusseptum nach oben zieht, dann vorn in den Rand des Septum interventriculare übergeht, längs desselben nach unten und hinten und endlich wieder nach oben verläuft, um am rechten Höckerchen des hinteren Endocardkissens zu enden. Die so begrenzte Oeffnung stellt aber nicht nur eine Kommunikation der beiden Ventrikel untereinander dar, sondern führt auch nach rechts oben in die Pulmonalis, nach links oben in die Aorta. Der Verschluß dieser Kommunikationsstelle geschieht nun dadurch, daß das proximale Bulbusseptum kontinuierlich nach abwärts wächst und schließlich das Septum ventriculorum erreicht. Allerdings sind an diesem Verschluß auch die rechten Enden der miteinander verschmolzenen Endocardkissen beteiligt, doch ist eine genauere Abgrenzung dieser Beteiligung nicht möglich, da die Oeffnung in ihrer ganzen Zirkumferenz von ineinander übergehenden Endocardwucherungen begrenzt ist.

Da das Septum ventriculorum und der in seiner Fortsetzung erscheinende vollkommene Verschlußapparat gegen das rechte Höckerchen der Endocardkissen gerichtet ist, liegt das rechte Ostium atrioventriculare knapp neben der Verschlußstelle, während das linke um die ganze Breite der beiden untereinander verwachsenen Endocardkissen entfernt ist. Entsprechend der Beteiligung des ventrikulären Anteils des Bulbusseptum an dem Verschlußmechanismus selbst kommt die rechte Zirkumferenz des Aortenrohres an die Verschlußstelle zu liegen. Dementsprechend wird das an der Verschlußstelle entstehende Septum membranaceum zum Wandbestandteil des Conus arteriosus aortae. Wie schon erwähnt, verwächst das Septum atriorum mit der Mitte der untereinander verwachsenen Endocardkissen, während das Septum ventriculorum am rechten Ende dieser Verwachsungszone haftet (vgl. Fig. 28). Es liegt demnach zwischen dem Fußpunkt des Vorhofsseptum und der Haftstelle der Kammerscheidewand ein Herzabschnitt, hervorgegangen aus der Konkreszenz der beiden Endocardkissen. Allmählich gelangt dieser Teil in die Flucht der beiden Septen, indem er eine Drehung durchmacht, und scheidet dann nicht Ventrikel gegen Ventrikel, sondern den Conus arteriosus aortae, also den linken Ventrikel, vom rechten Vorhof. Er bildet so das Septum atrioventriculare (Hochstetter). Die Distanz zwischen der Anlagestelle der Semilunarklappen und der end-

gültigen Verschlußstelle ist in diesem Stadium noch eine relativ große, so daß sowohl Aorta wie Pulmonalis in Form ausgezogener Röhren aus dem Ventrikel ihren Ursprung nehmen. Die Innenfläche dieser Conuswände ist nicht von trabekulärer Muskulatur unterminiert und dementsprechend glatt.

Bezüglich der histologischen Differenzierung in diesem Stadium sei folgendes gesagt: Das linke Sinushorn resp. der aus ihm hervorgegangene Sinus coronarius trägt weit distal einen nur an den Mün-

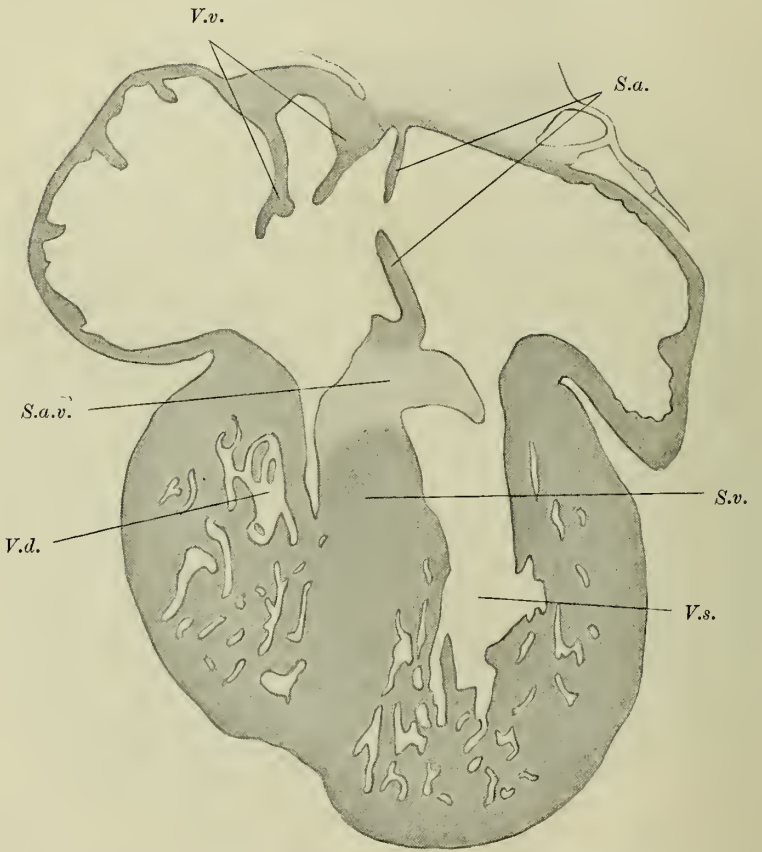

Fig. 28. Schnitt durch das Herz des menschlichen Embryo Mi. 16,75 mm größte Länge. Halbschematisch zur Demonstration der verschiedenen Teile des Septum cordis. Vergr. 30:1. *S.a.* Septum atriorum. *S.a.v.* Septum atrioventriculare. *S.v.* Septum ventriculorum. *V.d.* Ventriculus dexter. *V.s.* Ventriculus sinister. *V.v.* Valvulae venosae.

dungsstellen der größeren Herzvenen unterbrochenen Muskelmantel. Dieser sowie die Muskulatur im Bereiche jener Wandpartie, welche durch die Einbeziehung des rechten Sinushornes in den Vorhof hervorgegangen ist, sind bezüglich ihrer Differenzierung weit hinter der übrigen Vorhofswand zurückgeblieben. Aehnlich verhält sich das Muskellager im Septum I und II und in den Sinusklappen. In den den zukünftigen Herzohren entsprechenden Anteilen der beiden

Vorhöfe ist es zur Entwicklung von Trabekeln gekommen. Der schmale Streifen der linken Vorhofswand, welcher durch die Einbeziehung des linken Lungenvenenstammes entstanden ist, enthält um diese Zeit noch kein Myocard.

Die Wand des linken Ventrikels ist zweifellos stärker als jene des rechten, doch bezieht sich diese Dickendifferenz vor allem auf die Corticalis. Die Trabekeln sind in beiden Kammern reich entwickelt und erfüllen fast die ganzen Kammerräume. Während sie aber in früheren Stadien bezüglich ihrer Dicke und ihrer Differenzierung vollkommen gleichmäßig waren, finden sich nun in beiden Ventrikeln einzelne Trabekel von besonderer Stärke und auffällig weit vorgeschrittener Differenzierung. Diese so entwickelten Trabekel sind nach ihrer Lage und ihrem Verhalten zu den Klappen als Papillarmuskel anzusehen. Die Corticalis hat an Dicke bedeutend zugenommen. Die einzelnen Elemente der Corticalis haben jene Differenzierungshöhe erreicht, welche schon im früheren Stadium in dem trabekulären Gewebe vorhanden war. Im allgemeinen sind die prismatischen Muskelzellen an ihren Seitenrändern durch deutliche Zellgrenzen voneinander geschieden, während an ihren Grundflächen eine Verbindung insofern vorhanden ist, als die Fibrillen an dieser Stelle die Zellgrenzen, wie bereits im früherem Stadium beschrieben, traversieren. Dieser Zustand ist ein allgemeiner geworden, und insofern ist es gerechtfertigt, von einem Herzsyncytium zu reden. Die einzelnen Muskelzellreihen sind schon zu Muskelzügen geordnet, ähnlich wie am Herzen des Erwachsenen.

Bisher gingen Vorhofs- und Kammermuskulatur an der Zirkumferenz des Aurikularkanals ohne Grenze ineinander über. In diesem Stadium verlieren die beiden Muskelabschnitte endgültig ihren Zusammenhang. Schon in der früheren Entwicklungsperiode wurde dieser Vorgang insofern vorbereitet, als sich entsprechend der Atrioventrikularfurche embryonales Bindegewebe anhäufte. Am Querschnitt ist dieses Bindegewebslager beiläufig keilförmig, der Rücken des Keils ist nach außen gegen die Herzoberfläche, die Schneide desselben nach innen gerichtet. In dem jetzt zu beschreibenden Stadium verlängert sich dieser Keil immer mehr gegen das Herzlumen zu und schneidet so gleichsam an der ganzen Zirkumferenz der Atrioventrikularfurche die Corticalis des Vorhofs und des Ventrikels auseinander. Es ist selbstverständlich, daß es sich hier nicht de facto um eine gewaltsame Trennung der beiden Muskelanteile, sondern nur um den Ausdruck eines eigentümlichen Rückbildungsvorganges handelt. Durch diesen Prozeß wird demnach die ursprünglich einheitliche corticale Herzmuskulatur in einen gemeinsamen Sinusvorhofsteil und in einen Ventrikelteil geschieden mit Ausnahme eines schmalen Streifens an der hinteren Wand des Aurikularkanals, welcher zum His'schen Bündel wird. Von dieser Unterteilung ist aber auch der trabekuläre Abschnitt insofern ausgenommen, als die trabekulären Muskeln des Vorhofs und des Ventrikels an den Insertionsrändern der Klappenanlagen vorläufig im Zusammenhang bleiben.

Da die formalen Veränderungen, wie sie sich an den endocardialen Verdickungen des Herzens abspielen, bereits beschrieben wurden, erübrigt es nur noch, die daselbst vorkommenden histogenetischen Prozesse zu beschreiben. Die aus den proximalen Enden der distalen Bulbuswülste hervorgegangenen plumpen Semilunarklappen zeigen

noch die für die primitiven Endocardverdickungen charakteristische diffuse Färbbarkeit mit Hämatoxylin und die bekannte Kernarmut. Unterhalb der Klappenebene zeigt das Septum aortopulmonale ebenfalls alle Charaktere der einfachen Endocardwucherungen. Diese Gewebsart läßt sich konform der beschriebenen Ausbreitung der Bulbuswulstreste A und B verfolgen. Folgt man dem Bulbuswulst A, so sieht man die embryonale Endocardverdickung am freien Rande des Septum ventriculorum auslaufen und nach hinten in die verwachsenen Endocardpolster übergehen. Die Endocardverdickung des Bulbuswulstes B läßt sich ebenfalls proximalwärts verfolgen. Sie geht stark verbreitert teils in das Gewebe der Endocardkissen und in die endocardiale Verdickung am freien Rande des Septum ventriculorum über, teils zieht sie gegen den lateralen Rand des Foramen atrioventriculare und läßt sich noch ein Stück weit an der hinteren Ventrikelwand gegen die Herzspitze zu verfolgen.

Die Rückbildung im Bereiche des Bulbus cordis manifestiert sich auch an den geweblichen Veränderungen der Wände. Während zu Beginn dieser Entwicklungsperiode der Unterminierungsvorgang der proximalen Bulbuswülste von seiten des trabekulären Myocards noch nicht sehr weit gediehen ist, reicht er am Ende dieser Periode schon fast bis an die Ansatzstellen der Semilunarklappen, so daß fast der ganze ventrikuläre Anteil des Bulbus in den Ventrikel aufgenommen ist. Gleichzeitig aber sieht man, daß die den Bulbus in früheren Stadien weit distalwärts umkleidende Muscularis corticalis immer mehr proximalwärts zurückweicht, so daß der ursprünglich lange Bulbus an seinem proximalen Ende dem Herzen einverleibt und damit verkürzt wird, während sein distales Ende durch die Aorta und die Pulmonalis substituiert wird. Dieser Prozeß geht unter Strukturveränderung der die Derivate der distalen Bulbusanteile, d. i. Aorta und Pulmonalis, aufbauenden Wände vor sich. Man kann deutlich verfolgen, wie die aus der Verwachsung der distalen Bulbuswülste 1 und 3 hervorgegangene Scheidewand immer mehr und mehr von dem typischen Septum aortopulmonale durchwachsen und ersetzt wird. Aehnliche Veränderungen gehen an den übrigen Wänden der Aorta und Pulmonalis vor sich. Schließlich ist an die Stelle des Bulbus Aorta und Pulmonalis mit dem charakteristischen Aufbau der Gefäßwände getreten. Am Ende der beschriebenen Periode reicht die Myocardlage des Herzens bis knapp an die Insertionsstelle der Semilunarklappen, so daß das Verhalten der Muskulatur zu den Gefäßwänden schon jenem ähnlich ist, wie wir es beim Neugeborenen finden.

Um diese Zeit der Entwicklung ist der radiäre Durchmesser der Sinus Valsalvae auffällig groß; das untere Ende des Sinus läuft nicht in eine Kante aus, sondern ist flach, so daß man von einer unteren Wand des Sinus Valsalvae sprechen kann, welche von der darunterliegenden Muskulatur unterstützt wird. Später richtet sich die Gefäßwand auf, indem sie sich von der Unterlage abwickelt, wodurch der Sinus seine bleibende Form erhält. Auf dieses eigentümliche Verhältnis hat zuerst TORRIGIANI aufmerksam gemacht.

Bezüglich des Verschlusses des Foramen interventriculare sei folgendes angeführt: Wenn durch die Aneinanderlagerung der einzelnen Teile der Verschluß eingetreten ist, dann ist es unmöglich, aus der Textur irgend etwas über die Zugehörigkeit der einzelnen, an diesem Verschlußmechanismus beteiligten Herzabschnitte auszusagen.

Die ganze Stelle ist vielmehr von einem einheitlichen zellarmen, mit Hämatoxylin diffus färbbaren Pfropf von Endocardgewebe erfüllt. Das dem zukünftigen Septum membranaceum zugewiesene Areale differenziert sich insofern am frühesten, als hier die diffuse Färbbarkeit mit Hämatoxylin bald verloren geht, der Zellreichtum zunimmt und das Ganze mehr den Charakter von embryonalem Bindegewebe annimmt.

Die Anlage der Zipfelklappen, welche aus den vorderen und hinteren Endocardkissen, sowie aus der lateralen Umsäumung des Ohrkanals entstehen, ist plump. Ihre ventrikelwärts gerichteten Flächen und ihre Ränder stehen infolge des schon früher beschriebenen Unterminierungsprozesses mit den Trabekeln des Ventrikels in Zusammenhang. An der Vorhofsseite der Klappenanlage lassen sich ebenfalls längsverlaufende Muskelbündel nachweisen, welche mit den vorhin beschriebenen trabekulären im Zusammenhang stehen, wenigstens läßt sich keine Grenze zwischen den beiden Muskelanteilen feststellen. Dieser Zusammenhang ist besonders dort gut nachweisbar, wo mächtige Trabekel als Anlagen der Papillarmuskeln zu den Klappen ziehen und ist auf die ursprüngliche Kontinuität zwischen der Vorhofsmuskulatur und Ventrikeltrabecularis zurückzuführen, welche die sekundäre Trennung durch den einwachsenden Annulus fibrosus überdauert. Der Klappenapparat besteht demnach in diesem Stadium aus einer Reihe plumper Erhebungen, die an ihrem freien Rande aus Endocardwucherungen, sonst aber fast nur aus Muskulatur bestehen. Der Muskelreichtum der Klappe in diesem Stadium ist schon Bernays aufgefallen, wenn er auch das Zustandekommen derselben anders deutete. Er nannte diese mit Muskeln durchsetzten Klappen sekundäre Klappen. Eine Differenzierung in Klappensegel, Chordae tendineae und Musculi papillares ist in diesem Stadium noch nicht eingetreten.

IV. Periode.

Wenn in dem bisher beschriebenen Stadium die mechanische Aufteilung des Herzens erfolgt ist und damit eigentlich das Prinzipielle in der Herzentwicklung erledigt erscheint, so ist die nun folgende Periode der Herzentwicklung dem feineren Ausbau und gleichsam der Modellierung gewidmet.

Entsprechend der bereits eingetretenen Anlagerung der linken Sinusklappe an das Septum atriorum bildet dieses die mediale Grenze des Sinusgebietes, während die laterale Begrenzung durch die Derivate der rechten Sinusklappe resp. durch jene des Klappenzügels dargestellt wird. Diese breite, mächtig in das Vorhofslumen vorragende Sinusklappe wird, wie schon betont, durch die Anlagerung des Sinusseptum in einen vorderen unteren (ventralen) und in einen hinteren oberen (dorsalen) Anteil geschieden. Der letztere setzt sich in den ehemals beiden Valvulae venosae gemeinsamen Klappenzügel — Septum spurium — fort. Der an der hinteren Vorhofswand gelegene Abschnitt des dorsalen Klappenanteils flacht allmählich ab und bildet so die nach hinten und unten gerichtete gratartige Fortsetzung des an der oberen Vorhofswand vorspringenden Septum spurium. Dieser ganze schmale Grat, welcher die bleibende laterale Grenze des Sinusgebietes repräsentiert, von His Crista terminalis genannt, besteht demnach in seinem oberen Anteil aus dem Rudiment des Septum

spurium, in seinem unteren Abschnitte aus einem Rest der rechten Sinusklappe. Das noch übrig gebliebene Stück des dorsalen Anteiles der rechten Sinusklappe umgreift die Mündung der Vena cava inferior von außen als Valvula venae cavae Eustachii und reicht entsprechend ihrer Entwicklungsgeschichte bis an das Sinusseptum. Dieses begrenzt den aus dem Sinusquerstück hervorgegangenen Sinus coronarius. Der ventrale, allerdings kleinere Abschnitt der rechten Sinusklappe flankiert als Valvula Thebesii diesen Sinus.

Da die Kommunikation der beiden Vorhöfe bis zur Geburt des Individuums aufrecht bleiben muß, zu dieser Zeit aber fast plötzlich sistiert wird, so gehen in der zu beschreibenden Periode nur jene Veränderungen vor sich, welche den endgültigen Verschluß des Foramen ovale vorbereiten resp. ermöglichen. So sehen wir, daß das Septum I an Höhe kontinuierlich zunimmt und dadurch die Kommunikation der beiden Vorhöfe einengt. Nichtsdestoweniger bleibt die Verbindung zwischen den beiden Vorhöfen weit genug, da das Septum I nicht in der Flucht der Vorhofsscheidewand eingestellt ist, sondern schief nach links gerichtet ist. Diese Schiefstellung des Septums resp. der aus ihm hervorgehenden Valvula foraminis ovalis Vetteri ist nicht etwa durch eine spezifische Wachstumsrichtung der Valvula, sondern durch den im rechten Vorhof herrschenden größeren Druck bedingt. Ist diese Druckdifferenzierung zwischen beiden Vorhöfen unmittelbar post partum ausgeglichen, so gelangt die Valvula foraminis ovalis in ihre definitive Lage und verschließt so das Foramen ovale funktionell. Gleichzeitig mit den eben beschriebenen Veränderungen am Septum I tritt am freien Rande des Septum II eine Umgestaltung insofern ein, als durch die Einlagerung von Muskelzügen der Saum dieses Septums zum Limbus Vieussenii verdickt wird.

Die Veränderungen des linken Vorhofes betreffen hauptsächlich die dorsale Wand desselben. Durch die schon beschriebene Einbeziehung der ursprünglich einheitlichen Lungenvene wird an der rückwärtigen Wand ein der Distanz zwischen den beiden Stämmen entsprechend großes Stück der hinteren Vorhofswand neu geschaffen. Dieses wächst zunächst in die Breite. Später werden auch die beiden Lungenvenenstämme bis zu ihrer ersten Teilung in die linke Vorkammer einbezogen, so daß die ursprünglich einheitliche Mündung der rechten bzw. der linken Pulmonalvene neuerdings unterteilt erscheint, und wir nun beiderseits je eine obere und untere Lungenvenenmündung unterscheiden können. Das zwischen diesen beiden Lungenvenenmündungen gelegene Wandstück ist demnach ebenfalls Venenwand gewesen. Wir ersehen aus diesen Vorgängen, daß die Beteiligung der Lungenvenen an dem Aufbau der linken Vorhofswand eine bedeutende ist.

Die in dieser Periode eintretenden Veränderungen des ventrikulären Herzanteiles erstrecken sich hauptsächlich auf den Klappenapparat. An diesem ist es bereits zur deutlichen Differenzierung der Klappensegel, der Chordae tendineae und der Musculi papillares gekommen. Dies ist nur möglich durch die Rückbildung der in die Klappen einstrahlenden Muskel, welche sowohl von der Vorhofsseite als auch von der Ventrikelseite her erfolgt. Die sich hierbei abspielenden histologischen Veränderangen sollen später besprochen werden. Die formale Differenzierung der Valvulae semilunares ist so weit gediehen, daß dieselben bereits sehr dünn geworden sind und je einen deutlichen Nodulus Arantii zeigen.

Die histologische Differenzierung des Herzens nähert sich ihrem Ende. Sie betrifft vor allem den Klappenapparat. Der zur Valvula Eustachii werdende Teil der Sinusklappe verliert seinen Muskeleinhalt, während die Muskulatur der Crista terminalis kontinuierlich wächst. Das Rudiment der linken Sinusklappe enthält noch an Feten von 150 mm Scheitel-Steißlänge und darüber Muskelfasern. Ganz bedeutend wird die Muskeleinlagerung in dem ursprünglich dünnen Saum des Limbus Vieussenii. Der Differenzierungsgrad der im Sinusteil gelegenen Muskelzüge bleibt auch noch in den spätesten Perioden des Fetallebens hinter jenen des übrigen Vorhofes zurück, während die Musculi pectinati in der Entwicklung vorauseilen. Das zwischen den Mündungen der beiderseitigen Lungenvenen gelegene Stück der linken Vorhofswand, bisher von Muskulatur mehr oder minder frei, hat ebenfalls einen vollkommenen Muskelbelag erhalten. Die schon früher vorhandene stärkere Wanddicke in der Corticalis des linken Ventrikels nimmt in der Folge ununterbrochen zu, so daß

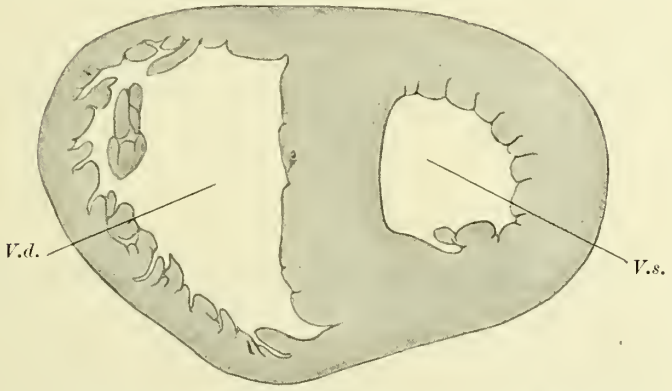

Fig. 29. Schnitt durch das Herz eines menschlichen Embryo von 175 mm größter Länge. Halbschematisch zur Demonstration des Unterschiedes in der Wanddicke zwischen rechtem und linken Ventrikel. *V.d.* Ventrikel dextur. *V.s.* Ventriculus sinister.

schließlich die Wand des linken Ventrikels merklich dicker ist als jene des rechten. Dieses Verhalten ist insofern von Interesse, als es zeigt, daß die später auf Grundlage der größeren Arbeitsleistung eintretende überwiegende Wandstärke des linken Ventrikels schon im Embryonalleben gleichsam vorbereitet wird (vgl. Fig. 29).

Während im früheren Stadium noch ein Unterschied im Differenzierungsgrade zwischen Corticalis und Trabekel zugunsten der letzteren bestand, hat jetzt die Corticalis dieselbe Höhe in der Entwicklung der Muskulatur erreicht wie die Trabekel, wenigstens ist im mikroskopischen Bilde kein Unterschied mehr wahrnehmbar.

Die Weiterentwicklung der Semilunarklappen gestaltet sich einfach. Das Bindegewebe verliert zunächst an Sukkulenz, wird später fibrös und sehnig und erhält schließlich die charakteristische Anordnung, wie sie am kindlichen Herzen vorhanden ist. Die histologischen Veränderungen des atrioventrikulären Klappenapparates lassen sich folgendermaßen zusammenfassen. Die im früheren Stadium vom Vorhof auf die Klappensegel übergreifende Muskulatur bildet sich immer mehr und mehr zurück

und macht sehnigem, unter dem Endocard gelegenen Bindegewebe Platz. Dieses hängt mit dem schon früher beschriebenen, die Corticalis des Vorhofes und des Ventrikels scheidenden Bindegewebe zusammen. Aehnlich verhalten sich auch die aus der Trabecularis zur Klappe ziehenden Muskelbündel. Sie verschwinden zunächst an der Klappenunterseite und werden durch Bindegewebe substituiert, so daß die ursprünglich fast nur aus Muskulatur bestehenden Klappen allmählich bindegewebig werden. Auch die frei durch den Kammerraum zur Klappe ziehenden Anteile der Trabecularis verfallen einer ähnlichen Rückbildung. Diese beginnt im Bereiche jener Muskelfasern, welche unmittelbar unter dem Endocard liegen, und zwar hauptsächlich an der dem Ventrikellumen zugekehrten Seite, und schreitet von hier gegen das Zentrum der einzelnen Muskelbalken vor. Die so sehnig gewordenen Partien der Trabecularis repräsentieren die Chordae tendineae, während die mächtigen basalen Abschnitte der Trabekel zu den Papillares werden. Der dem Lumen zugekehrte Randwulst der Klappen, hervorgegangen aus den Endocardpolstern, bleibt noch länger sukkulent, seine Rudimente bestehen noch zur Zeit der Geburt als knötchenartige, randständige, endocardiale Verdickungen — Noduli Albini.

Die Entwicklungsgeschichte des Pericards sowie des Reizleitungssystems wird im Zusammenhang mit der Beschreibung dieser Organe an der betreffenden Stelle abgehandelt werden.

III. Kapitel.

Die Form der Herzwände und der Herzhohlräume.

Die nun folgende Beschreibung des Herzens berücksichtigt zunächst die äußere Form des ganzen Herzens sowie seiner einzelnen Abschnitte, hierauf jene der einzelnen Herzhöhlen sowohl im diastolischen als auch im systolischen Zustande. Daran schließe sich die Schilderung des für den Herzmechanismus unbedingt notwendigen Klappenapparates. An den Schluß dieser Beschreibung haben wir ein Kapitel über die Maße, Gewichte und das Wachstum des Herzens gesetzt. Nach Klarlegung der formalen Eigenschaften des Herzens soll der Aufbau desselben aus den einzelnen Schichten des genaueren berücksichtigt werden. Auf die Darstellung der Struktur des Herzens folgt jene des nutritiven und nervösen Apparates, mit besonderer Berücksichtigung des Reizleitungssystems.

I. Oberfläche.

Die Form des Herzens ist selbstverständlich von der funktionellen Etappe, in der es beobachtet wird, abhängig. Bei der Beschreibung soll zunächst nur von dem mäßig gefüllten Herzen die Rede sein. Die Beschreibung der Herzform, wie sie sich dem Beschauer bei Eröffnung der Pericardialhöhle darbietet, soll hier nur kurz angeführt werden.

Eröffnet man den Thorax und entfernt die vordere Wand des Pericards, so überblickt man die sternocostale Fläche der Ventrikel vom Margo obtusus bis zum Margo acutus cordis, welche an der Herz-

spitze zusammenlaufen. Der Sulcus coronarius steht dabei fast senkrecht, höchstens mit seinem oberen Ende ein wenig nach links geneigt. Ueber die Vorderfläche läuft, kaum angedeutet, der Sulcus interventricularis anterior gegen die Herzspitze und teilt das vorliegende Ventrikelfeld in ein großes, dreieckiges, dem rechten Ventrikel zugehöriges Feld und in ein kleines, gegen den Apex cordis spitz zulaufendes, welches dem linken Ventrikel angehörig ist. Ersteres liegt rechts und unten, letzteres links und oben. Die Vorderfläche, insoweit sie dem rechten Ventrikel angehört, läuft nach links und oben, ventralwärts vorgewölbt, als Conus der A. pulmonalis, allmählich in diese aus. Oberhalb des Pulmonalisrohres und rechts davon kommt, vom rechten Herzohr umgriffen, die Aorta zum Vorschein, während sich linkerseits an den Rand der Pulmonalis das linke Herzohr anschmiegt. Der ventrikuläre Rand des Sulcus coronarius, der Margo acutus sowie der Sulcus interventricularis anterior mit anschließenden streifenförmigen Abschnitten der Herzoberfläche zeigen physiologische Fettauflagerung. In der Pericardöffnung wird außerdem am meisten rechts der rechte Vorhof und darüber das intrapericardiale Stück der oberen Hohlvene sichtbar. Links oben erblickt man noch ein Stückchen der vorderen Wand des linken Vorhofes.

In dieser Situation des Herzens verläuft die längste Herzachse schief von rechts hinten-oben nach links vorn-unten.

Bei allen folgenden Auseinandersetzungen soll für die Beschreibung das Herz in der konventionellen Weise mit seiner Spitze nach abwärts, also lotrecht aufgestellt, zur Darstellung kommen.

Der ventrikuläre Anteil des Herzens stellt ein flach-kegelförmiges Gebilde dar, dessen Querschnitt insofern kompliziert erscheint, als der dem rechten Ventrikel angehörige Anteil der vorderen Herzfläche, Facies sternocostalis, ziemlich plötzlich in die bei normaler Lage des Herzens untere, jetzt hintere Fläche, Facies diaphragmatica, übergeht, während sich linkerseits dieser Uebergang ganz allmählich vollzieht. Man bezeichnet dementsprechend auch den rechten Herzrand als Margo acutus, den linken als Margo obtusus cordis. Die beiden Seitenränder treffen sich an der nur dem linken Ventrikel angehörigen, ziemlich stumpfen Herzspitze, Apex cordis.

Der von den Autoren als stumpfer Herzrand bezeichnete Abschnitt ist als Rand nur eventuell am kontrahierten Herzen nachweisbar. Es wäre deshalb zweckentsprechender, da das Herz in leichter Diastole beschrieben wird, drei Flächen zu unterscheiden, wie dies ja auch Poirier tut, da während der Diastole der stumpfe Herzrand sich zu einer deutlich nachweisbaren Fläche verbreitert. Auch vom topographisch-anatomischen Standpunkt ist diese Art der Einteilung der Herzoberfläche besser, da zweifellos dieser Anteil des Herzens weder zur Facies sternocostalis, noch zur Facies diaphragmatica gezählt werden kann. Er kommt weder mit der Vorderfläche des Thorax noch mit dem Zwerchfell in Berührung, sondern ist nach links und außen gerichtet. Poirier bezeichnet diese Fläche als linke Herzfläche. Es soll in der Folge diese Bezeichnung Poiriers beibehalten werden. Die sternocostale Fläche trägt ihre höchste Wölbung entsprechend dem Conus arteriosus und fällt von hier ziemlich steil gegen den Herzrand, weniger steil gegen die Herzspitze ab. Steil ist auch der Abfall vom Conus arteriosus gegen den Sulcus longitudinalis anterior und gegen die linke Herzfläche. Nach oben und

hinten biegt diese Fläche entsprechend der oberen Zirkumferenz des linken Vorhofes ab. Die Facies diaphragmatica ist nur schwach konvex und ihr Uebergang gegen die Facies sinistra cordis ist etwas deutlicher betont, als der Uebergang der Facies sternocostalis in diese.

Die Basis des Herzkegels ist am vertikal aufgestellten Herzen nach aufwärts gekehrt. Hier entspringen sämtliche zum Herzen und vom Herzen kommende Gefäße, Corona cordis.

Die Grenzen der einzelnen Abschnitte des Herzens sind mehr oder minder deutlich durch Furchen an der Herzoberfläche ausgeprägt. Ventrikel und Vorhofsteil des Herzens sind durch den Sulcus coronarius (Sulcus circularis, Sulcus atrioventricularis) gegeneinander abgegrenzt. Dieser Sulcus ist der Herzbasis viel näher als der Herzspitze. Teilt man die ganze Herzlänge in drei gleiche Teile, so ist an der Grenze des kranialen Drittels gegen das darauffolgende der Sulcus coronarius gelegen. Dies drückt schon die verschiedenartige Beteiligung der beiden Herzabschnitte an der Herzlänge hinlänglich aus. Der Sulcus coronarius ist hinten, also an der Facies diaphragmatica, deutlich als flache Furche nachweisbar. Am Margo acutus wird er durch die Ueberlagerung von seiten des rechten Vorhofes vertieft. Diese Vertiefung nimmt gegen das rechte Herzohr kontinuierlich zu. An diesem angelangt, verschwindet die Furche hinter der Austrittsstelle der A. pulmonalis und der A. aorta. Der linke Schenkel des Sulcus coronarius vertieft sich am Margo obtusus cordis resp. an der linken Seitenwand des Herzens ebenfalls, wenn auch durchschnittlich nicht so stark wie der rechte am scharfen Herzrand. Er verschwindet an der sternocostalen Fläche des Herzens bald vollständig, von dem linken Herzohr überlagert. Hinter der Austrittsstelle der Aorta vereinigen sich die beiden Schenkel der Coronarfurche.

Zwischen dem linken Herzohr und der Arteria pulmonalis erscheint, aus der Tiefe hervorkommend, der Sulcus longitudinalis anterior, welcher die beiden Ventrikel vorn gegeneinander abgrenzt, während an der diaphragmalen Fläche der Sulcus longitudinalis posterior die Grenze beider Herzkammern angibt. Die beiden Längsfurchen gehen an der Herzspitze in Form der Incisura apicis cordis ineinander über. In manchen Fällen ist diese Furche, welche der Grenze der beiden Ventrikel entspricht, so tief, daß die Herzspitze zweigeteilt erscheint. Im allgemeinen sieht man solche zweigeteilte Herzen an Kindern häufiger als an Erwachsenen. An Feten sind sie die Regel. Trotz der Teilung bildet der linke Ventrikel den eigentlichen Apex cordis.

In Fortsetzung der hinteren Längsfurche über den Sulcus coronarius kranialwärts findet sich eine ziemlich tiefe Furche, welche zwischen den beiden Vorhöfen bis zur Mündung der Vena cava superior hinaufreicht. Vorn sind die beiden Vorhöfe durch die Einlagerung der Ursprungsstücke der A. pulmonalis und der Aorta geschieden. Im linken Schenkel des Sulcus coronarius verläuft die A. coronaria sinistra und die Vena magna cordis, im rechten Schenkel die A. coronaria dextra; im Sulcus longitudinalis anterior der Ramus descendens der A. coronaria sinistra und die Vena magna cordis, im Sulcus longitudinalis posterior der Ramus descendens der A. coronaria dextra und die Vena media cordis. Der Sulcus coronarius und die Sulci longitudinales zeigen physiologischerweise Fettansatz. (Vgl. Kapitel „Epicard“.)

Nachdem wir so die Gesamtform des Herzens beschrieben haben, ist es notwendig, die Form der einzelnen Herzabschnitte kennen zu lernen.

1. Rechter Vorhof.

Der rechte Vorhof stellt ein sackförmiges Gebilde dar, dessen antero-posteriorer Durchmesser bei der deskriptiven Einstellung des Herzens den transversalen bedeutend überragt, so daß der rechte Vorhof bei der Normalstellung des Herzens mit einem vertikal gestellten Sack verglichen werden kann. Nach vorn und unten verlängert sich dieser Sack zum rechten Herzohr, ohne gegen dasselbe äußerlich abgegrenzt zu sein. Ueber die obere Zirkumferenz des rechten Vorhofes zieht hinten-unten, am rechten Schenkel des Sulcus coronarius beginnend, ein seichter, mit der zwischen den beiden Vorhöfen befindlichen Furche parallel verlaufender Sulcus, welcher sich nach vorn und innen wendend vor der Einmündungsstelle der oberen Hohlvene verliert. Dieser Sulcus terminalis atrii dextri (His) ist auch am stark geblähten Herzen deutlich sichtbar. Er grenzt den eigentlichen Vorhof gegen den Sinusanteil ab. Dieser letztere nimmt demnach an der Außenfläche ein beiläufig rechtwinkliges Feld ein, welches von der Mündung der unteren Hohlvene bis zur oberen Hohlvene reicht, lateralwärts durch den Sulcus terminalis und medialwärts durch die Furche zwischen den beiden Vorhöfen begrenzt wird. Der an das beschriebene Feld grenzende hintere untere Anteil des rechten Vorhofes ist manchmal divertikelartig ausgezogen und überragt ein wenig den Sulcus coronarius. His hat diesen Anteil als Appendix auricularis posterior bezeichnet, Keith nennt ihn Sub-Eustachian Sinus.

Das rechte Herzohr ist plump und stumpfkantig und umgreift die Art. aorta von außen und vorn. Es ist entsprechend seiner variablen Größenentwicklung durch einen schmäleren oder breiteren Spalt gegen den rechten Rand des Conus arteriosus geschieden.

2. Linker Vorhof.

Dieser gleicht einem quergestellten Sack, da der Längsdurchmesser des linken Vorhofes horizontal steht, während der sagittale Durchmesser ebenso wie der vertikale viel kürzer ist. Diese Querausdehnung bringt es mit sich, daß der rechte Anteil des linken Vorhofes das rechte Atrium von hinten her überragt. An den beiden seitlichen Enden dieses Sackes befinden sich die Mündungen der Lungenvenen, ventralwärts ist der Sack ausgehöhlt, in die Vertiefung lagert sich der aufsteigende Teil der A. pulmonalis ein. Vorn und unten von der Mündung der oberen Lungenvene stülpt sich der Vorhofsack zum linken Herzohr aus. Die Grenze zwischen Auricula und Atrium ist durch eine vor allem kranialwärts und kaudalwärts tiefeinschneidende Furche gegeben. Die Auricula ist schmächtig, lang ausgezogen und in ihrer Achse meistens abgeknickt. Ihr zugeschärfter Rand weist mehr oder minder prominente sekundäre Auszackungen auf. Sie überlagert den Sulcus coronarius sinister und reicht bis an die linke Wand der A. pulmonalis.

3. Ventriculus dexter.

Dieser bildet mit seiner vorderen stark konvexen Fläche den größten Anteil der sternocostalen Fläche des Herzens. Nach oben und links ist der Ventrikel schnabelförmig zum Conus arteriosus ausgezogen. Die vordere Wand desselben bildet den ventralwärts prominentesten Punkt des Ventrikelteiles des Herzens. Verbindet man den rechten und den linken Schenkel des Sulcus coronarius an der Vorderfläche des Herzens durch eine Gerade, so sieht man, daß das Muskelfleisch des Conus über diese Gerade ein Stück weit kranialwärts reicht. Der scharfe Herzrand trennt die sternocostale Fläche von der diaphragmalen. Diese ist bedeutend kleiner und flacher als erstere.

4. Ventriculus sinister.

Der Ventriculus sinister bildet die Facies sinistra cordis, welche ohne deutliche Grenze in die Facies sternocostalis übergeht. Etwas deutlicher ist die Uebergangsstelle gegen die Facies diaphragmatica. Zieht man von der Herzspitze zur Mitte der Distanz zwischen oberer und unterer linker Lungenvene eine Gerade, so trifft diese Linie ziemlich genau den Uebergang der Facies sinistra in die Facies diaphragmatica. Der dem linken Ventrikel zugehörige Teil der Facies diaphragmatica ist bedeutend größer als der dem rechten Ventrikel zugehörige. Die Zwerchfellfläche ist wieder nur wenig konvex. Die Herzspitze wird vom linken Ventrikel gebildet. Dementsprechend ist der Längsdurchmesser der linken Kammer immer ein wenig größer als der der rechten.

II. Innenfläche.

Auf die Beschreibung des Herzäußeren folge die der Innenfläche des Herzens, und zwar zunächst die Beschreibung der Vorhöfe, dann die der Kammern.

1. Rechter Vorhof.

Der rechte Vorhof stellt einen länglichen unregelmäßig geformten Sack dar, dessen Längsdurchmesser bei aufrechter Stellung des Herzens von vorn nach hinten, bei normaler Einstellung des Herzens aber von oben nach unten gerichtet ist. In den dorsomedialen Anteil des mit seinem Längsdurchmesser vertikal gestellten Vorhofes münden die beiden Hohlvenen (vgl. Fig. 30). Dieser Anteil des Vorhofes ist gegen den ventrolateralen Abschnitt mehr oder minder deutlich durch die Crista terminalis geschieden, welche dem an der Außenfläche befindlichen Sulcus terminalis entspricht. Ferner ist er auch dadurch gekennzeichnet, daß er an seiner Innenfläche vollkommen glatt ist, während fast der ganze übrige Vorhof an seiner Innenfläche geriffelt ist resp. kammartige Erhebungen trägt, zwischen welchen sich vertiefte Felder befinden. Die Erhebungen sind durch Muskelzüge, Musculi pectinati, vorgebuchtet. Diese entspringen an der Crista terminalis und verlaufen im rechten Winkel zu ihr lateralwärts. Während diese Erhebungen an der lateralen Seite des Vorhofes untereinander parallel transversal verlaufen und nur an einzelnen Stellen miteinander in Verbindung treten, werden diese Anastomosen der einzelnen Erhebungen

im ventrokranialen Anteile des Vorhofes immer häufiger, so daß die hier vorspringenden Muskelleisten netzförmig angeordnet erscheinen. Dieses Netzwerk erreicht seine größte Ausbildung im Bereiche des rechten Herzohres, ohne daß dieses selbst an der Innenfläche schärfer wie außen gegen den Vorhof abgrenzbar wäre. Im Herzohr heben sich die Musculi pectinati von der Herzwand ab, durchziehen frei die Höhle des Herzohres, bilden netzförmig angeordnete Trabekel und geben dem ganzen Herzohr ein spongiosaartiges Aussehen. In dem Abschnitte des Vorhofes, der bei normaler Einstellung des Herzens

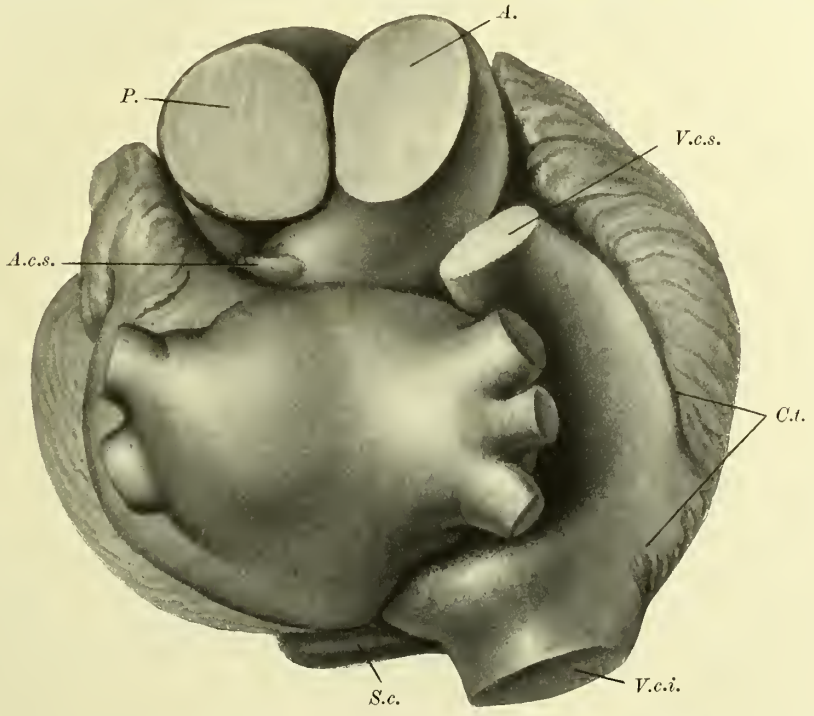

Fig. 30. Korrosionspräparat des Herzens. $^5/_6$ d. nat. Gr. Ansicht von hinten bei normaler Einstellung des Herzens. Man sieht den längsgestellten Sack des rechten Vorhofs und den Quersack des linken Vorhofs, dessen rechter Anteil in eine Furche des rechten Vorhofs eingelagert erscheint. Am linken Vorhof sieht man die längsverlaufende Furche entsprechend der Einlagerungsstelle des Oesophagus, am rechten Vorhof das glatte Sinusgebiet, welches lateralwärts durch eine der Crista terminalis entsprechende Furche abgegrenzt ist. *A.* Aorta, *A.c.s.* Arteria coronaria sinistra. *C.t.* Abdruck der Crista terminalis. *P.* Arteria pulmonalis. *S.c.* Sulcus coronarius. *V.c.i.* Vena cava inferior. *V.c.s.* Vena cava superior.

kaudal liegt, flachen die von den Musculi pectinati aufgeworfenen Kämme immer mehr und mehr ab und fehlen schließlich in der mediokaudalen Aussackung (Auricula posterior von His, Sub-Eustachian Sinus nach Keith), lateral von der Valvula Eustachii, vollständig. Ebenso verlieren sich die kammartigen Erhebungen der lateralen und der oberen Wand in der Nähe des Ostium venosum (vgl. Fig. 31).

Die Crista terminalis beginnt in Form einiger plumper Trabekel, welche sich aus der medialen Wand der Auricula erheben. Ihre Ursprungsstelle ist außen markiert durch jenes Stück des Sulcus ter-

minalis, welches, von außen nach vorn-innen ziehend, die obere Hohlvenenmündung umgreift. Durch dieses Stück der Crista kommt es zu einer scharfrandigen Abgrenzung der Mündung der Vena cava superior an der vorderen und äußeren Zirkumferenz, während, wie noch besprochen werden soll, die innere und hintere Venenwand allmählich in die des Vorhofes übergeht. Die Crista terminalis folgt als wechselnd hohe, halbmondförmige Falte der hinteren Vorhofswand und verliert sich, immer niederer werdend, lateral von der kraniodorsalen Ursprungsstelle der Valvula Eustachii. Der Crista entspricht ein mächtiger Muskelzug, resp. sie ist erst durch die Ausbildung dieses Muskelzuges zustande gekommen. (Näheres siehe Herzmuskeln.)

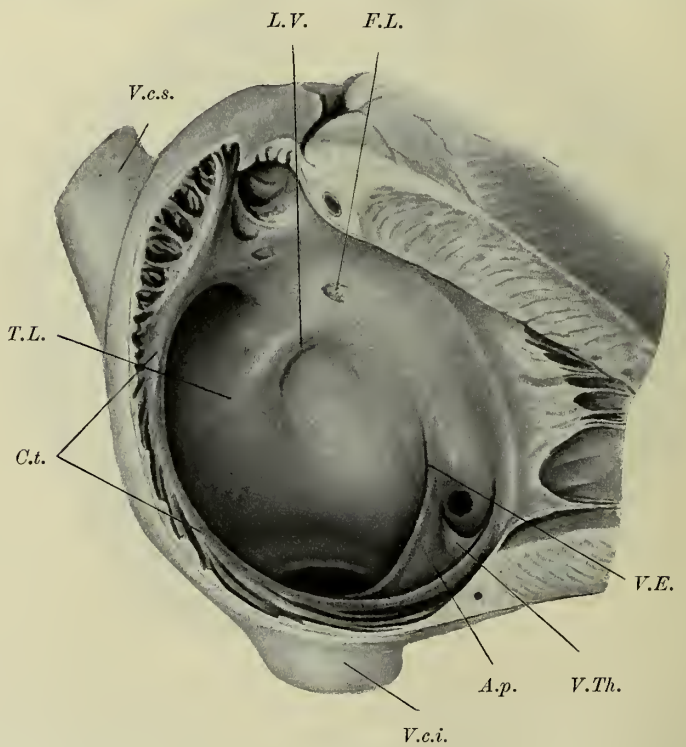

Fig. 31. Rechter Vorhof in diastolischem Zustand durch Entfernung der lateralen Wand eröffnet. $^5/_6$ d. nat. Gr. *A.p.* Auricula posterior. *C.t.* Crista terminalis. *F.L.* Foramina Lannelongue. *L.V.* Limbus Vieussenii. *T.L.* Torus Loweri. *V.c.i.* Vena cava inferior. *V.c.s.* Vena cava inferior. *V.E.* Valvula Eustachii. *V.Th.* Valvula Thebesii.

Der von der Crista terminalis bis an die Umbiegungsstelle der hinteren Vorhofswand in die mediale reichende Anteil ist vollkommen glatt. Dieses Wandstück des Vorhofes geht nach oben ohne Grenze in die hintere Wand der oberen, nach unten ebenso in die der unteren Hohlvene über. Das zwischen den beiden Hohlvenen gelegene Stück der hinteren Vorhofswand ist gegen den Vorhofsraum konvex. Die Höhe der Konvexität gleicht dabei einem stumpfen Grat, der in einer Horizontalen mit dem oberen Anteil des Annulus Vieussenii, diesem dicht angeschlossen, von der medialen Vorhofswand über die hintere

nach außen zieht und sich hier allmählich verliert, Tuberculum Loweri. Da gerade über die Existenz und über die Form des Tuberculum Loweri seit langer Zeit Meinungsdifferenzen existieren, ist es angezeigt, darüber des Ausführlichen zu berichten. Lower selbst beschreibt die in Betracht kommende Stelle folgendermaßen, Tractatus de corde, p. 48:

„Itaque ante limen auriculae dextrae nempe eo loci ubi vena cava ascendens cum descendente congressa alveum suum in auriculam cordis exonerare parata est, tuberculum quoddam a subjecta pinguedine elatum et notatu valde dignum occurrit, cujus obtentu sanguis per venam descendentem delapsus in auriculam divertitur, qui alioquin in venam ascendentem decumbens sanguinem per istam cor versus assurgentem reprimeret valde et retardaret."

Haller leugnet die Existenz des Tuberculum Loweri vollständig und sagt: „Id tuberculum cupide receptum est ut fere fit ab iis scriptoribus, quibus occasio ad propria experimenta nulla est, deinde etiam ab iis qui tandem in corporibus humanis dissecandis se exercuerunt." (Haller, Elementa physiologica, T. I, Liber IX.)

Retzius betont, daß die Zeichnungen, wie sie von Lower gegeben worden sind, der Wahrheit nicht entsprechen, obwohl er die physiologische Deduktion Lowers bestätigt. Nach Luschka ist das sogenannte Tuberculum Loweri eine notwendige Folge der Verlaufsrichtung der beiden Hohlvenen und nicht etwa eine selbständige Formation. Cruveilhier, Sappey und eigentlich auch Poirier leugnen die Existenz eines Tuberculum Loweri vollständig, während Henle darüber folgendes sagt:

„Unter der Oeffnung der Vena cava superior folgt der quere, an der äußeren Fläche durch eine Einbiegung angedeutete Wulst, Tuberculum (Loweri), der sich wie ein scharfkantiger Wall zwischen den Mündungen der beiden Hohlvenen erhebt und die aus beiden Mündungen kommenden Ströme abzuweisen dient. Ein durch die Dicke der oberen Wand des Atrium senkrecht auf diesen Wulst geführter Durchschnitt zeigt, daß derselbe seine Form einer Einlagerung von Fett verdankt, welches zwei Schichten der Muskulatur voneinander scheidet, von denen die eine der Einbiegung folgt, während die andere über dieselbe hinwegzieht."

Hyrtl gibt die Existenz des Tuberculum am Embryo zu, am entwickelten Menschen aber scheint es ihm so unerheblich, daß es füglich unerwähnt bleiben könnte. Nach Toldt entsteht das Tuberculum intervenosum Loweri dadurch, daß sich die rechte Vorkammer in ähnlicher Weise um die linke abbiegt, wie die rechte Kammer um die linke Kammer.

Es ist ohne weiteres zuzugeben, daß die von Lower gegebene Illustration dem tatsächlichen Verhalten nicht entspricht, da sich ein so mächtiger Sporn, wie er in der besagten Abbildung zu sehen ist, am diastolischen Herzen nicht findet. Von einem Tuberculum kann überhaupt nicht die Rede sein, vielmehr handelt es sich, wie schon beschrieben, um eine transversal verlaufende stumpfe, gratartige Erhebung der hinteren Wand des Sinus venosus, welche am in situ konservierten Objekte meiner Erfahrung nach immer vorhanden ist, am herausgeschnittenen schlappen Herzen aber fehlt. Es läßt sich nämlich nachweisen, daß die Achsen der beiden Hohlvenen sowohl am fetalen als auch am erwachsenen Individuum nicht in

eine Gerade fallen, sondern miteinander einen nach hinten offenen stumpfen Winkel bilden. Luschka hebt schon hervor, daß die Achsen der beiden Hohlvenen sich in der Ebene des Foramen atrioventriculare dextrum schneiden würden. Durch diese eigentümliche Winkelstellung der beiden Hohlvenen kommt es schon normalerweise zu einer vorhofwärts gekehrten Konvexität des zwischen den beiden Mündungen gelegenen Anteiles der hinteren Sinuswand. Daß diese Winkelstellung tatsächlich der Norm entspricht, läßt sich auf folgende Weise darstellen: Schneidet man ein Herz mit seinem geschlossenen Pericard

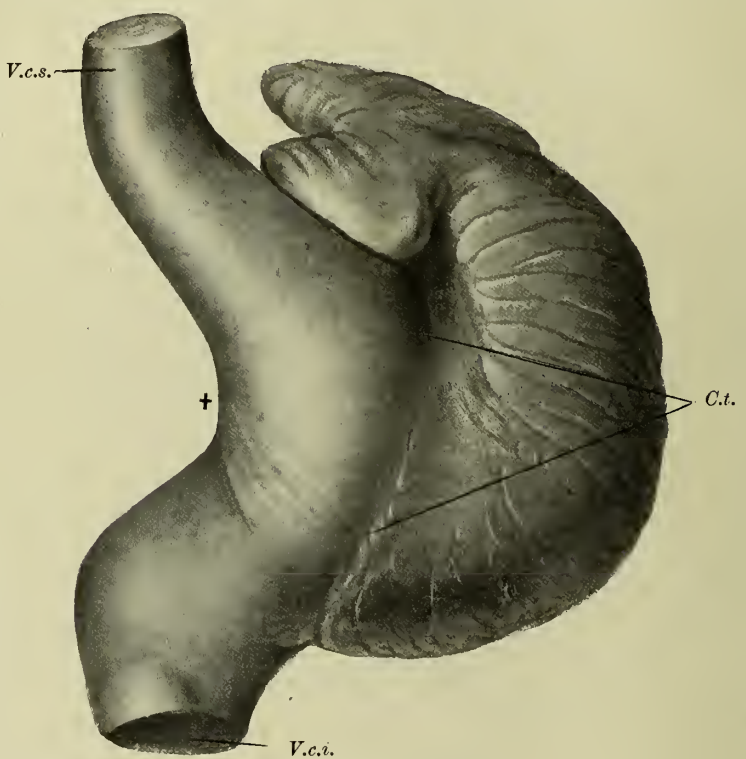

Fig. 32. Korrosionspräparat des rechten Vorhofes. Die Injektion wurde bei geschlossenem Pericard ausgeführt. Nat. Gr. Das Kreuz markiert die Stelle des Torus Loweri, der bei der erwähnten Behandlung des Herzens stark prominiert. *C.t.* Abdruck der Crista terminalis. *V.c.i.* Vena cava inferior. *V.c.s.* Vena cava superior.

heraus, öffnet dann das Pericard von rechts her, so sieht man auch an nicht gefüllten Herzen die Winkelstellung der beiden Hohlvenen zueinander. Versucht man nun diesen Bogen durch Zug an den beiden Hohlvenen auszugleichen, so ist das unmöglich, da sich die von der Eintrittsstelle der oberen Hohlvene zur Eintrittsstelle der unteren Hohlvene ausspannende Pericardbrücke hindernd in den Weg stellt. Durchschneidet man aber diese Pericardstelle, so läßt sich der Winkel anstandslos ausgleichen. Ich sehe in dieser Pericardbrücke einen Beweis dafür, daß intra vitam die winklige Knickung der hinteren Sinuswand tatsächlich besteht, daß also ein querlaufender Wulst, ein Tuberculum Loweri, existiert (vgl. Fig. 32). In diesen Winkel lagert

sich nun der am meisten rechts gelagerte Anteil des linken Vorhofes ein, und insofern hat Toldt recht, wenn er angibt, daß der rechte Vorhof den linken umgreift. Der das Tuberculum Loweri darstellende Grat ist aber mehr als der Ausdruck des Scheitels jenes Winkels, unter welchem sich die beiden Hohlvenen treffen. Wie noch in der Muskellehre des genaueren besprochen werden soll, zieht hier nämlich ein variabel stark entwickeltes Muskelbündel von der Vorhofscheidewand nach außen und bildet ebenfalls das Substrat des Tuberculum Loweri. Auch Keith hebt diesen Muskelzug als mächtig hervor. Aus dem bisher Gesagten ergibt sich, daß die besprochene Erhebung nicht einem Tuberculum mit allseitig abfallenden Wänden, sondern einem querverlaufenden Muskelwulste gleicht. Aus diesem Grunde soll an Stelle des Namens Tuberculum der Name Torus Loweri verwendet werden. Das von Henle beschriebene Fettpolster läßt sich sowohl makroskopisch als auch mikroskopisch nachweisen. Speziell die mikroskopische Untersuchung lehrt, daß es nicht etwa an der Außenfläche des Vorhofes, sondern in der Vorhofswand selbst gelegen ist, und zwar derart, daß sich eine Lage der Muskulatur ventral, eine dorsal von ihm befindet.

An vielen Säugern ist die gratartige Erhebung des Torus Loweri viel stärker betont als beim Menschen, ohne daß der Konvergenzwinkel der beiden Hohlvenen ein kleinerer würde, vielmehr ist in diesen Fällen der eben erwähnte Muskelzug stark entwickelt. Am stärksten fand ich den Wulst am Herzen des Seehundes, wo er ein veritables Septum, eingeschoben zwischen den Mündungen der beiden Hohlvenen, darstellt. Aehnlich beim Pferd.

Aehnlich wie die Mündung der oberen Hohlvene lateralwärts durch die Crista terminalis flankiert ist, wird die Mündung der unteren Hohlvene seitwärts von der Valvula Eustachii flankiert. Dieses Rudiment der rechten Sinusklappe ist bezüglich seiner Größe, seiner Ausbildung und Form großen Variationen unterworfen. Sie entspringt im allgemeinen aus dem sogenannten unteren Horn des Limbus Vieussenii, zieht von hier nach außen und hinten und endet an der hinteren Wand des Vorhofes, entsprechend jener Furche, welche von unten und hinten zwischen Auricula posterior und Hohlvene eingeschoben ist. Am fetalen Herzen sieht ihr freier, kranialwärts konkaver Rand nach oben und innen, und man gewinnt bei der Besichtigung des in situ konservierten, dann eröffneten rechten Vorhofes die Ueberzeugung, daß diese Klappe den aus der Vena cava inferior kommenden Blutstrom tatsächlich gegen das offene Foramen abzulenken imstande sein kann. Bei der Untersuchung einer Reihe von fetalen Herzen zeigt es sich, daß die Variabilität dieser Klappe um diese Lebenszeit eine minimale ist, ein Umstand, welcher für die funktionelle Bedeutung derselben zu sprechen scheint (vgl. Fig. 33 und 34).

Die Valvula Eustachii des erwachsenen Herzens stellt einen höheren oder niederen, mehr oder minder feinen Saum dar, dessen größte Höhe nur in seltenen Fällen 1 cm überschreitet. Vielfach ist die dünnwandige Valvula Eustachii durchlöchert und gewinnt dadurch ein netz- oder gitterartiges Aussehen. Jeder, der eine größere Anzahl von Herzen zu zergliedern Gelegenheit gehabt hat, kennt die vielfach bizarren Formen, welche die Valvula Eustachii in solchen Fällen darbietet. Haller bildet schon eine solche Klappe in seinen

Icones anatomicae ab. GEGENBAUR und CHIARI beschreiben ähnliches, und LAUENSTEIN gibt an, daß er in 5 Fällen unter hundert solche große, vielfach gefensterte Valvulae Eustachii gefunden habe. CHIARI beschreibt eine Reihe von einschlägigen Fällen, in welchen die Netzbildungen besondere Größe erreicht haben.

Einen Teil dieser Netzbildung bezieht CHIARI auf den sonst sich rückbildenden Anteil der Valvula venosa dextra und auf das Septum spurium, die er beide auch in einem Falle von Herzmißbildung vollkommen erhalten vorfand. Die Netzbildungen medial von der Mündung

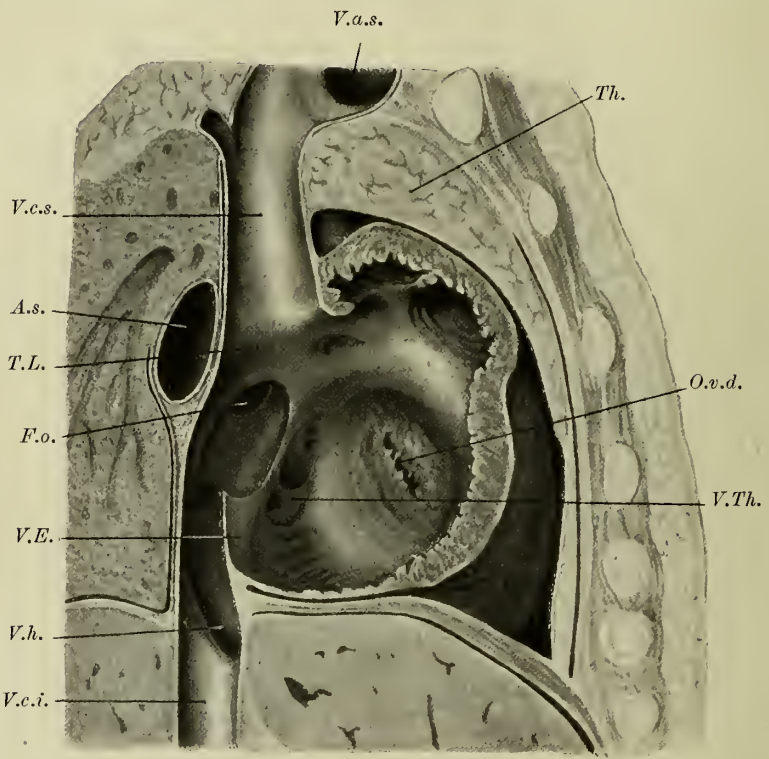

Fig. 33. Sagittalschnitt durch den Thorax eines Neugeborenen. Nat. Gr. Linke Hälfte von rechts gesehen. Man sieht die eigentümliche Einstellung der Valvula Eustachii zum Foramen ovale und ihren Uebergang in der Limbus Vieussenii. *A.s.* Atrium sinistrum. *F.o.* Foramen ovale. *O.v.d.* Ostium venosum dextrum. *Th.* Thymus. *T.L.* Torus Loweri. *V.a.s.* Vena anonyma sinistra. *V.c.i.* Vena cava inferior. *V.c.s.* Vena cava superior. *V.E.* Valvula Eustachii. *V.h.* Vena hepatica. *V.Th.* Valvula Thebesii.

der unteren Hohlvene stellen Rudimente der Valvula venosa sinistra dar. Auch solche hat CHIARI öfters gesehen. Hierher gehören auch die Befunde von LOWER, WEBER, OPPENHEIMER.

Nach WEBER kommen am hinteren Rande des Foramen ovale Reste der linken Sinusklappe in Form netzartiger Anordnungen nicht selten vor. Zwischen diesem Netzwerk und dem Septum findet sich auch ein kleiner Spalt, welchen WEBER für den Rest des Spatium interseptovalvulare hält. Das Rudiment der linken Sinusklappe ist

oft netzförmig wie das der rechten. In jüngster Zeit beschreibt Möllendorf einen hierhergehörigen Fall.

Manchmal findet man in der Valvula Eustachii auch einzelne feine Muskelfasern.

Vor dem vorderen Ende der Valvula Eustachii, in dem Spatium zwischen dieser und dem Rand des Foramen atrioventriculare, an der Vereinigungsstelle der unteren Vorhofswand mit der medialen befindet sich die Mündung des Sinus coronarius, welche lateralwärts von der Valvula Thebesii flankiert ist. Diese Klappe, die schon von Eustachius beschrieben wurde, schließt nur selten die Mündung des Sinus coronarius suffizient ab und repräsentiert eine in ihrer Größe und Form variable Bildung. Sie ist durchschnittlich halbmondförmig geformt, ihr freier konkaver, feiner Saum ist gegen die Vorhofscheidewand, also nach aufwärts und einwärts gerichtet. Auch sie zeigt sehr häufig netzförmiges Aussehen. Mit der Valvula Eustachii aus einem gemeinschaftlichen Anteile der rechten Sinusklappe hervorgegangen, hängt sie nicht selten mit dieser unmittelbar zusammen.

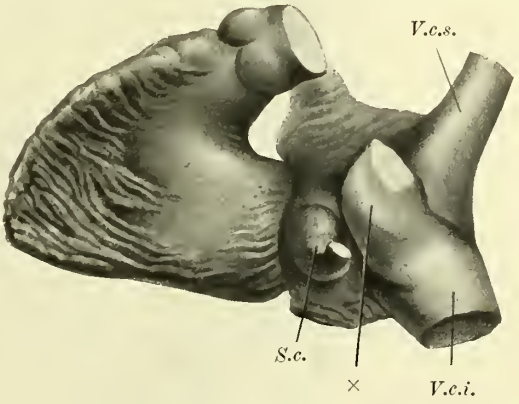

Fig. 34. Korrosionspräparat des rechten Herzens eines Neugeborenen, von der septalen Seite aus gesehen. Am Vorhof sieht man in Fortsetzung der Vena cava inferior ein zapfenförmiges Gebilde ×, welches in das Foramen ovale hinein reichte. Die weißgehaltene Schnittfläche entspricht der Kommunikationsstelle der beiden Vorhöfe. Das Ganze demonstriert die Verlaufsrichtung des Blutstromes, der aus der unteren Hohlvene direkt gegen das Foramen ovale gerichtet ist. Nat. Gr. *S.c.* Sinus coronarius. *V.c.i.* Vena cava inferior. *V.c.s.* Vena cava superior.

Mit der schon beim Torus Loweri besprochenen Verlaufsrichtung der beiden Hohlvenen hat die Einstellung ihrer Mündungsebenen in den Vorhof nichts zu tun. Hierzu wollen wir das Herz in seine normale Lage bringen. In dieser mündet die untere Hohlvene am unteren Ende des längs verlaufenden Vorhofsackes medial von der daselbst auslaufenden Crista terminalis, an ihrer vorderen äußeren und hinteren Wand von der Valvula Eustachii flankiert. Legt man durch die Mündung der unteren Hohlvene eine Ebene, so fällt dieselbe ziemlich steil von hinten-oben nach vorn-unten ab. Dementsprechend ist auch die hintere Wand des thorakalen Anteiles der unteren Hohlvene länger als die vordere. Die Umrandung der oberen Hohlvene ist nur lateralwärts durch die hier stark vorragende Crista terminalis scharf begrenzt. Vorn ist die Abgrenzung durch einen mehr stumpfen Rand gegeben, an welchen die nach oben ausgebauchte Kuppe des Vorhofes in die Venenwand abbiegt. Legt man durch die Mündung der oberen Hohlvene eine Ebene, so fällt diese von vorn-oben nach hinten-unten ab. An der oberen Hohlvene ist ebenfalls die hintere Wand länger als die vordere.

An dem auf die Spitze gestellten Herzen nimmt das Ostium atrioventriculare die untere Wand des Vorhofes ein. Am Herzen in situ liegt diese Oeffnung vorn und medial.

Von besonderem Interesse wegen der noch zu besprechenden Lokalisation des TAWARAschen Knotens ist jenes Stück der Vorhofswand, an welchem basalwärts, also knapp oberhalb des Ostium atrioventriculare, die hintere und die mediale Wand zusammenstoßen. Sie wird kranialwärts abgegrenzt durch den Uebergang der Valvula

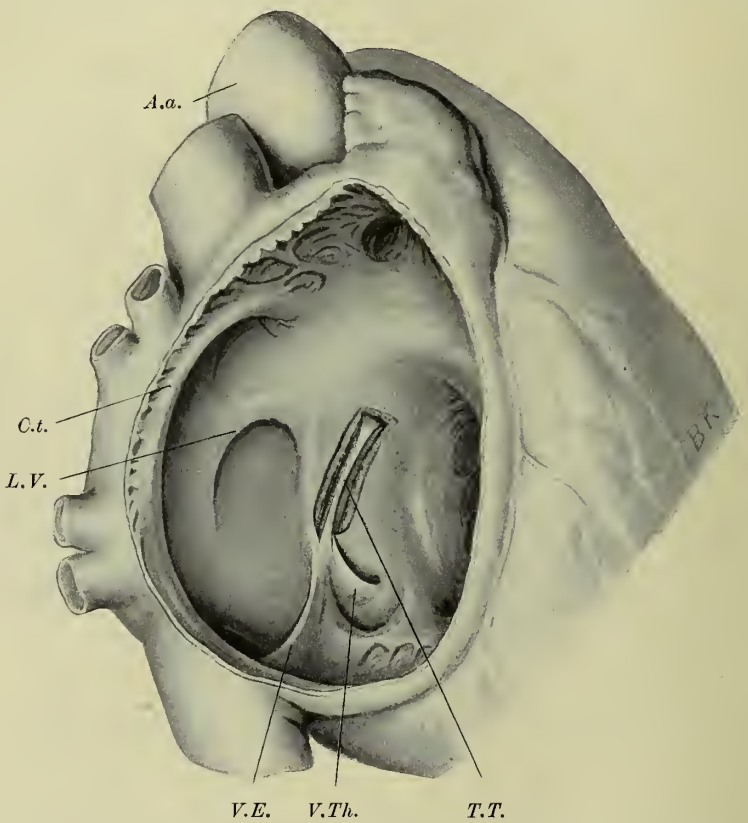

Fig. 35. Rechter Vorhof durch Entfernung der lateralen Wand eröffnet. An der medialen Wand ist die TODAROsche Sehne präpariert. $^5/_6$ d. nat. Gr. *A.a.* Arteria aorta. *C.t.* Crista terminalis. *L.V.* Limbus Vieussenii. *T.T.* Tendo Todaro. *V.E.* Valvula Eustachii. *V.Th.* Valvula Thebesii.

Eustachii in den unteren Schenkel des Limbus Vieussenii, kaudalwärts durch den Insertionsrand der Valvula tricuspidalis, lateralwärts durch die Valvula Thebesii. Bei genauerer Besichtigung dieser Region sieht man daselbst häufig durch das Endocard hindurch leicht angedeutet einen grauen Streifen, welcher von dem kaudalen Ende der Valvula Eustachii nach vorn und unten gegen jene Vorwölbung ausläuft, welche wir als Torus aorticus kennen lernen werden. Manchmal sieht man statt des Streifens eine mehr oder minder scharfrandige, längsgerichtete Falte, welche vor allem dann deutlich wird, wenn man die Valvula Eustachii nach außen zieht. Durch diesen Streifen

resp. durch die Falte wird ein dreieckiges Feld nach oben begrenzt, dessen untere Seite die Umrandung des Ostium venosum, dessen dritte Seite durch die Valvula Thebesii repräsentiert wird. Auf diesen Streifen, sowie auf das eben beschriebene Dreieck hat Koch zuerst hingewiesen und es zur Lokalisation des Tawaraschen Knotens benutzt. Das Substrat dieses Streifens resp. der Falte bildet ein Bindegewebszug, welcher 1885 von Todaro beschrieben wurde und in der Folge von französischen Autoren als „tendon du Todaro" bezeichnet wurde (vgl. Fig. 35). Die Todarosche Sehne stellt einen flachen Bindegewebsfaden von ca. 1 mm Breite dar, welcher vom Trigonum fibrosum dextrum bis zum freien Rand der Valvula Eustachii reicht, indem sie sich daselbst auffasert und in dem Bindegewebe der Klappe endet. Auf ihrem Zuge ist sie gegen den Vorhof durch variabel starke Vorhofsmuskelzüge geschieden. Nahe der Klappe wird sie subendocardial.

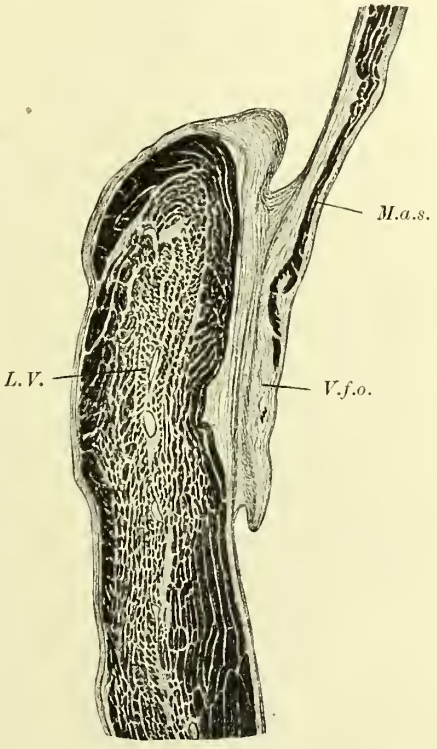

Fig. 36. Schnitt durch das Septum atriorum an der Verschlußstelle des Foramen ovale. Man sieht die Aneinanderlagerung der Valvula foraminis ovalis und des Limbus Vieussenii und die zwischen beiden eingetretene Verlötung der beiden Endocardflächen. *L.V.* Limbus for. ovalis mit seiner Muskulatur. *M.a.s.* Muskulatur des linken Vorhofs. *V.f.o.* Valvula foraminis ovalis.

Die mediale Wand des rechten Vorhofes entspricht der Vorhofscheidewand. Ihre Höhe entspricht der Distanz von den Mündungsstellen der Vena cava inferior und superior, ihre Breite jener von der Uebergangsstelle der hinteren Wand in die mediale bis an die Ebene des Ostium atrioventriculare. Kranioventral von der Mündung der unteren Hohlvene findet sich an der medialen Wand selbst eine lumenwärts gekehrte Vorbuchtung, welche der hier außen anliegenden Aorta entspricht, Torus aorticus. An der medialen Herzwand fehlen die Trabekeln vollständig, hingegen trägt sie die Stigmata ihres entwicklungsgeschichtlichen relativ komplizierten Werdeganges. Der aus dem Septum I entstandene Anteil der medialen Vorhofswand ist, insoweit er die Basis der Fovea ovalis bildet, meistens muskelschwach und sehr dünn und wird als Pars membranacea septi atriorum bezeichnet. Meist trägt er nur ganz zarte Muskelbündel. Er ist gewöhnlich an seiner hinteren, oberen und vorderen Zirkumferenz von einem dickrandigen Saum umgriffen, Limbus foveae ovalis Vieussenii. Die Pars membranacea selbst ist, vom rechten Vorhof aus gesehen, ein wenig vertieft und ausgebuchtet, Fovea ovalis. Der Limbus

Vieussenii ist verschieden mächtig entwickelt, manchmal kaum angedeutet, manchmal als ein deutlich ausgeprägter, halbmondförmiger, plumper Rand sichtbar. An ihm wird ein hinterer oberer und ein vorderer unterer Schenkel unterschieden. Das Crus superius läuft in den Torus Loweri aus, während das Crus inferius meistens mit der Valvula Eustachii im Zusammenhang steht. Der vordere Anteil des Limbus ist manchmal besonders stark gewulstet, und man gelangt in solchen Fällen, der Pars membranacea folgend, in eine mehr oder minder tiefe, unter dem Limbus nach vorn reichende Tasche, welche an ihrem Ende in ca. 30 Proz. aller Fälle eine mehr oder minder weite Kommunikationsöffnung mit dem linken Vorhof hat. Nicht selten sieht man in der Gegend des Septum membranaceum eigentümliche retikuläre Bildungen, als Reste der hier mit der Vorhofscheidewand verwachsenen linken Sinusklappe, auf welche bereits hingewiesen wurde. Die Verwachsungsstelle bleibt auch noch am erwachsenen Herzen gekennzeichnet (vgl. Fig. 36).

Außer den eben beschriebenen Reliefeigentümlichkeiten des rechten Vorhofes finden sich noch daselbst zwei Arten von Oeffnungen, kleine, höchstens $^1/_2$ mm messende Mündungen der Venae minimae cordis, Foramina Thebesii, welche noch später im Zusammenhang mit diesen Venen beschrieben werden sollen, weiters größere, 2—3 mm weite grubenartige Vertiefungen, welche scharf umrandet sind. An der Basis dieser Gruben, welche Lannelongue ausführlich beschrieben hat, sieht man in die Mündungen mehrerer sekundärer Vertiefungen hinein, so daß die Basis selbst ein gitterförmiges Aussehen bekommt. Diese Lannelongueschen Gruben sind ein fast regelmäßiges Vorkommnis und liegen hauptsächlich an der medialen Vorhofswand, eine knapp oberhalb des Crus superius des Annulus Vieussenii, eine andere oberhalb der Mündung des Sinus coronarius.

2. Linker Vorhof.

Der linke Vorhofsraum gleicht, wie man dies vor allem am Ausguß deutlich sehen kann, einem unregelmäßig kubischen Gebilde, welchem hinten und oben je ein nach rechts und nach links ausladendes Divertikel aufgesetzt ist. Daher kommt es, daß der linke Vorhof bei Eröffnung von der Seite her wohl einem kubischen Hohlraum gleicht, während die Besichtigung des Vorhofes von außen und hinten zeigt, daß der Längsdurchmesser des Atriums transversal zu liegen scheint. Verglichen mit dem vertikal stehenden Längsdurchmesser des rechten Vorhofes, ergibt sich dann jene vielfach geäußerte Angabe, daß die Längsdurchmesser der beiden Vorhöfe aufeinander senkrecht stehen oder, wie dies ebenfalls häufig beschrieben wird, daß der rechte Vorhof einem lotrecht gestellten, der linke Vorhof aber einem Quersack gleiche. So wie beiläufig in der Richtung des Längsdurchmessers rechterseits die beiden Caven den Vorhof erreichen, ebenso erreichen auch die Lungenvenen im Längsdurchmesser des linken Vorhofes diesen selbst. Wie immer die Mündungsverhältnisse der Lungenvenen im einzelnen Falle gestaltet sein mögen, ob eine oder zwei Lungenvenen der betreffenden Seite vorhanden sind, immer münden diese Venen in die schon beschriebenen seitlichen Ausbuchtungen des gemeinschaftlichen Vorhofsraumes. Durch den Umstand, daß die linke Auricula scharfrandig gegen den Vorhof ab-

gesetzt ist, gewinnt dieser selbst an Geschlossenheit und Einheitlichkeit (vgl. Fig. 37).

Die obere resp. bei der Stellung des Herzens in situ hintere Vorhofswand ist entsprechend ihrer an der Außenfläche deutlich sichtbaren, zwischen den Lungenvenen von vorn nach rückwärts verlaufenden Vertiefung nach innen schwach konvex. Die Vertiefung entspricht

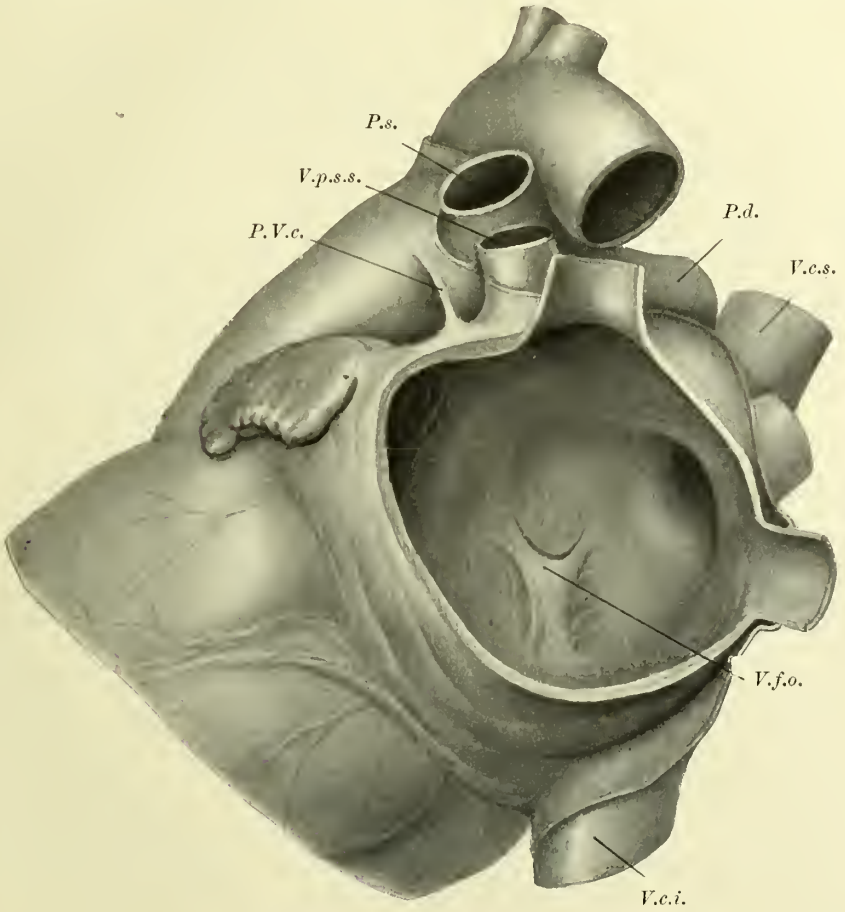

Fig. 37. Der linke Vorhof durch Entfernung der äußeren und eines Teiles der hinteren Wand freigelegt. $^7/_8$ d. nat. Gr. *P.d.* Arteria pulmonalis, ramus dexter. *P.s* Arteria pulmonalis ramus sinister. *P.V.c.* Plica venae cavae. *V.c.i.* Vena cava inferior. *V.c.s.* Vena cava superior. *V.f.o.* Valvula foraminis ovalis. *V.p.s.s.* Vena pulmonalis sinistra superior.

dem eingelagerten Oesophagus. Die obere Wand geht ohne besondere Grenzen in die vordere und in die hintere Vorhofswand über. Dort, wo die vordere und die mediale Vorhofswand basalwärts zusammenstoßen, befindet sich eine kleine Abplattung resp. Vorwölbung, welche der hier eingelagerten Ursprungsstelle der A. aorta entspricht.

An der vorderen oberen Wand, dort, wo diese schon in die laterale übergeht, befindet sich regelmäßig die kreisrunde Eingangs-

öffnung in die Auricula cordis. Diese Oeffnung ist gegen die Mündung der linken Lungenvenen durch einen deutlichen Grat, dem außen eine schmale Furche entspricht, geschieden. Es handelt sich also hier nicht etwa um eine Verdickung, sondern um eine Einziehung der Vorhofswand. Die Furche und die Prominenz sind individuellen Varianten unterworfen. Die untere hintere Vorhofswand ist leicht konkav und zeigt bei starker Injektion der Vena magna cordis, entsprechend dieser Vene, eine schwache Prominenz, wenn diese Vene, wie es häufig vorkommt, nicht im Sulcus coronarius, sondern über die Vorhofswand verläuft. An der medialen Wand befindet sich der freie Rand der Valvula foraminis ovalis. In gut ausgebildeten Fällen sieht man dann einen feinrandigen, sichelförmigen, mit seiner Konkavität nach vorn-oben gerichteten Saum. So beschrieben von Vetter 1804 als Valvula sinus sinistri, von Parchappe 1848 als Valvula interauricularis bezeichnet. In anderen Fällen sieht man hier nur mehrere seichte Grübchen mit einer netzartigen Bildung, welche dem Septum atriorum aufgelegt erscheint.

Beim vertikal gestellten Herzen okkupiert das Foramen atrioventriculare sinistrum die untere Wand des linken Vorhofes. Bei der Einstellung des Herzens in situ liegt diese Oeffnung vorn und links.

3. Rechter Ventrikel.

Der rechte Ventrikel hat, wie dies besonders deutlich Ausgüsse zeigen, beiläufig die Gestalt einer dreiseitigen Pyramide, deren Spitze, nach oben und innen ein wenig abgebogen, durch die Ansatzstelle der A. pulmonalis dargestellt wird. Legt man den Ausguß des rechten Ventrikels so nieder, daß er auf der der Facies diaphragmatica entsprechenden Fläche als Basis aufruht, so wird dieses Verhalten besonders deutlich. Stellt man das Herz auf die Spitze, so erscheint die vorhin als die Spitze der Ventrikelpyramide bezeichnete Ecke nach vorn und innen ausgebogen (vgl. Fig. 38). Wir können am Ventrikel eine laterale gehöhlte Wand, eine mediale gegen das Lumen konvexe, eine hintere mehr plane und eine obere Wand unterscheiden. Die vordere Wand entspricht der Facies sternocostalis, die hintere Wand der Facies diaphragmatica. Vordere und hintere Wand gehen allmählich ineinander über, während sie gegen die septale Wand durch Furchen scharf abgesetzt sind. Die obere Wand, angehörig der Basis cordis, verschmälert sich von hinten nach vorn allmählich, um in die vordere innere Pyramidenspitze überzugehen.

Zwischen dem Ostium venosum und dem Ostium arteriosum ist die kraniale Wand eingezogen, wie dies am Abguß (vgl. Fig. 38) besonders gut zu sehen ist. Dadurch erscheint das arterielle Ostium scharf abgegrenzt, und der Hohlraum des Ventrikels ist schnabelartig gegen den Anfang der A. pulmonalis ausgezogen. Diesen schon äußerlich, noch viel besser aber bei der Besichtigung von innen her deutlich gekennzeichneten Abschnitt bezeichnet man als Conus arteriosus nach C. F. Wolff (vgl. Terminologie der Entwicklungsgeschichte). Sappey, Cruveilhier und Poirier nennen den Hohlraum des Conus Infundibulum. Sée nennt ihn canal pulmonaire. Krehl unterscheidet einen Einströmungs- und einen Ausströmungsanteil des Ventrikels und versteht unter letzterem ebenfalls den Conus. Die beiden Anteile des rechten Ventrikels sind

oben voneinander durch die schon früher erwähnte Einschnürung an der oberen Wand des rechten Ventrikels geschieden, welche mit den verschiedenartigsten Namen belegt wurde. In der Baseler Nomenklatur wird der zwischen Ostium venosum und arteriosum sich eindrängende Grat Crista supraventricularis genannt. Wolff, von welchem die erste genaue Erwähnung desselben stammt, heißt ihn

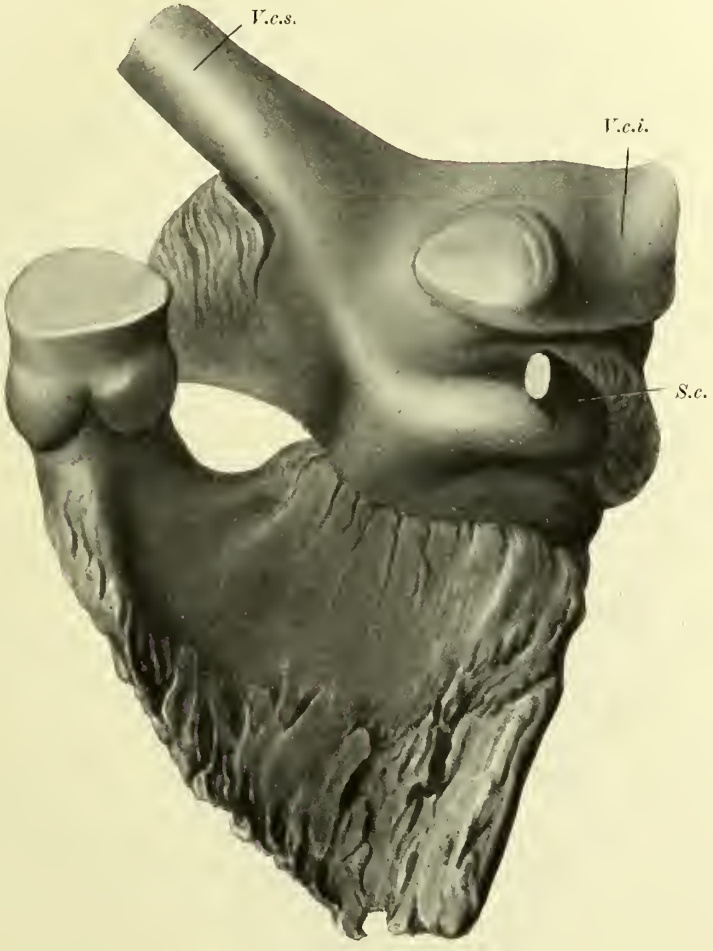

Fig. 38. Korrosionspräparat des rechten Herzens von der septalen Seite gesehen. Das Herz auf die Spitze gestellt. $^5/_9$ d. nat. Gr. Man sieht den Abdruck der Fovea ovalis und die Abgrenzung des Ein- und Ausströmungsteils des rechten Ventrikels. Der kraniale Abschnitt der septalen Ventrikelwand ist wie die Wand des Sinus glatt. *S.c.* Sinus coronarius. *V.c.i.* Vena cava inferior. *V.c.s.* Vena cava superior.

Sporn, „éperon de Wolff“ der französischen Autoren. Parchappe nennt den Sporn arcade musculaire supérieure, Pettigrew fleshy pons, Sappey und Cruveilhier muscle compresseur de la valvule tricuspidale, ebenso Sée, welcher diesen Muskel mit dem beim Vogel besonders gut entwickelten Musculus compressor vergleicht. Henle spricht nur von einer muskulären Brücke, welche der Aorta zur

unmittelbaren Unterlage dient. Doch handelt es sich hier nicht, wie HENLE zu meinen scheint, einfach um eine durch die Einlagerung der Aorta entstandene Erhebung, sondern um einen Muskelzug, der, an der lateralen Wand des Ventrikels beginnend, im Bogen nach oben

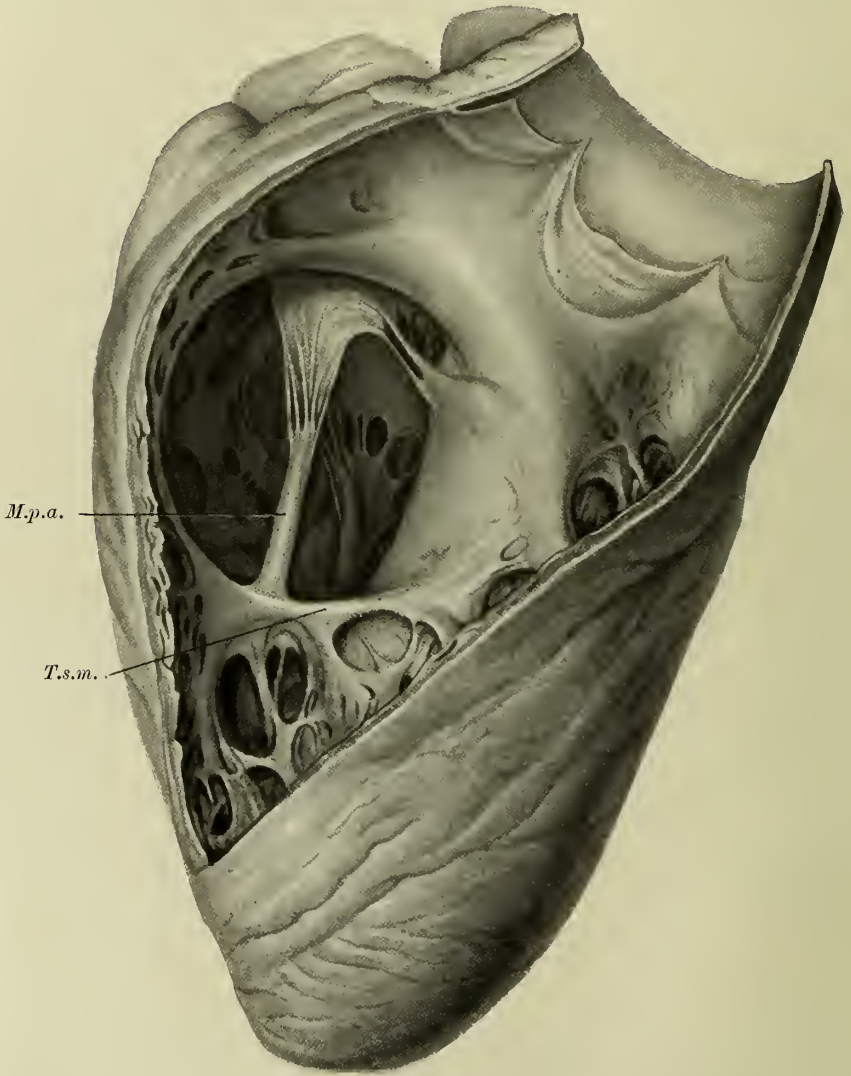

Fig. 39. Der rechte Ventrikel von außen eröffnet. Nat. Gr. Man sieht den geschlitzten Conus. Er grenzt sich gegen das von der Valvula tricuspidalis flankierte Ostium venosum durch die Crista supraventricularis ab. Ebenso sieht man die Trabecula septomarginalis und den an ihr entspringenden großen Papillarmuskel. *M.p.a.* Musculus papillaris anterior. *T.s.m.* Trabecula septomarginalis.

und innen zieht und sich zwischen Ostium venosum und arteriosum verbreiternd endet. Die Crista supraventricularis stellt wohl ein Derivat der Bulboauricularlamelle im phylogenetischen und ontogenetischen

Sinne dar. Unten wird Ein- und Ausströmungsteil voneinander abgegrenzt durch die später zu beschreibende Trabecula septomarginalis (vgl. Fig. 39).

Die laterale Wand ist vielfach gebuchtet, die hier gelagerten Trabeculae carneae sind in ihrer Hauptrichtung längsgestellt, parallel mit der Längsachse des Ventrikels. Zwischen den vielen längsgerichteten Trabekeln befinden sich eine Reihe von Querspangen, so daß es zur Bildung eines reichen Netzes kommt, dessen Maschen länglich sind. Nach vorn und oben gegen das Infundibulum zu werden die Trabekeln immer niedriger, bis sie schließlich vollständig verschwinden. Nach hinten und oben reichen diese Trabekeln bis an den Ansatz der Atrioventrikularklappen.

Die hintere Ventrikelwand ist ebenfalls ihrer ganzen Länge nach reich mit Trabekeln besetzt.

Die konvexe mediale Wand läßt sich in zwei Anteile teilen, einen unteren, in engem Anschluß an die Herzspitze gelegenen, welcher ebenso wie diese ein reiches Trabekelnetz aufweist, und in einen kranialen, der wieder in zwei Abschnitte zerlegbar ist. Der eine Abschnitt reicht von der Umbiegungsstelle der hinteren Wand nach vorn bis an die Crista supraventricularis und bildet Wandbestandteile des Einströmungsteiles des rechten Ventrikels, der andere reicht von der beschriebenen Stelle nach vorn und stellt die mediale Wand des Conus dar. Fällt man bei einem aufrecht stehenden Herzen von der Crista supraventricularis eine Vertikale nach abwärts, so sieht man hier regelmäßig am Uebergange der oberen Partie der medialen Ventrikelwand in die untere einen mächtigen Trabekel entspringen, welcher, brückenförmig den Ventrikelraum durchziehend, an der lateralen Wand sein Ende findet. Dieser Trabekel gehört, wenn er auch in Ausdehnung und Form sehr viele individuelle Variationen zeigt, zu den typischen Bestandteilen des rechten Herzens. Er wird als Variation von einzelnen englichen Autoren (Brown, Galton und Symington) beschrieben und moderator band bezeichnet.

Der Name „moderator band“ rührt von King (1837) her. Er nannte diesen Trabekel, dessen vergleichende Anatomie er bei den Säugern studierte, „moderator band of distention“, da er sich vorstellte, daß er die Aufgabe habe, eine allzu große Dilatation des rechten Ventrikels während der Diastole zu verhindern; durch dieselbe würde die Entfernung des größten Papillarmuskels vom Septum in einem den Klappenmechanismus schädigenden Grade vergrößert werden.

Holl erwähnt, daß schon Leonardo da Vinci diesen Trabekel in einer seiner Zeichnungen naturgetreu abbildet, und schlägt deshalb vor, ihn Leonardo da Vinci'schen Muskelbalken zu nennen. Bemerken möchte ich hierzu, daß auch in einer Zeichnung von Vesal dieser Trabekel angedeutet erscheint.

Auch Poirier sieht in diesem Trabekel einen normalen Bestandteil des rechten Ventrikels und nennt ihn bandelette ansiforme. Ich selbst habe diesen Trabekel in den vielen von mir daraufhin untersuchten Herzen regelmäßig nachweisen können. So ähnlich wie die Crista supraventricularis Ventrikel und Conus oben voneinander trennt, grenzt dieser Trabekel die beiden bezeichneten Herzanteile unten gegeneinander ab.

In jüngster Zeit hat Retzer (1909) das Verhalten des Moderatorbandes wieder studiert und merkwürdigerweise Trabecula supraventri-

cularis genannt. Ganz abgesehen davon, daß diese Bezeichnung keinerlei morphologische Berechtigung hat, demnach sicher überflüssig ist, ist sie auch geeignet, die ohnehin nicht geringe Verwirrung in der Namengebung der einzelnen Herzanteile nur noch zu vergrößern. Er sagt, wenn ich ihn überhaupt verstehe, unter anderem, daß an die Stelle der Trabecula supraventricularis beim Menschen die Crista supraventricularis (B.N.A.) trete. Die Ansicht von KING, die übrigens auch später immer wiederkehrt, widerlegt RETZER, indem er nachweist, daß bei manchen Tieren dieses Moderatorband nur aus Fasern des Reizleitungssystems besteht, die gegen eine Dilatation nichts ausrichten können. Ich selbst benenne diesen Trabekel, welcher, wie schon erwähnt, vom Septum zur Gegend des Margo acutus zieht, Trabecula septomarginalis nach seinen beiden Ansatzpunkten. Wie im Kapitel „Phylogenese des Herzens" hervorgehoben, ist die Trabecula septomarginalis mit großer Wahrscheinlichkeit auf den rechten Anteil der Muskelleiste des Reptilienherzens zurückzuführen und stellt demnach ein Rudiment dar.

Von den vielen Varietäten, welche an diesem Trabekel zu beobachten sind, mögen nur folgende Typen hervorgehoben werden. In manchen Fällen ist der Trabekel an seiner Ursprungsstelle im Septum stark verbreitert und reicht dann als flacher breiter Wulst, längs der medialen Wand aufsteigend, bis an die Crista supraventricularis, in anderen Fällen wieder entspringt der Trabekel ganz scharf abgrenzbar fast punktförmig. Die Verlaufsrichtung des freien Anteils zeigt nur wenige Variationen, insofern als der Muskel mehr oder minder stark bogenförmig gekrümmt von der medialen zur lateralen Wand zieht. Seine Stärke in diesem Verlaufsanteil ist sehr verschieden, ebenso wie die von seiner Unterseite gegen die Herzwand ziehenden Nebentrabekel. Die Mächtigkeit und die Zahl dieser Nebentrabekel bringt es mit sich, daß er manchmal vollkommen frei, manchmal weniger frei den Ventrikelraum durchläuft. Ebenso wie Trabekeln von seinem unteren Rand ausgehen, entspringen solche vom lateralen Anteil des oberen Randes, die sich zum lateralen Papillarmuskel begeben. Bei der Besprechung des vorderen Papillarmuskels soll noch des genaueren auf diesen Punkt eingegangen werden.

Die beiden vorhin genannten kranialen Anteile der medialen Ventrikelwand sind zum Unterschied von allen übrigen Wandanteilen fast vollkommen glatt. Man sieht an ihnen wohl verschiedenartig entwickelte platte, wulstartige Muskelzüge, doch kommt es fast nirgends zur Abhebung derselben von der Unterlage, also zur Trabekelbildung. Knapp unterhalb des Endes der Crista supraventricularis liegt der membranöse Teil des Ventrikelseptums, Septum membranaceum ventriculi. Dieses ist bei der Besichtigung der Ventrikelinnenseite jedoch nicht sichtbar, da es von der medialen Atrioventrikularklappe gedeckt wird. Wenn auch später die Anatomie der Papillarmuskeln im Zusammenhang mit der Beschreibung des Klappenapparates genauere Berücksichtigung finden wird, so möge hier folgendes über die Papillarmuskeln angeführt werden.

Die Papillarmuskeln des rechten Herzens zeigen, wie allgemein bekannt, viele Variationen. Konstant in seinem Vorkommen und in seinem Ursprung ist ein einziger Papillarmuskel, welcher an der vorderen lateralen Wand beiläufig in der Mitte der Distanz zwischen Basis und Spitze entspringt. Ganz regelmäßig bezieht dieser

Papillarmuskel von dem großen Trabekel Ursprungsbündel. Manchmal sind diese so stark entwickelt, während die von der lateralen Wand kommenden Bündel fast vollkommen fehlen, daß der Papillaris nur von dem großen Trabekel zu entspringen scheint. Von der hinteren Wand resp. von dem Winkel zwischen hinterer und lateraler Wand lösen sich aus den daselbst gelegenen Trabekeln 1—2 schwächere Papillarmuskeln ab, um nach kurzem Verlauf in die Chordae tendineae überzugehen. Aehnlich verhalten sich auch die kurzen Papillaren der medialen Wand. (Näheres siehe Kapitel „Klappen".)

4. Linker Ventrikel.

Der linke Ventrikel hat eine konische Gestalt. Man kann an ihm eine mediale, konkave Wand und eine nach lateralwärts gleichfalls konkave Wand unterscheiden. Die laterale Wand selbst wird meistens in zwei Teile geteilt, in einen ventralen und einen dorsalen Anteil. Doch gehen die beiden Abschnitte ohne Grenze ineinander über. Der verjüngte Kammeranteil bildet die Herzspitze,

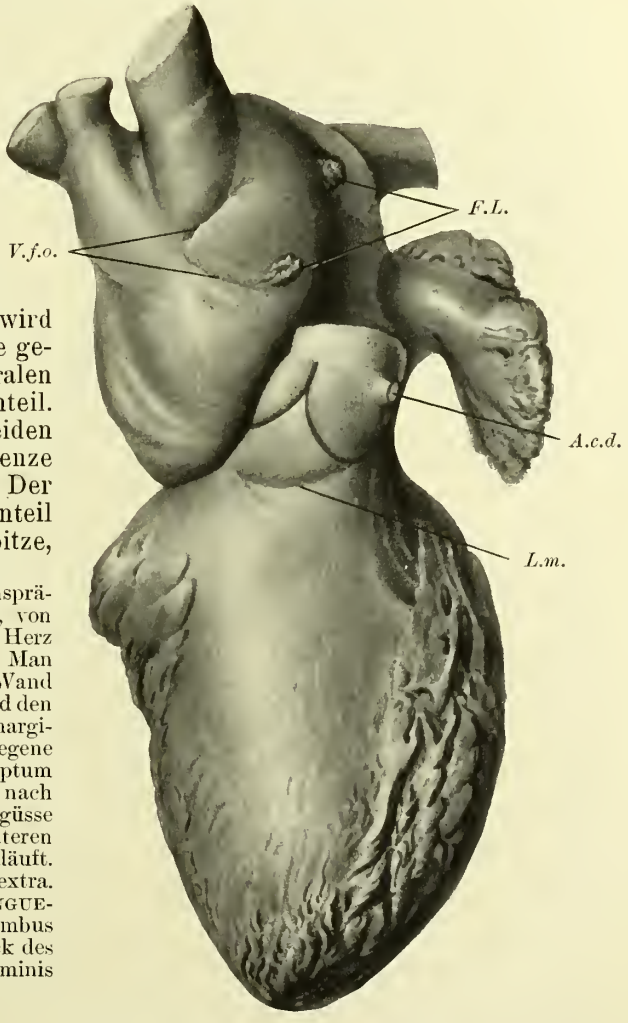

Fig. 40. Korrosionspräparat des linken Herzens, von der septalen Seite gesehen. Herz auf die Spitze gestellt. Man sieht die glatte mediale Wand des Ausströmungsteiles und den Abdruck des Limbus marginalis. Das darüber gelegene Feld entspricht dem Septum mebranaceum, welches nach aufwärts gegen die Abgüsse des rechten und des hinteren Sinus Valsalvae spitz zuläuft. *A.c.d.* Arteria coronaria dextra. *F.L.* Abguß der LANNELONGUE-schen Gruben. *L.m.* Limbus marginalis. *V.f.o.* Abdruck des Randes der Valvula foraminis ovalis.

während die Basis das Ostium venosum und das Ostium arteriosum trägt. Am Ventrikelhohlraum unterscheidet man nach HESSE und ALBRECHT einen suprapapillären und einen interpapillären Raum. Die Grenze zwischen beiden ist durch die freien Enden der Papillarmuskeln gegeben. Besonders deutlich wird dieser Unterschied am kontrahierten Herzen, an welchem der interpapilläre Raum vollkommen

verschwindet, während der suprapapilläre auch bei der stärksten Systole zum Teil erhalten bleibt. Auch am linken Herzen läßt sich ein Einströmungs- und ein Ausströmungsteil unterscheiden, wenn auch die Abgrenzung dieser beiden Teile in anderer Weise als am rechten Ventrikel zustande kommt.

Die ganze laterale Wand ist mit einem dichten Netzwerk von Trabekeln besetzt. Die Trabekeln erreichen an der Herzspitze eine solche Zartheit und Zahl, daß das Ganze einem kavernösen Gewebe gleich sieht. Gegen die Herzbasis zu werden die einzelnen Trabekel stärker. Im allgemeinen bildet das Trabekelwerk mehr gleichmäßig runde Maschen und unterscheidet sich schon dadurch von dem Trabekelwerk des rechten Ventrikels, in welchem die Maschen längsgestellt sind. Im interpapillären Raum bilden die Trabekeln mehr runde Maschen, während die Maschen gegen die Herzbasis mehr längsgezogen sind, da hier die vertikalen Bälkchen vorherrschen. Manchmal sieht man gerade an der Herzspitze Trabekeln, welche nicht mehr aus Muskelfleisch bestehen, sondern Sehnenfäden vollkommen gleichen. Ueber diese sogenannten Trabeculae tendineae wird noch später ausführlich berichtet werden. An dem dorsalen Anteil der lateralen Ventrikelwand reichen die Trabekeln bis an den Ansatz der Valvula atrioventricularis. Im vorderen Anteil der lateralen Wand enden die Trabekeln aber nicht in der Höhe der Herzbasis, sondern schon viel früher, beiläufig $1^1/_2$—2 cm unterhalb derselben. Die mediale Wand ist nur in ihrem unteren Drittel von Trabekeln besetzt, in ihrem mittleren und oberen Drittel aber vollkommen glatt. Am frischen Herzen sieht man an dieser glatten medialen Wand einen zart-weißen Belag, der sich bei näherer Besichtigung in ein Netz von feineren und gröberen Fasern auflösen läßt. Die Ausdehnung des glatten Anteils der Kammerwand ist sehr verschieden, er ist meist in der Nähe der Aortenklappen am breitesten, nach unten wird er schmäler. An der medialen und auch an der vorderen Wand grenzt sich der obere glatte Wandabschnitt kranialwärts durch einen deutlichen, bogenförmig von hinten nach vorn ziehenden Wulst gegen das Septum membranaceum und das Ostium arteriosum (Limbus marginalis nach His) ab (vgl. Fig. 40).

Unmittelbar darüber zwischen der rechten und linken Semilunarklappe der Aorta gelegen, findet sich das Septum membranaceum als oberster Anteil der medialen Ventrikelwand. Am gelungenen Ausguß des linken Ventrikels kennzeichnet sich der Rand des Herzfleisches, Limbus marginalis, gegen das Septum membranaceum in Form einer deutlich abgegrenzten Furche. Da dieses bei der Besprechung des Herzskelettes noch ausführlicher besprochen werden soll, kann von einer genaueren Beschreibung an dieser Stelle Abstand genommen werden.

In den Ventrikelraum ragen die in ihren feineren Details vielgestaltigen Papillarmuskeln frei hinein. Der eine derselben, Musculus papillaris lateralis s. anterior, entspringt an der vorderen lateralen Ventrikelwand, an einer Stelle, die oberhalb der Mitte der Höhe liegt, der hintere oder mediale Musculus papillaris an der hinteren lateralen Wand, dort, wo dieselbe in die mediale umbiegt. Der Limbus marginalis einerseits, der feine Insertionssaum des Aortenzipfels andererseits begrenzen das Ostium arteriosum des linken Herzens. Das Septum medial, der Aortenzipfel und die beiden Papillarmuskeln

lateral begrenzen den Ausströmungsteil, welcher viel kürzer und weniger abgebogen erscheint als der homodyname Anteil des rechten Herzens. Vielfach wurde dieser Abschnitt als Conus arteriosus ventriculi sinistri bezeichnet. Sée nannte ihn canal aortique.

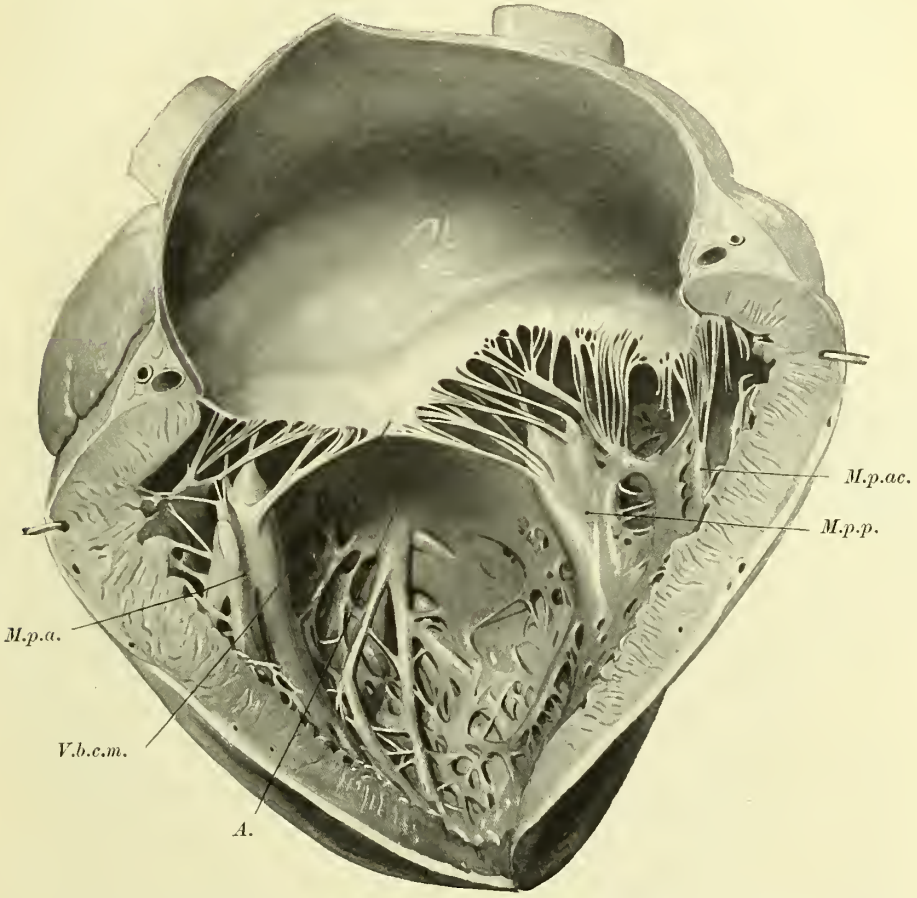

Fig. 41. Linker Ventrikel, am Margo obtusus eröffnet. $^5/_6$ der nat. Gr. *A.* Ausströmungsteil. *M.p.a.* M. papillaris anterior. *M.p.ac.* M. papillaris accessorius. *M.p.p.* M. papillaris posterior. *V.b.c.m.* Valvula bicuspidalis cuspis medialis.

5. Septum cordis.

Das rechte und das linke Herz sind gegeneinander durch das Septum cordis geschieden. Der Einfachheit halber sei wieder angenommen, daß dieses Septum während der Beschreibung rein sagittal und vertikal eingestellt sei. Man unterscheidet an dem Septum die Vorhofscheidewand, Septum atriorum, und die Ventrikelscheidewand, Septum ventriculorum. Während die Abgrenzung dieser beiden Teile im allgemeinen eine vollkommen klare ist, gibt es eine Stelle, an welcher entsprechend der Formdifferenz zwischen rechtem

und linkem Ventrikel die Abgrenzung des atriellen Anteils des Septums gegen den ventrikulären auf Schwierigkeiten stößt. An dieser Stelle trennt nämlich die Scheidewand linken Ventrikel und rechten Vorhof voneinander, Septum atrioventriculare (Hochstetter). Henle und vor ihm schon Luschka haben darauf aufmerksam gemacht, daß der oberhalb der Insertionslinie der Tricuspidalis befindliche Anteil des Septum membranaceum Ventrikel und Vorhof voneinander scheidet, haben aber diese Stelle weder genauer beschrieben noch mit einem Namen belegt. (Ueber die Entwicklungsgeschichte dieses Stückes vgl. Kapitel „Entwicklung des Herzens".)

Dort, wo das Septum ventriculorum und atriorum aneinander stoßen, befindet sich eine muskelfreie Stelle, das Septum membranaceum.

Ueber das Septum atriorum wurde das Notwendige schon bei der Beschreibung der Vorhöfe gesagt (vgl. dieses Kapitel). Das Septum ventriculorum stellt beiläufig ein gleichschenkliges Dreieck dar, dessen Spitze nach abwärts gekehrt ist und dessen Basis mit dem Septum atriorum in Zusammenhang steht. Die Flächen des Septums sind nicht plan, sondern das ganze Septum ist spiralig eingerollt, so daß die konvexe Seite nach rechts, die konkave nach links sieht. Die dem Ausströmungsteil angehörigen Anteile des Septums sind beiderseits trabekelfrei. Die Kammerscheidewand ist, mit Ausnahme des Septum membranaceum, überall fleischig und von einer durchschnittlichen Dicke von ca. 10 mm.

6. Septum membranaceum.

Das Septum membranaceum liegt, von rechts gesehen, direkt an der hinteren Grenze der Crista supraventricularis, vom linken Ventrikel gesehen, zwischen der rechten und hinteren Aortentasche.

Als erster scheint Schliemann 1831 auf diese Herzstelle aufmerksam geworden zu sein, doch hält er dieselbe für eine pathologische Bildung. 1838 beschrieb Thurnam die Pars membranacea folgendermaßen: „The highest part of the septum, which occupies the angle between the posterior and right aortic valves, is in the human subject formed not of muscular fibres, but simply of the endocardium of the right and left ventricles and strengthened only by the interposition of a little fibrous tissue continuous with that of the aorta." Er kannte auch schon das regelmäßige Vorkommen dieser Bildung. 1855 haben Peacock und Hauschka voneinander unabhängig diese Stelle beschrieben. Hauschka beschreibt das normale Vorkommen dieser Stelle auf Grund von Untersuchungen an 300 Herzen. Der Name Pars membranacea septi rührt von Reinhard her. Das Septum membranaceum zeigt sowohl bezüglich seiner Größe als auch bezüglich seiner Form eine große Zahl von Variationen, auch deshalb, weil nicht alle seine Grenzen distinkte sind. Am deutlichsten ist seine gegen die Herzspitze gekehrte Grenze, an welcher das dicke Lager der septalen Herzmuskulatur ganz unvermittelt an das fibröse Gewebe des Septum membranaceum grenzt (vgl. Fig. 42 und 43). Weniger betont, aber immerhin noch deutlich ist die ventrale Abgrenzung, während die dorsokraniale Grenze fast vollkommen verwischt ist. Will man sich über Lage und Größe des Septum membranaceum rasch orientieren, so ge-

nügt es, nach der Ausführung der typischen Herzschnitte, bei welchen bekanntlich das Septum cordis intakt bleibt, die beiden lateralen Ventrikellappen zurückzudrängen und das Septum cordis gegen das Licht zu halten. Man sieht dann regelmäßig, vor allem wenn die linke Seite der Kammerscheidewand dem Beschauer zugekehrt ist, eine durchscheinende Stelle, die Pars membranacea, unmittelbar unterhalb des Aortenursprungs gelegen. Besichtigt man das Septum mem-

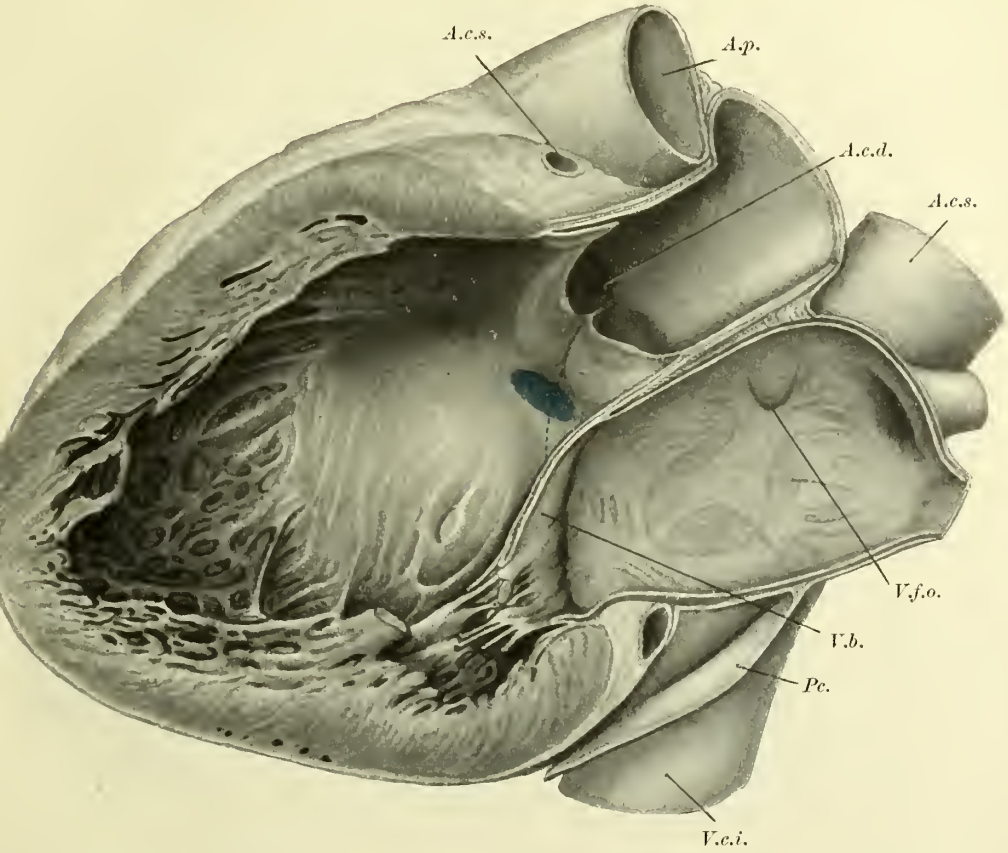

Fig. 42. Septum cordis von links gesehen. Die Stelle des Septum membranaceum ist blau gefärbt. Die punktierte Linie zeigt die Insertionslinie des septalen Zipfels der Valvula tricuspidalis. Das Stück des Septum membranaceum hinter dieser Linie ist Septum atrioventriculare. Nat. Gr. *A.c.d.* Arteria coronaria dextra. *A.c.s.* Arteria coronaria sinistra. *A.p.* Arteria pulmonalis. *Pc.* Pericard. *V.b.* Valvula bicuspidalis. *V.c.i.* Vena cava inferior. *V.c.s.* Vena cava superior. *V.f.o.* Valvula foraminis ovalis.

branaceum von links her, so zeigt sich, daß dasselbe am Uebergang der Kammerscheidewand in die Aorta gelegen ist, und zwar derart, daß es noch die dorsale Anheftungsstelle der rechten Valvula semilunaris aortae erreicht und von hier nach hinten sich ausdehnt, kaudal von der Haftlinie der hinteren Aortenklappe bis fast an das hintere Ende der Ansatzstelle der Valvula mitralis. Eine Spitze des häutigen

Septums ragt in den kaudalwärts offenen Winkel zwischen den Haftlinien der rechten und der hinteren Semilunarklappe hinein, gehört aber, wie noch gezeigt werden wird, zum Aortenring und stellt das Spatium intervalvulare dextrum dar. Ist diese Spitze gut ausgeprägt, so gleicht das Septum einem unregelmäßigen Dreieck; ist sie minder entwickelt, so hat das Septum eine ovale Form.

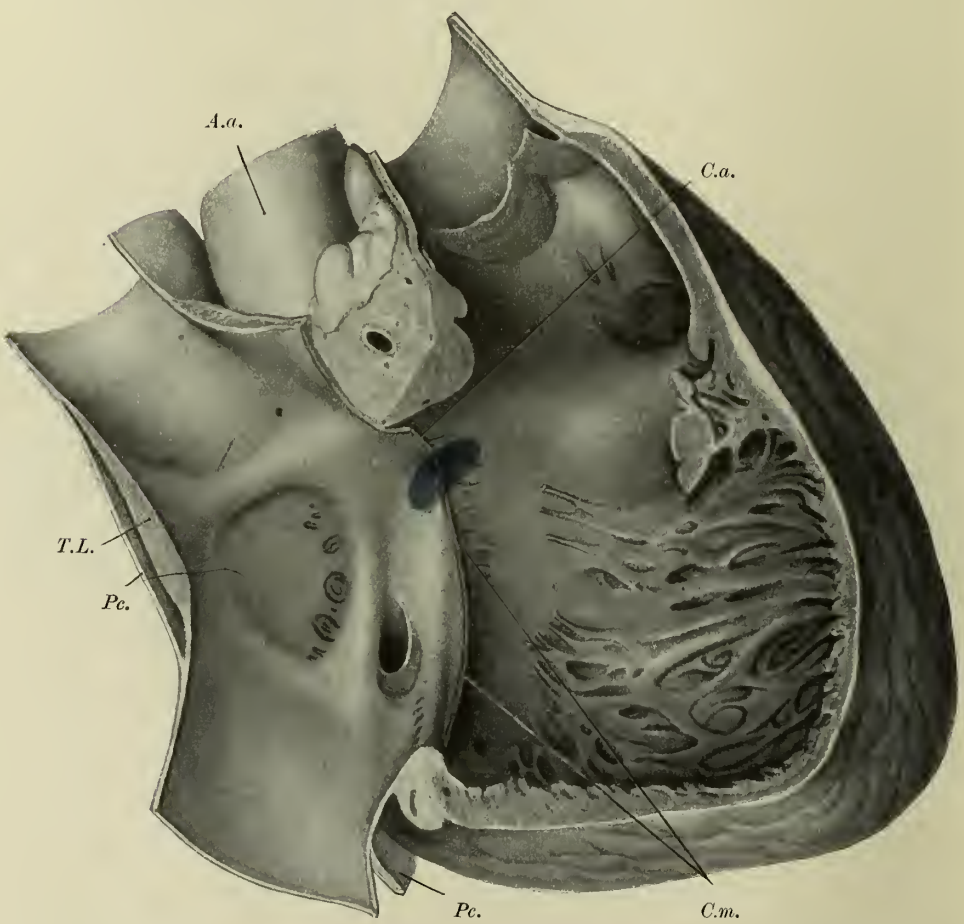

Fig. 43. Septum cordis von rechts gesehen. Die Ansatzlinie der Valvula tricuspidalis teilt das Septum membranaceum (blau gefärbt) in das vorn gelegene Septum interventriculare und in das dahinter gelegene Septum atrioventriculare. Nat. Gr. *A.a.* Arteria aorta. *C.a.* Cuspis anterior der Valvula tricuspidalis. *C.m.* Cuspis medialis der Valvula tricuspidalis. *Pc.* Pericard. *T.L.* Torus Loweri.

Bei Betrachtung der medialen Wand des rechten Vorhofes fällt unterhalb des Limbus Vieussenii und oberhalb des Ansatzes des septalen Zipfels der Tricuspidalis eine Stelle auf, die meistens ein wenig gegen das Vorhoflumen vorspringt und am frischen Herzen viel lichter gefärbt erscheint als die Nachbarschaft. Sieht man genauer zu, so kann man wahrnehmen, daß am oberen Rande dieser

lichteren Stelle die durch das Endocard hindurchschimmernden Muskelbündel des Vorhofes hier enden, indem sie sich zuspitzen und abplatten, um schließlich vollkommen zu verschwinden. Diese Stelle repräsentiert den oberhalb der Ansatzlinie der Tricuspidalis gelegenen Anteil des Septum membranaceum, das Septum atrioventriculare (vgl. Fig. 45). Sticht man an dieser Stelle eine Nadel durch, so kommt sie zwischen der rechten und der hinteren Semilunarklappe

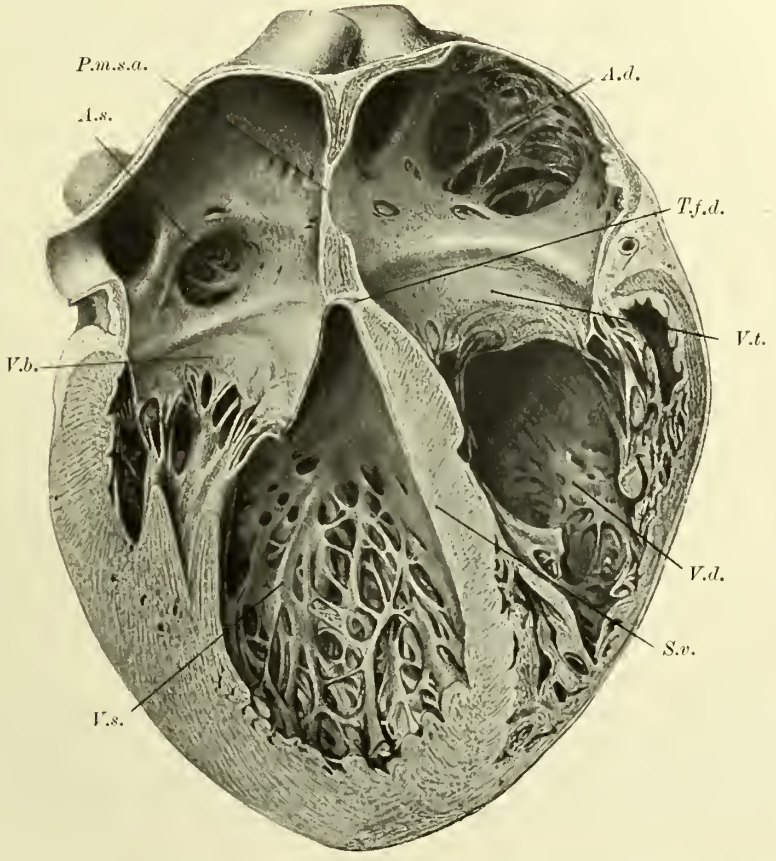

Fig. 44. Frontalschnitt durch das auf die Spitze gestellte Herz. Vordere Hälfte von hinten gesehen. Der Schnitt geht hinter dem Septum membranaceum durch das Trigonum fibrosum dextrum. Zur Demonstration der Scheidewand und der vier Herzräume. $^9/_{10}$ d. nat. Gr. *A.d.* Atrium dextrum. *A.s.* Atrium sinistrum. *P.m.s.a.* Pars membranacea des Septum atriorum. *S.v.* Septum ventriculorum. *T.f.d.* Trigonon fibrosum dextrum. *V.b.* Valvula bicuspidalis. *V.d.* Ventriculus dexter. *V.s.* Ventriculus sinister. *V.t.* Valvula tricuspidalis.

der Aorta, also noch im linken Ventrikel, zum Vorschein. Schneidet man die Tricuspidalklappe ab, so daß nur ihre Haftlinie erhalten bleibt, so sieht man, daß ein Teil des Septum membranaceum noch unterhalb dieser Insertionslinie liegt, so daß also die Ansatzlinie der Klappe das Septum in zwei Teile, in einen oberen, Septum atrioventriculare, und in einen unteren, Septum ventriculorum, teilt. Während

das Septum interventriculare durch den Anschluß des Bulbusseptums an das des Ventrikels hervorgeht, repräsentiert das Septum atrioventriculare das Derivat jenes Stückes der untereinander vereinigten Endocardkissen, welches zwischen der Ansatzlinie des Septum atriorum und des Septum bulbi gelegen ist.

Schneidet man das Septum cordis frontal durch, so erhält man ein instruktives Bild über das gegenseitige Verhalten der einzelnen Abschnitte des Septum membranaceum (vgl. Fig. 45). Seine Dicke ist durchschnittlich ca. 1 mm, in selteneren Fällen ist es papierdünn. Es besteht aus fibrösem Bindegewebe mit elastischen Fasern (Seipp) und aus den beiden Endocardlamellen. Nicht selten sieht man nach

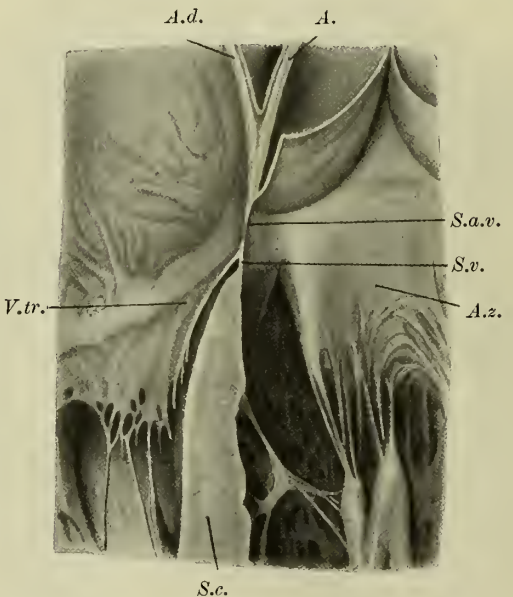

Fig. 45. Frontalschnitt durch das Herz an der Stelle des Septum membranaceum. Man sieht die Anheftung der Valvula tricuspidalis am Septum membranaceum. Darüber das Septum atrioventriculare, darunter das Septum ventriculorum. Nat. Gr. *A.* Aortenwand. *A.d.* Atrium dextrum, mediale Wand. *A.z.* Aortenzipfel der Bicuspidalis. *S.a.v.* Septum atrioventriculare. *S.v.* Septum ventriculorum. *S.c.* Septum carneum. *V.tr.* Valvula tricuspidalis, cuspis septalis.

W. Gruber einzelne Muskelfasern im Septum. Er gibt an, daß in ca. 10 Proz. aller Fälle solche Muskeln vorkommen. Ich habe sie nie gesehen.

Bei einzelnen Säugern (Rind) reicht die Muskulatur des Septum ventriculorum links bis an den Ursprung der Aorta (Mm. subaortici), so daß eine durchscheinende Stelle des Septums fehlt. An der rechten Fläche des Septums sieht man unterhalb der Ansatzstelle der Valvula tricuspidalis einen dreieckigen Sehnenfleck in Fortsetzung der Aortenwand. Dieser Processus tendineus dexter aortae entspricht zum Teil dem Septum membranaceum des Menschen. In jüngster Zeit hat Jarisch diese Verhältnisse genau beschrieben. Am oberen Rande der Muskulatur zeigt das Stützgewebe bei einzelnen Säugern insofern Verschiedenheiten der Textur, als beispielsweise der Hund daselbst einen Knorpel, das Rind einen veritablen Knochen besitzt.

Näheres über das Verhalten des Septum membranaceum zu den benachbarten fibrösen Apparaten siehe Kapitel „Herzskelett".

Die Stelle des Septum membranaceum ist der Sitz einer häufigen Mißbildung in Form eines Septumdefektes, welcher dadurch zustande kommt, daß das Bulbusseptum sich nicht mit dem Ventrikelseptum verbindet. Ein solcher typischer Fall ist in Fig. 46 wiedergegeben.

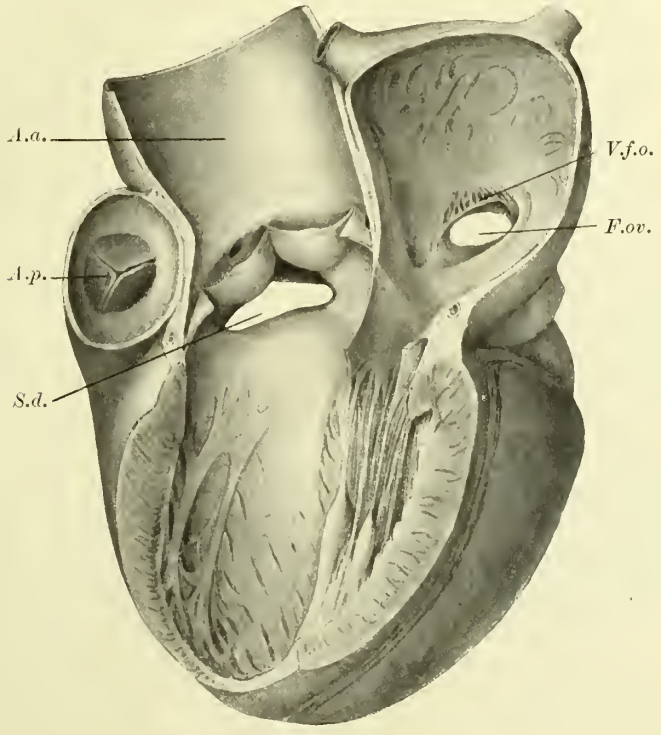

Fig. 46. Herz eines Neugeborenen, mit Septumdefekt an der Stelle des Septum membranaceum. Die Herzscheidewand ist von links her frei gelegt. Vergr. $1^1/_3$ d. nat. Gr. *A.a.* Arteria aorta. *A.p.* Arteria pulmonalis. *F.ov.* Foramen ovale. *S.d.* Septumdefekt. *V.f.o.* Valvula foraminis ovalis.

7. Die Form des systolischen Herzens.

Die bisher gegebene Beschreibung des Herzens bezog sich auf das diastolische Herz. Die Veränderungen, welche das Herz während der einzelnen Phasen der Herzrevolution eingeht, zu beschreiben, kann natürlich nicht meine Aufgabe sein, wenn auch von jeher gerade die Beobachtung des Ablaufes dieser Veränderungen das besondere Interesse aller Beobachter erregte. Ich muß mich vielmehr darauf beschränken, die formalen Eigenschaften des Herzens im Momente der Systole nach Möglichkeit hier wiederzugeben. Bemerkt sei, daß auch diese Beschreibung eigentlich nicht jene des funktionellen systolischen Herzens sein kann, schon deshalb nicht, weil wir niemals ein menschliches Herz im Augenblick der Systole fixieren können. Aus diesem Grunde haben sich alle Untersucher bemüht, die systo-

lische Herzform durch verschiedene Technizismen nachzuahmen. Am geeignetsten unter allen Methoden dürfte wohl die von HESSE verwendete sein. Dieser benützte die Wärmestarre des Herzens, von der Erfahrung ausgehend, daß dadurch eine Kontraktion, richtiger gesagt eine Verkürzung sämtlicher Myocardfasern eintrete, welche eine formale Aehnlichkeit, aber gewiß nicht Gleichheit des Objektes mit dem funktionell systolischen Herzen herbeiführt. Eine Voraussetzung ist allerdings bei dieser Annahme, daß sich alle Anteile des lebenden Myocards synchron kontrahieren, weiter daß die durch die Wärmestarre herbeigeführte Verkürzung der durch die Kontraktion hervorgerufenen homolog sei. Die erste dieser Annahmen trifft sicher nicht zu, die zweite kaum. Nichtsdestoweniger ist die durch diesen Technizismus erzeugte systolische Herzform der funktionellen doch bis zu einem gewissen Grade ähnlich und berechtigt uns, aus ersterer auf letztere zu schließen. Die so erhaltenen Resultate sind wenigstens in mancher Beziehung durch die Autopsie am lebenden Tiere zu bestätigen. Gerade dieser Weg wurde von allen jenen von alters her betreten, welche sich mit der Umgestaltung der Herzform während der Herzbewegung beschäftigt haben. Wir wissen aber, wie ungenau die Beobachtung des schlagenden Herzens mit freiem Auge ist und zu welch groben Täuschungen sie Veranlassung geben kann. Die Versuche der kinematographischen Darstellung der Herzbewegung datieren erst relativ kurze Zeit zurück. Aus der jüngsten Zeit mit technisch wohlausgebildeten Instrumenten durchgeführte Beobachtungen dieser Art sind mir nicht bekannt geworden. Meine eigenen Untersuchungen erstrecken sich nur auf Herzen, welche durch Wärmestarre in Systole gebracht wurden, ein Verfahren, welches von HESSE am Hund, von KREHL zuerst am Menschen geübt wurde. LOEB und MAGNUS haben Katzenherzen durch Digitalis in maximaler Kontraktion zum Stillstand gebracht und sie in diesem Zustand fixiert. Meine eigenen Objekte bleiben an Verläßlichkeit hinter dem von KREHL schon deshalb zurück, weil ich niemals in den Besitz eines so frischen Herzens kam wie KREHL, der das eines Hingerichteten durch Wärme zur Kontraktion brachte.

Bei der Betrachtung der formalen Umwandlung des Herzens während der Systole waren es besonders einige Punkte, welche von jeher die Aufmerksamkeit der Autoren auf sich lenkten. Dahin gehört vor allem die Art der Umdimensionierung des diastolischen Herzens zum systolischen. Wenn diese Frage auch nach der Ansicht der meisten Autoren heute für das Tierherz als beantwortet erscheint, so sind doch gewisse Bedenken diesbezüglich für das menschliche Herz zum mindesten durch die Beobachtung nicht beseitigt. Das wärmestarre Herz in dem einzigen bisher publizierten Falle von KREHL und in meinen Beobachtungen ist für die angeschnittene Frage nicht entscheidend.

Was zunächst schon die anscheinend so leicht zu beantwortende Frage anlangt, ob das Herz während der Systole kürzer oder länger wird, sehen wir diesbezüglich eine uralte Kontroverse sich abspielen. GALEN gibt an, daß sich das Herz in der Systole verlängert, eine Ansicht, der sich VESAL, RIOLAN, BORELLI u. a. anschlossen. Nach HARVEYS Meinung ist die Verlängerung eine scheinbare, da sich das systolische Herz wohl in allen Dimensionen verkleinert, am wenigsten aber in der Längsdimension. LOWER, dem wir die ersten Beobachtungen

über den Mechanismus des Klappenschlusses während der Systole verdanken, kam zu der Anschauung, daß die Systole mit einer Verkürzung des Herzens einhergehe. Steno, Lancisius, Winslow und Sénac pflichten ihm bei, ebenso Haller und schließlich viel später auch Ludwig und Winkler. Wie sehr diese Frage seinerzeit im Vordergrunde des Interesses stand, ist wohl daraus zu ersehen, daß sich eigens je ein Komitee in Dublin, in London und in Philadelphia konstituierte, welches die Aufgabe hatte, diese Frage zu entscheiden. Sie wurde natürlich nicht entschieden. Die Kommissionen von Dublin und London erklärten, daß das systolische Herz kürzer sei, die Kommission in Philadelphia ließ es während der Systole länger werden. Auf Grund eingehender Untersuchungen kam Hesse 1880 zu dem Schlusse, daß sich die Distanz zwischen Herzspitze und Ebene der venösen Ostien während der Systole nicht verkürze. Hesse beschreibt die Gestalt des systolischen Ventrikelanteiles als kegelförmig und hebt ausdrücklich hervor, daß die beiden Durchmesser der Herzbasis eine bedeutende, und zwar annähernd gleiche Verkürzung erfahren. Braun, welcher auf Grund kinematographischer Aufnahmen, hauptsächlich zum Zwecke des Studiums des Herzspitzenstoßes durchgeführt, auch die Gestalt des systolischen Ventrikels beschreibt, betont besonders die Verlängerung des Tiefendurchmessers und weist darauf hin, daß die Querschnittfigur des Herzens aus der ovalen der kreisförmigen zustrebe. Die Freilegung der Herzbasis durch Entfernung der Vorhöfe und der Arterienrohre am wärmestarren Herzen ergibt tatsächlich, daß Quer- und Tiefendurchmesser gegenüber dem diastolischen Herzen verringert sind. Ganz abgesehen von den Veränderungen der Dimensionen, ergeben sich auch Veränderungen des Herzreliefs, welche von den verschiedenen Autoren in verschiedener Art Berücksichtigung fanden. Dahin gehört zunächst die Tiefenzunahme des Sulcus longitudinalis anterior, auf welche schon Hesse aufmerksam macht, die aber Braun besonders hervorhebt, weiters die Veränderungen des Conus insofern, als sich seine Erhebung über das Niveau der venösen Ostien verringert. Hesse hat diese Beobachtung meines Wissens zuerst angeführt. Krehl hat sie bestätigt und sagt, daß man durch das Herabsteigen des Conus den Eindruck gewinnt, „als ob das ganze Herz verkürzt werde, einen Eindruck, der so mächtig in seiner Wirkung ist, daß man trotz Hesses gegenteiliger Erweisungen noch heute allgemein eine systolische Verkürzung des ganzen Herzens annimmt“. Außerdem

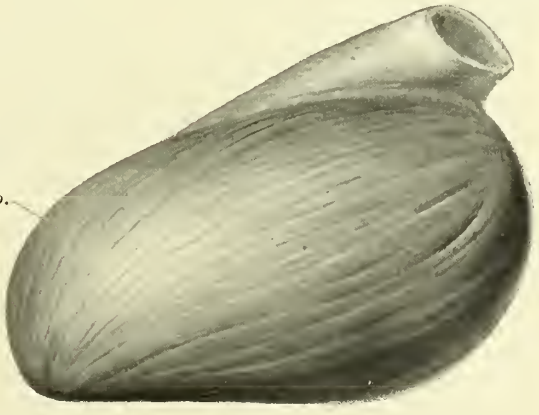

Fig. 47. Herz durch Wärmestarre in Systole gebracht. Ansicht des Ventrikels von links. $^5/_6$ d. nat. Gr. Man sieht oberhalb der Herzspitze den systolischen Herzbuckel. *Hb.* Herzbuckel.

beschreibt HESSE, allerdings am Hundeherzen, eine stärkere S-förmige Abkrümmung des Sulcus longitudinalis anterior, ein Phänomen, welches dadurch zustande kommt, daß sich der linke Ventrikel in seinen unteren Partien über den rechten hinüberschiebt. Falls diese Beobachtung von HESSE zu Recht besteht, dann würde die sogenannte Rotation des Herzens in der Systole eigentlich in zwei Faktoren aufgelöst werden müssen, nämlich 1) in eine Rotation des ganzen Herzens, also eine topische Veränderung, und 2) in eine Verdrehung des Herzens in sich, also eine formale Veränderung. Auf Grund seiner kinematographischen Aufnahmen hat BRAUN noch einen systolischen Herzbuckel beschrieben, in Form einer am Spitzenanteil des Herzens zwischen dem oberen Herzrande und dem unteren Teil der vorderen Längsfurche auftretenden umschriebenen halbkugeligen Prominenz, im Bereiche des linken Ventrikels, welche während der ganzen Dauer der Systole bestehen bleibt (vgl. Fig. 47). Mit dieser Stelle berührt das Herz während des sogenannten Herzspitzenstoßes die vordere Thoraxwand.

Während bei den bisher beschriebenen äußeren Veränderungen schon der Umstand, daß sie nur am eröffneten Thorax oder gar am herausgenommenen Herzen wahrnehmbar werden, entsprechend den veränderten Fixations- und Widerstandsbedingungen, eine gewisse Vorsicht in der Beurteilung erheischt, scheinen mir die nun zu beschreibenden Veränderungen im Herzinnern, wie sie durch das wärmestarre Herz ersichtlich gemacht werden, doch weniger Fehlerquellen in sich zu schließen.

Die Veränderung der Ventrikelhohlräume kommt durch eine zielstrebige Umordnung des Muskelvolums zustande, da ja dieses selbst durch das Kontraktionsphänomen nicht verändert werden kann. Nimmt man nun die Längsausdehnung des Herzens, wie dies HESSE für den Hund erwiesen hat, auch für den Menschen während der ganzen Herzrevolution als gleichbleibend an, dann folgt aus dem Gleichbleiben des Volumens und der Länge, daß der Flächeninhalt eines Querschnittes durch den Herzmuskel in der Systole nicht größer sein kann als in der Diastole. HESSE hat nun planimetrisch nachweisen können, daß diese Kongruenz wirklich besteht, ein Nachweis, welchen KREHL auf Grund eigener Untersuchungen bestätigt hat. Da sich nun bei der Austreibungsperiode des Herzens der Muskelring eines Querschnittes verengern muß, ohne seinen Flächeninhalt zu verändern, so muß sich, wie dies KREHL und STARKE nachgewiesen haben, der innere Grenzkreis dieses Ringes prozentarisch stärker verkleinern als der äußere. Daraus ergibt sich nach der Meinung KREHLS eine weitgehende Zusammenschiebung der innersten Herzschichten, welche sich durch die Ausbildung von Längswülsten dokumentiert. Außerdem ergibt sich aber noch durch das Kontraktionsphänomen eine besondere Art der Annäherung der Innenwände, welche entsprechend der eigentümlichen Anordnung der Herzmuskulatur keine konzentrische ist, sondern derart abläuft, daß sich die Seitenwände des Herzens dem Septum nähern. Aus diesen allgemeinen Umgestaltungen folgen eine Reihe spezieller Veränderungen in den einzelnen Abschnitten der Herzwände, die sich im rechten und linken Ventrikel verschieden äußern.

Am linken Ventrikel sehen wir zunächst die Lücken zwischen den Maschen der Trabekeln an der Herzspitze auf ein Minimum

reduziert, die Annäherung der beiden Papillarmuskeln bis zur Berührung, wodurch der zwischen ihnen gelegene interpapilläre Raum

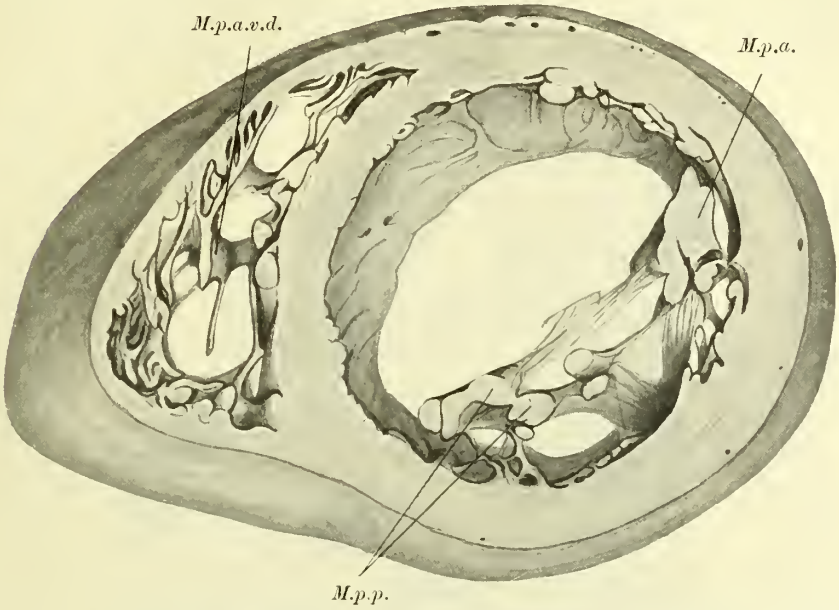

Fig. 48. Querschnitt durch das diastolische Herz; zur Darstellung kommt die untere Schnittfläche der oberen Hälfte. Man sieht die weitoffenen Ventrikel und die Lage der Papillarmuskeln. *M.p.a.* Musculus papillaris anterior. *M.p.a.v.d.* Musculus papillaris anterior ventriculi dextri, gerade an der Ursprungsstelle an der Trabecula septomarginalis getroffen. *M.p.p.* Musculus papillaris posterior.

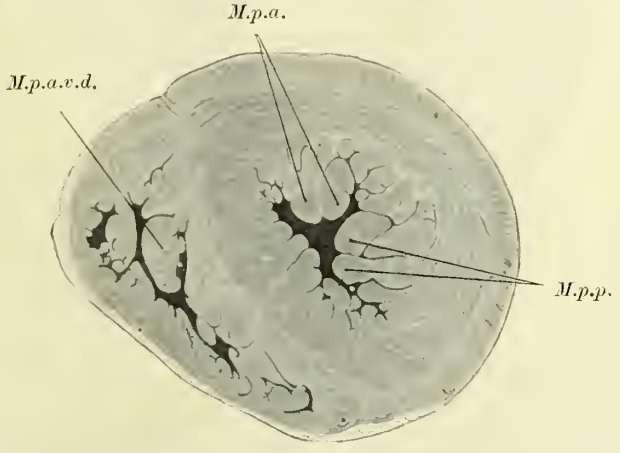

Fig. 49. Querschnitt durch das systolische Herz. Zur Darstellung gelangt die untere Schnittfläche der oberen Hälfte. Man sieht die engen Kammern und die einander genäherten Papillarmuskeln. Der Kammerquerschnitt ist mehr kreisförmig geworden. *M.p.a.* Musculus papillaris anterior. *M.p.a.v.d.* Musculus papillaris anterior ventriculi dextri. *M.p.p.* Musculus papillaris posterior.

verschwindet. Dies sieht man an einem richtig geführten Transversalschnitt durch das kontrahierte Herz ganz ausgezeichnet (vgl. Fig. 48

und 49). SÉE, dem diese Verhältnisse bekannt waren und der sie nach seinen eigenen Aussagen von BOUILLAUD kennen gelernt hatte, bildet die Aneinanderlagerung der beiden Papillarmuskeln an einem Transversalschnitt ganz richtig ab. SÉE hatte auch schon Kenntnis davon, daß dabei die Seitenwand des linken Ventrikels mit dem

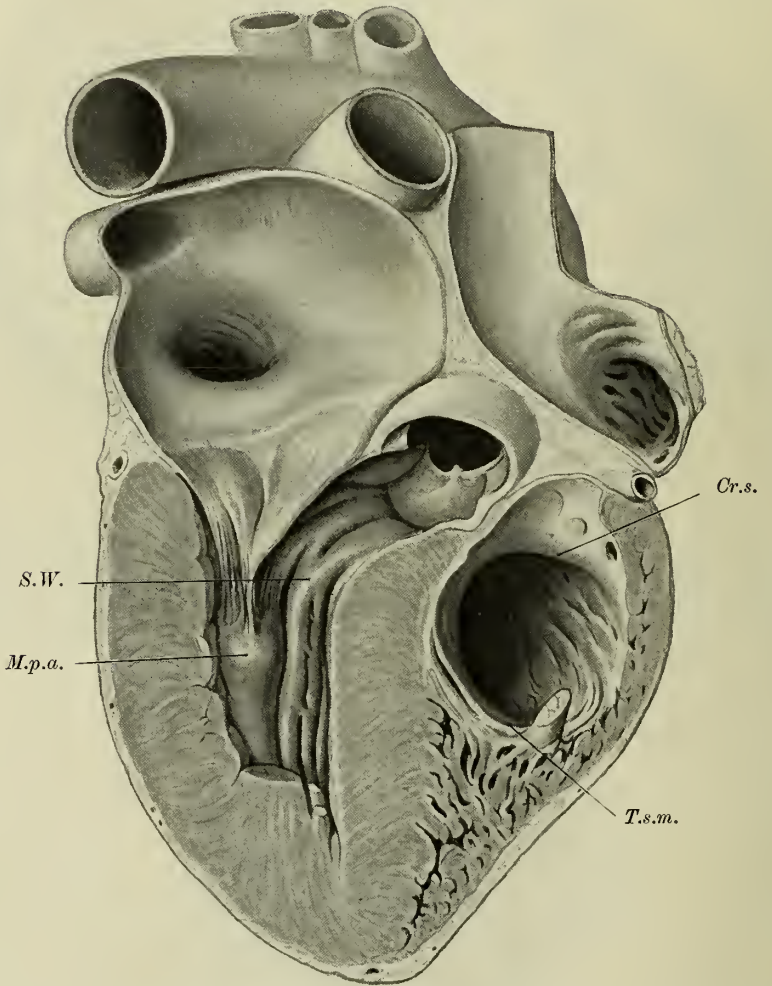

Fig. 50. Frontalschnitt durch das Herz, dessen Ventrikel durch Wärmestarre zur Kontraktion gebracht wurden. Vordere Hälfte von hinten gesehen. $^5/_6$ d. nat. Gr. Man sieht die Abkrümmung des Ausflußrohres am linken Ventrikel, die septalen Wülste in Berührung mit den Papillarmuskeln, sowie die Abgrenzung der Ausströmungsöffnung des rechten Ventrikels durch die Crista supraventricularis und die Trabecula septomarginalis. *Cr.s.* Crista supraventricularis. *M.p.a.* Musculus papillaris anterior. *S.W.* Septaler Wulst. *T.s.m.* Trabecula septomarginalis.

Papillarmuskel selbst in Berührung kommt. Den zwischen dem medialen Abhang der Papillarmuskeln und dem Septum befindlichen auch während des Systole offen bleibenden Raum, der frei von Trabekeln und glattwandig ist, bezeichnet SÉE als canal aortique

und sagt, daß er nach links hin über der Kuppe der Papillarmuskeln von dem Aortenzipfel der Mitralklappe begrenzt ist. Dieser Raum ist identisch mit dem „Ausströmungsteil" der neueren Autoren.

Eine weitere Veränderung spielt sich im Bereiche des Septums und des angrenzenden Teiles der vorderen Wand des linken Ventrikels ab. Hier entstehen während der Systole mächtige, längsverlaufende Wülste, welche gegen das Ventrikellumen vorspringen. Aehnliche Wülste wurden bereits von Hesse, allerdings am Hundeherzen, von Albrecht am Schafherzen beschrieben. Krehl spricht von zwei sich überkreuzenden, am Septum gelegenen Muskelzügen, welche am diastolischen Herzen flach, während der Kontraktion aber stark prominent sind und bis an die Semilunarklappen hinaufreichen. Ich selbst konnte nur konstatieren, daß sich am Uebergang des Septums in die vordere Ventrikelwand während der Systole ein mächtiger, mit seiner lateralen Zirkumferenz bis an den vorderen Papillarmuskel reichender Muskelwulst etabliert, welcher den am diastolischen Herzen an dieser Stelle befindlichen Raum fast vollkommen erfüllt. Dieser Wulst ist manchmal glatt, manchmal jedoch gefurcht und in kleinere Trabekel zerklüftet (vgl. Fig. 50). Der zweite Wulst ist am Septum selbst gelegen und ist flach. Er verläuft, von der Region der Semilunarklappen kommend, nach hinten und unten. Er ist gegen die septale Unterlage nicht deutlich abgrenzbar, ein Umstand, der noch deshalb ins Gewicht fällt, weil das Septum selbst während der Systole stark verdickt ist. Zu diesen eben beschriebenen Veränderungen gesellen sich noch die Veränderungen an der Basis resp. am arteriellen und venösen Ring. Wie schon früher erwähnt, wird die Basis in allen Dimensionen kleiner, womit natürlich eine Verengerung des Ostium atrioventriculare einhergeht. Diese Verengerung des Ostiums ist vor allem eine transversale insofern, als die äußere Zirkumferenz des Annulus an die Aortenwand heranrückt. Außerdem nähern sich die beiden Trigona fibrosa, und schließlich nimmt auch der antero-posteriore Durchmesser des Ostiums ab. Durch das Aneinanderrücken der Trigona wird die Abgrenzung des Ostium venosum gegen das Ostium arteriosum verschärft. Durch die vorhin beschriebenen Muskelwülste, welche den gestellten Semilunarklappen, und zwar hauptsächlich der rechten, etwas weniger der linken und der hinteren, als Stütze dienen, wird der oberste, unmittelbar unter dem Sinus Valsalvae gelegene Teil des Ausströmungsrohres noch bedeutend eingeengt, eine Tatsache, welche um so sinnfälliger wird, als die darüber befindlichen Sinus Valsalvae in diesem Moment maximal erweitert erscheinen. Sowohl Hesse als auch Krehl haben auf den plötzlichen Uebergang eines engen Anteiles des Ausströmungsrohres in einen sehr weiten, sowie auf die Unterstützung der Semilunarklappen durch die beschriebenen kranialen Enden der Wülste aufmerksam gemacht. Alle die bisher beschriebenen Veränderungen bringen eine viel schärfer ausgesprochene gegenseitige Abgrenzung des Einströmungsteiles und des Ausströmungsteiles des linken Ventrikels mit sich. Durch die Verkleinerung des Muskelringes an der Basis, weiter durch die Annäherung der beiden Papillarmuskeln und die Entwicklung des vorderen Längswulstes, schließlich durch die Stellung des Aortenzipfels wird der Einströmungsteil des linken Herzens auf ein Minimum reduziert (vgl. Fig. 51). Als ein Residuum des Einströmungsteiles bleibt eigentlich nur der kleine Raum zwischen Klappenansatz und

Herzwand, welchen wir bei der Beschreibung des Klappenapparates als Klappenfurche kennen lernen werden, und ein Rest des Suprapapillarraumes.

Bei der Beschreibung der Außenform des systolischen Herzens wurde schon auf die äußerlich sichtbaren Veränderungen am Conus hingewiesen, weiters auf den Umstand, daß das rechte Herz während der Systole vom linken teilweise überlagert wird, schließlich auf die Verschmälerung des ganzen Herzens. Gerade an dieser partizipiert der dünnwandige rechte Ventrikel in viel stärkerem Maße als der

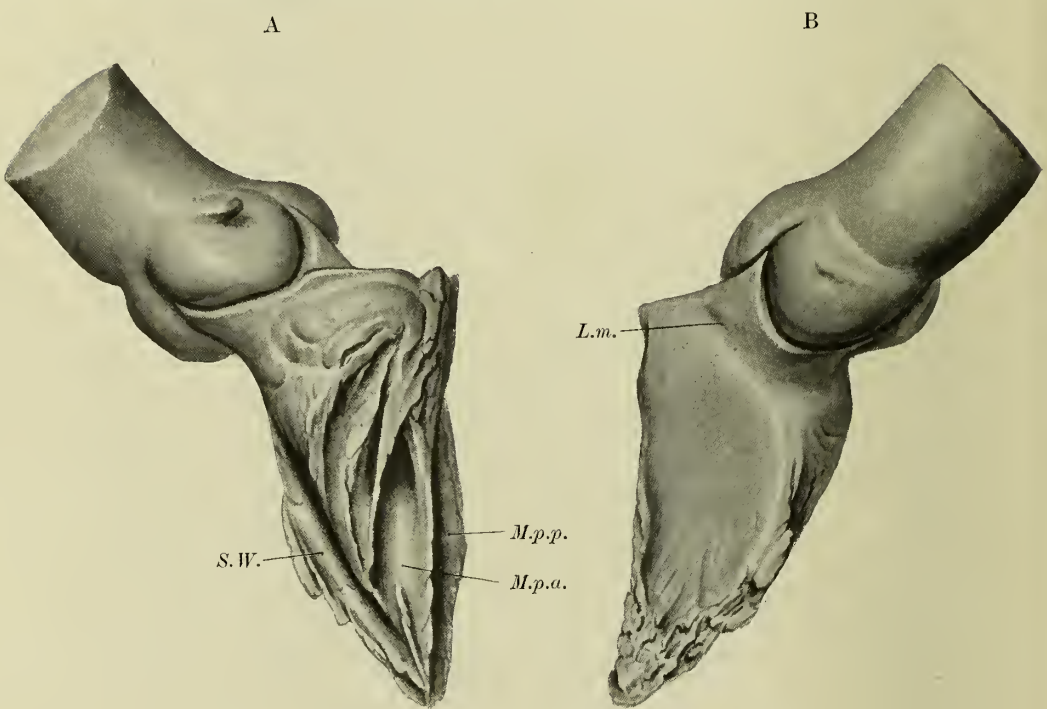

Fig. 51. Korrosionspräparat des linken Ventrikels eines wärmestarren, systolischen Herzens. Man sieht die Verkleinerung des ventrikulären Hohlraumes, von welchem fast nur der suprapapilläre Raum erhalten ist. Die Aorta ist mächtig gefüllt. A Ansicht von außen, B Ansicht von der septalen Seite. $^5/_6$ d. nat. Gr. *L.m.* Abdruck des Limbus marginalis. *M.p.a.* Abdruck des Musculus papillaris anterior. *M.p.p.* Abdruck des Musculus papillaris posterior. *S.W.* Abdruck des septalen Wulstes.

dickwandige linke. Die an der Innenfläche sichtbaren Veränderungen ergeben Folgendes. Durch die Annäherung der vorderen und der hinteren Wand des rechten Ventrikels wird nicht nur äußerlich der Margo acutus cordis stumpfwinklig, sondern es prägt sich dies auch an der Innenfläche durch die weitgehende Annäherung der freien Wand an das Septum und die damit einhergehende Verengerung des Hohlraumes aus. Durch die Aneinanderlagerung der Trabekeln wird der Spitzenanteil des rechten Herzens bis weit hinauf, bis in die Höhe der Trabecula septomarginalis zum Verschwinden gebracht. Der eventuell entwickelte vordere mediale

und hintere Papillarmuskel führen entsprechend ihrer Anheftung am Septum keine nennenswerten Bewegungen während der Systole aus. Der große laterale Papillarmuskel wird dem Septum ein wenig genähert. Von besonderem Interesse ist das Verhalten der Crista supraventricularis. Diese nähert sich als Ganzes der Ventrikelachse, entsprechend der Einengung der Basis, außerdem aber schneidet sie tiefer in das Lumen ein, wodurch die schon in der Diastole durch sie bedingte Abgrenzung zwischen Ein- und Ausströmungsteil des rechten Herzens noch viel schärfer wird. Unten wird die Abgrenzung dieser beiden Anteile durch die Anspannung der Trabecula septomarginalis gegeben. Der Conus verengt sich und verkürzt sich, wie dies den schon beschriebenen äußeren Veränderungen entspricht. Die an der Innenfläche des Conus vorspringenden Muskelwülste sind wohl geeignet, die Semilunarklappen der Pulmonalis ähnlich zu stützen, wie dies an der Aorta geschieht, nur in viel geringerem Maße. Vom Einströmungsteil des Herzens bleibt demnach infolge der beschriebenen Aneinanderlagerung der Trabekeln und der Annäherung der freien Wand an das Septum nur der schmale Raum, entsprechend der Klappenfurche am Ansatz der vorderen und hinteren Klappe, außerdem der minimale Reserveraum im Zentrum nahe der Basis, der dem linken Suprapapillarraum entspricht. Der Ausströmungsteil wird röhrenförmig verjüngt, die Crista supraventricularis und die Trabecula septomarginalis springen fast ringförmig in das Lumen vor und grenzen im Verein mit dem vorderen Zipfel der Tricuspidalis den Ausströmungsteil gegen den Einströmungsteil ab. Trotz der Veränderung des Infundibulum zum Conusrohr, von Sée als canal pulmonaire bezeichnet, bleibt das Ausströmungsrohr selbst rechterseits wohl weiter als linkerseits. Vielleicht erklärt sich auf diese Weise die schon von Henle gemachte Annahme, daß der bei der Systole im Ventrikel zurückbleibende Blutrückstand rechterseits größer sei als links. Dadurch würde nach Henle die immer wieder durch Messungen gefundene größere Kapazität des rechten Herzens bestehen können, obwohl beide Herzhälften während der Systole das gleiche Blutquantum austreiben müssen. (Vgl. Kapitel „Kapazität“.)

Sind schon die durch die Wärmestarre erzeugten Formen an den Ventrikeln nur mit den angeführten Einschränkungen als Surrogate für die Kontraktionsfigur zu verwenden, so gilt dies in noch weit höherem Grade für die Vorhöfe, bei welchen die dünne Wand Verkrümmungen und Schrumpfungen viel leichter zugänglich ist. Von den Autoren, welche die verschiedenen Methoden zum Studium der Form des kontrahierten Herzens verwendet haben, hat sich auch tatsächlich kein einziger mit der Form des kontrahierten Vorhofes beschäftigt. Der erste, welcher unseres Wissens die Formveränderungen am Vorhof durch Wärmestarre festzuhalten versuchte, war Keith, dem wir auch die erste und bisher einzige Beschreibung des kontrahierten Vorhofes verdanken. Unsere eigenen Untersuchungen wurden in ähnlicher Weise wie die von Keith durchgeführt und ergeben im großen und ganzen eine Bestätigung der Befunde von Keith. Gerade so wie dieser Autor legte ich mir vor allem die Frage vor, in welcher Art und Weise unter physiologischen Umständen der Verschluß der Venen während der Vorhofssystole zustande komme, um die Regurgitation des Blutes peripherwärts zu verhindern. Dieses Rückströmen des Blutes kann rechterseits, wie das Studium des intrapericardialen

Stückes der beiden Hohlvenen ergibt, sicher nicht durch spezielle Ringmuskeln herbeigeführt werden, da schon die oberflächliche Präparation die Insuffizienz einer solchen Muskelhülle klarlegt. Linkerseits ist allerdings, wenigstens anatomisch, die Möglichkeit eines suffizienten Abschlusses durch die Muskelfasern gegeben, welche sphinkterartig die Mündungen der Lungenvenen umgeben. Ob sie aber auch tatsächlich ihrer Funktion vollkommen gerecht werden können, muß dahingestellt bleiben. Bei der Beschreibung der Vorhofsmuskulatur werden wir auf die einschlägigen Fragen noch des näheren eingehen.

Die äußerlich sichtbaren Gestaltsveränderungen am kontrahierten Vorhof sind, abgesehen von seiner Verkleinerung, vor allem folgende: Die zwischen den beiden Vorhöfen gelegene Furche schneidet an der oberen und an der hinteren Vorhofsfläche tiefer ein als in der Diastole. Der Sulcus terminalis wird ebenfalls tiefer, weiters verläuft zwischen linkem Herzrohr und den beiden oberen Lungenvenen eine am diastolischen Herzen kaum angedeutete, jetzt verhältnismäßig tiefe, frontale Furche über das Dach des linken Vorhofes, schließlich sind die beiden Herzohren von ihrer Unterlage ein wenig abgehoben.

Viel prägnanter sind die Veränderungen im Innern der Vorhöfe, speziell rechterseits. Oeffnet man an einem unter bestimmten Kautelen zur Kontraktion gebrachten Herzen den rechten Vorhof derart, daß man an der Außenwand desselben von der Auricula posterior (His) bis zur Spitze des Herzohres parallel mit dem Sulcus coronarius einen Schnitt führt und daran einen zweiten fügt, welcher durch das Ostium venosum hinter dem Margo acutus hart am Septum verläuft, so gelingt es nach Aufklappung der Schnittränder, ein ziemlich übersichtliches Bild über die Verhältnisse des Vorhofsinnern zu gewinnen.

Der Winkel zwischen hinterer Wand des Vorhofes und septaler Wand, welchen wir schon bei der Besprechung des diastolischen Herzens als Auricula posterior kennen gelernt haben, hat sich zu einer verhältnismäßig tiefen Grube umgestaltet. Besonders auffallend ist dabei die Abgrenzung derselben nach hinten und innen durch die steil aufgestellte Valvula Eustachii. Diese Aussackung hat schon Keith beschrieben und sie als „Sub-Eustachian Sinus" bezeichnet. In der Tiefe der Grube sieht man das Ostium des Sinus coronarius.

Folgt man dem freien Rande der aufgestellten und gespannten Valvula Eustachii längs der hinteren Vorhofswand nach aufwärts, so sieht man knapp lateral davon einen Muskelwulst beginnen, welcher von hier im Bogen nach vorn über die obere an die mediale Vorhofswand zieht und verbreitert am medialen Abhang der Auricula cordis endet. Gegen diesen Grat zielen, fast senkrecht auf ihn gestellt, die oberen Enden der nahe aneinander gerückten durchgeschnittenen Musculi pectinati. Diese fast sphinkterartig vorgewölbte Falte stellt die kontrahierte, also in ihrem Krümmungsradius stark verkleinerte Crista terminalis vor. Durch sie ist der eigentliche Vorhofsteil gegen den dahinter und medial gelegenen Sinusabschnitt des rechten Vorhofes geschieden. Keith nannte den Sinusanteil des Vorhofes Vestibulum (vgl. Fig. 52).

An dem sichtbaren Abschnitt der medialen Wand fällt vor allem ein an dem in situ gestellten Herzen fast transversal verlaufender, plumper, stark prominenter Wulst auf, welcher in seiner kraniokaudalen Ausdehnung fast das ganze Areal zwischen dem freien, kranialwärts

gekehrten Rand der Valvula Eustachii und dem horizontal nach vorn abgebogenen Anteil der Crista terminalis okkupiert. Zwischen der letzteren und dem nach aufwärts gekehrten Abhang des eben beschriebenen Wulstes bleibt ein schmaler, schlitzförmiger Spalt, welcher in die obere Hohlvene führt. Ebenso ist zwischen dem freien Rand der Valvula Eustachii und dem kaudal gerichteten Abhang des Wulstes die schlitzförmige Oeffnung der Vena cava inferior zu bemerken. Dabei sind die beiden Schlitze untereinander fast parallel und horizontal eingestellt. Der Wulst selbst entspricht in seinem vorderen Anteil ein kleines Stück weit dem oberen Schenkel des Limbus Vieussenii, in seinem größeren hinteren Anteile aber dem mächtig protrudierten Torus Loweri. Von dem hinter resp. unter dem vorderen Anteil des Limbus Vieussenii gelegenen Abschnitte der Vorhofscheidewand samt der Fovea ovalis ist nichts zu sehen.

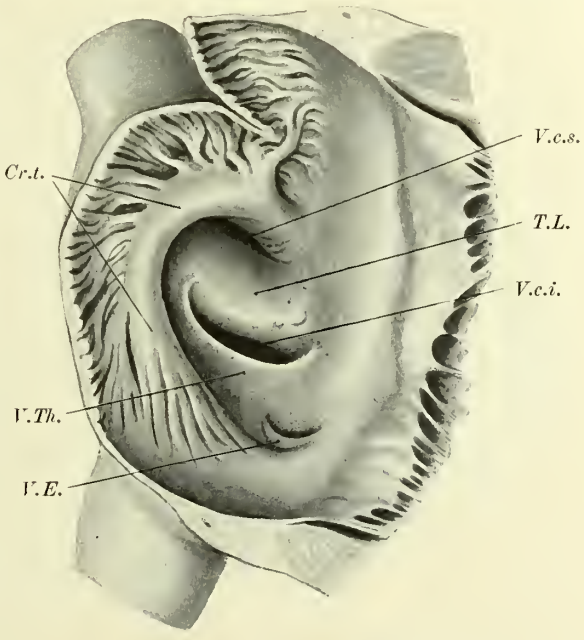

Fig. 52. Rechter Vorhof durch Wärmestarre zur Kontraktion gebracht. Von außen eröffnet. $^5/_6$ d. nat. Gr. Man sieht die stark prominente Crista terminalis, den weit vorgedrängten Torus Loweri, sowie die engen Zugänge zu den beiden Hohlvenen. *Cr.t.* Crista terminalis. *T.L.* Torus Loweri. *V.c.i.* Mündungsstelle der Vena cava inferior. *V.c.s.* Mündungsstelle der Vena cava superior. *V.E.* Valvula Eustachii. *V.Th.* Valvula Thebesii.

Vergleicht man die eben beschriebenen Verhältnisse mit denen am diastolischen Vorhof, so zeigt sich Folgendes: Der Knickungswinkel zwischen den beiden Hohlvenen hat durch das Vorspringen des Torus Loweri besonders zugenommen, gleichzeitig aber hat sich durch die Verkürzung der Crista terminalis der Zugang aus dem Vorhof zum Sinusgebiet bedeutend eingeengt. Die Verkürzung der Crista bringt zusammen mit der Steilstellung und Anspannung der Valvula Eustachii und mit der Vorwölbung des Torus Loweri einen fast vollkommenen Verschluß der oberen Hohlvenenmündung mit sich, da durch die Kontraktion des Muskels der Crista terminalis die vordere Zirkumferenz der oberen Hohlvenenmündung nach abwärts bis in die Nähe des Torus Loweri verzogen wird. Die Veränderungen des Limbus Vieussenii sind derartige, daß der obere Schenkel desselben verdickt und verkürzt in dem hauptsächlich durch den Torus Loweri gebildeten Querwulst untergeht. Die vordere Umrandung der Fovea ovalis rückt dabei nach hinten, nähert sich dadurch der Crista und engt dabei die

Kommunikation zwischen Vestibulum und eigentlichem Vorhof noch mehr ein. Der untere Schenkel des Limbus, welcher in das untere Ende der Valvula Eustachii übergeht, hat sich ebenfalls verkürzt, spannt im Verein mit der Crista terminalis die Valvula Eustachii an und trägt auf diese Weise an der unteren und inneren Seite zum Verschlusse des Zuganges zum Mündungsgebiete der unteren Hohlvene bei, indem er die vordere Umrandung der Mündung der unteren Hohlvene nach aufwärts zieht.

Faßt man die gesamten Veränderungen während der Systole zusammen, so resultiert der Verschluß der beiden Hohlvenen gegen den Vorhof durch die Abtrennung des eigentlichen Vorhofsanteiles gegen das Sinusgebiet. Offen bleibt eigentlich nur der Zugang zum Sinus coronarius, doch ist gerade hier die Regurgitation des Blutes durch die auf ein langes Stück ausgedehnte relativ mächtige zirkuläre Muskellage des Sinus coronarius verhindert.

Linkerseits, wo die Verhältnisse anscheinend durch die Sphinkterwirkung der zirkulären Muskulatur an den Lungenvenen vereinfacht werden, sieht man eine an der Decke des Vorhofes lumenwärts vorragende, frontal gestellte Falte fast zirkulär verlaufen. Hinter dieser Falte gelangt man in einen quergestellten schmalen Sack, an dessen beiden seitlichen Enden die vier Lungenvenen münden. Vor dieser Falte liegt der restliche Anteil des linken Vorhofes mit der Aurikel und der Zugang zum linken Ventrikel. Die Falte entspricht der schon früher beschriebenen äußerlich sichtbaren Furche und grenzt das Gebiet der Lungenvenenmündungen, welches KEITH als Vestibulum des linken Vorhofes bezeichnete, gegen den vorderen Vorhofsabschnitt einigermaßen ab, doch ist wenigstens nach unserer Erfahrung diese Abgrenzung keineswegs so scharf und dicht wie rechterseits.

IV. Kapitel.

Der Klappenapparat.

Wir unterscheiden am menschlichen Herzen sowohl an den Ostia atrioventricularia als auch an den Ostia arteriosa Klappen, welche nicht nur bezüglich ihrer Entwicklungsgeschichte und phylogenetischen Stellung, sondern auch bezüglich ihrer Anatomie und ihrer Mechanik voneinander vollkommen verschieden sind. Während die an den venösen Ostien befindlichen Klappen Zipfelklappen sind, stellen jene an den Ostia arteriosa Taschenklappen dar.

Der Name „Valvulae“ für die Herzklappen stammt nach HYRTL erst von BENEDIKTUS. Die Griechen nannten sie Hymenes, VESAL u. a. nennen sie Membranae. Die Arterienklappen vergleicht GALEN mit dem Buchstaben C, VESAL mit einem Halbmond. HEISTER führte den Namen Valvulae semilunares ein. MORGAGNI wollte die Klappen der Aorta semilunares, die der Pulmonalis sigmoideae nennen. Die Valvulae atrioventriculares nannten die Griechen triglochines, GALEN trisulcas, wegen der Aehnlichkeit mit einer dreikantigen Speerspitze. VESAL läßt diesen Namen nur für die rechte Klappe gelten, während er die linke mit einer Bischofsmitra vergleicht.

I. Die Atrioventrikularklappen.

Der atrioventrikuläre Klappenapparat besteht aus dem Anulus fibrosus, dem Klappensegel, den Chordae tendineae und den Papillarmuskeln. Die Atrioventrikularklappen sind an den venösen Ostien derart untergebracht, daß sie bei der Einsicht in das Herz vom Vorhof aus gleichsam als Verlängerungen der Vorhofswand erscheinen. Bei der Besichtigung vom Ventrikel her sind sie gegen die Ventrikelzirkumferenz an ihrer Insertionsstelle durch eine tiefe, von Chordae tendineae und Trabekeln vielfach durchbrochene

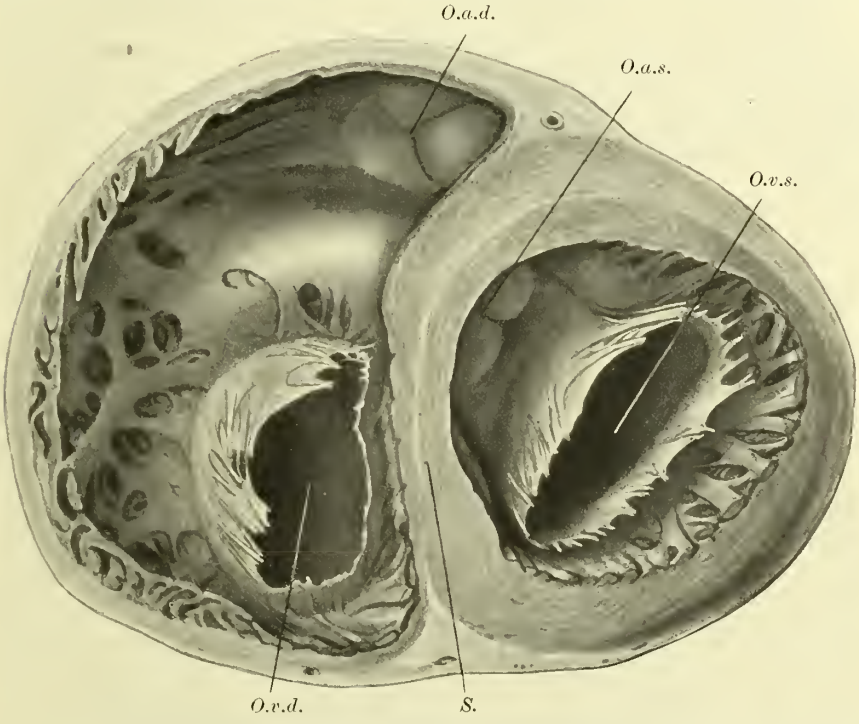

Fig. 53. Querschnitt durch die diastolischen Ventrikel. Nat. Gr. Obere Hälfte von unten gesehen. Man sieht die in die Ventrikelräume hineinragenden Klappensegel an den Ostia atrioventricularia, rings um den Klappenansatz die Klappenfurche. Rechterseits zwischen Ostium venosum und Ostium arteriosum die vorgewölbte Crista supraventricularis. *O.a.d.* Ostium arteriosum dextrum. *O.a.s.* Ostium arteriosum sinistrum. *O.v.d.* Ostium venosum dextrum. *O.v.s.* Ostium venosum sinistrum. *S.* Septum.

Furche, Klappenfurche, getrennt. Diese Furche (vgl. Fig. 53) ist linkerseits an der Ansatzstelle des Aortenrohres unterbrochen, rechterseits durch die dichte Anlagerung des septalen Segels der Tricuspidalis an das Septum zu einem Spalt reduziert. Entsprechend der beschriebenen eigentümlichen Anordnung, weiters abhängig von dem Teilungsmodus der einzelnen Zipfel, hat man die Anfangsstücke der Atrioventrikularklappen mit kurzen, aus den Vorhöfen in den Ventrikelraum hineinragenden, geschlitzten Röhren verglichen. Die Entfernung der Vorhöfe, ferner aber auch Radiärschnitte in der

Zirkumferenz der Ostia venosa lehren, daß die Klappensegel im Bereiche der Anuli fibrosi befestigt sind. Allerdings ist die Befestigungsart an den einzelnen Stellen verschieden, ein Umstand, welcher vor allem mit dem verschiedenen Gefüge der Anuli fibrosi zusammenhängt. Da die Anuli fibrosi bei der Beschreibung des Herzskelettes noch ausführlich abgehandelt werden, soll an dieser Stelle nur kurz auf sie hingewiesen werden. Die Konfiguration des Klappenursprunges am Rädiärschnitt wird bestimmt durch die Art und Weise, in welcher sich die Vorhofsmuskulatur auf die Klappenoberfläche fortsetzt, schließlich durch die Art und die Ausdehnung der Fetteinlagerung im Bereiche des Sulcus coronarius. Gerade die Präparation des Sulcus coronarius und damit der Anuli fibrosi zeigt, daß die Klappenzipfel auch an der Außenfläche in der Flucht der Vorhofswand liegen, und es gelingt bei einer so durchgeführten Präparation unschwer, den für die betreffende Stelle charakteristischen Zusammenhang zwischen Klappensegel und Anulus fibrosus nachzuweisen.

Die Klappensegel stellen am frischen Herzen sehnige, weißglänzende, an ihrer Vorhofsfläche absolut glatte, an ihrer Ventrikelfläche durch die Insertion der Chordae tendineae eigentümlich modellierte Lamellen dar.

Die Unterteilung der Klappensegel wird im allgemeinen derart vorgenommen, daß man links von einer zweizipfeligen, rechterseits von einer dreizipfeligen Klappe spricht. Doch ist die Unterteilung nur eine schematische und hängt im speziellen Falle vor allem von der Tiefe der zwischen den Segeln befindlichen Inzisuren ab. Diese Inzisuren werden noch betont durch den eigentümlichen Ausstrahlungsmodus der Chordae tendineae. Die Tiefe dieser Inzisuren an der Klappenfläche ist verschieden, so daß die Abgrenzungsmöglichkeit der einzelnen Klappensegel weitgehende Verschiedenheiten zeigt. Hierzu kommt noch der Umstand, daß sich an den Inzisuren akzessorische Zipfel etablieren, wodurch nicht nur die Unterteilung des flächenhaft entwickelten Abschnittes der Klappe verwischt wird, sondern auch die Höhe des Klappenrohres an dieser Stelle vergrößert wird. Während der Anheftungsrand ohne scharfe Grenze in die Vorhöfe übergeht, ist der sogenannte freie Rand durch seinen Uebergang in die Chordae tendineae resp. durch die zwischen den Chordae befindlichen Lücken als ein vielgestaltiger Klappensaum deutlich abgrenzbar. Der Klappensaum ist feinrandig und unregelmäßig gezähnelt, da er sich ohne scharfe Grenze in die randständigen Chordae tendineae fortsetzt. Gerade an der Stelle, an welcher eine Chorda tendinea in den Klappenrand übergeht, ist derselbe etwas verstärkt, während die zwischen den einzelnen Faden befindlichen arkadenartigen Ränder etwas dünner sind. Vielfach sieht man auch den Klappenrand, in feine Fäden gitterartig aufgelöst, in die Chordae tendineae übergehen. Knapp oberhalb des feinen Saumes ist die Randpartie etwas verstärkt (vgl. Fig. 54 und 55). Beim Betasten der einzelnen Klappensegel erweist sich beiläufig die Mitte zwischen Insertionsrand und freiem Klappensaum in ihrer Substanz etwas verdickt. Die Besichtigung der Klappe im durchfallenden Licht zeigt diesen Anteil in Form eines unregelmäßigen Netzwerkes weniger durchsichtig als die davon ansatzwärts gelegene Partie. Zwischen dem trabekelartigen Maschenwerk liegen stärker durchscheinende Anteile des Klappensegels. Die Verdichtungen sind der Ausdruck des Ansatzes der Chordae tendineae

zweiter Ordnung. In der Nähe des Insertionsrandes selbst werden einzelne Partien der Klappen wieder opak, doch rührt dies von der auf die Klappe übergreifenden Vorhofsmuskulatur her (vgl. Fig. 61).

Fig. 54. Valvula tricuspidalis von der Vorhofsseite gesehen. Der Ventrikel wurde eröffnet, der Anulus fibrosus durchschnitten und die ganze Klappe in eine Ebene ausgebreitet. Man sieht die drei Zipfel, den feinen Schlußsaum und die unmittelbar darüber liegende, etwas verstärkte Randpartie der Segel. In den Saum strahlen die Chordae tendineae erster Ordnung aus.

Nur die mittlere Partie des Aortenzipfels der Mitralis ist von den eben beschriebenen Verdickungen frei, da, wie noch gezeigt werden soll, die Art des Ueberganges der Chordae tendineae auf dieses Klappensegel sich von jener auf die anderen wohl unterscheidet. Die Klappensegel selbst sind verhältnismäßig steif, sie legen sich niemals, auch nicht im herausgeschnittenen Zustande, in kleinere Falten (vgl. Fig. 54 und 55).

Fig. 55. Valvula bicuspidalis von der Vorhofsseite gesehen. Der Ventrikel wurde eröffnet, der Anulus fibrosus durchschnitten und die ganze Klappe in eine Ebene ausgebreitet. Man sieht die beiden Klappenzipfel, den Klappensaum und die in ihn übergehenden Chordae tendineae erster Ordnung.

Die Größe der einzelnen Klappensegel sowie das Verhältnis derselben zu der Weite des betreffenden Ostium ist ein solches, daß der Flächeninhalt der Segel jenen des Ostium bei weitem überwiegt. Die näheren Daten über das gegenseitige Verhältnis und über die Weite

der venösen Ostien und des Flächeninhaltes der dazu gehörigen Klappen finden sich in dem Kapitel „Ueber Maße und Gewichte des Herzens".

Die Chordae tendineae stellen meist glänzende, sehnenartige, am Querschnitt kreisförmige, bis platt-ovale Fäden dar, welche sich durch ihre besondere Steifheit auszeichnen. Sie entspringen im allgemeinen an den Spitzen oder Kuppen der zugehörigen Papillarmuskeln, vielfach auch an kleinen papillarmuskelartigen Erhebungen der Ventrikelwände. In seltenen Fällen sogar aus der glatten Ventrikelwand. Der Ursprung der Chordae tendineae vollzieht sich meist derart, daß mehrere dicke Stämme am freien Ende eines Papillarmuskels hervorgehen, welche sich kurz nach ihrem Ursprung in eine Anzahl feinerer Chordae aufsplittern. Die Teilungsstelle ist aber keinesfalls eine einheitliche, denn die meisten der so entstandenen Sehnenfäden teilen sich klappenwärts noch weiter auf. Die weitgehende Variabilität in der Uebergangsart der Papillarmuskeln in die Chordae tendineae ist besonders an den beiden Papillarmuskeln des linken Ventrikels ersichtlich, weil hier zwischen den beiden Extremen, gegeben durch einen einheitlichen Papillarmuskel, an dessen freiem Ende die einzelnen Faszikel der Sehnenfäden entspringen, und dem anderen Extrem, der fast vollkommenen Aufsplitterung des Musculus papillaris in eine Reihe kleinerer Papillarmuskeln, an deren Spitze die Faszikel der Chordae tendineae entspringen, sich alle Uebergänge finden.

Die Insertionsart der Chordae tendineae an den Klappen zeigt ein charakteristisches Verhalten, auf welches schon Sénac, später Kürschner, Sée und Henle hingewiesen haben. Sénac unterscheidet nur zwei Lagen von Chordae tendineae, oberflächliche und tiefliegende, während die übrigen Autoren Chordae tendineae erster, zweiter und dritter Ordnung unterscheiden. Allerdings ist die Art der Dreiteilung bei den einzelnen Autoren wiederum verschieden. Da diese Angaben einander vielfach widersprechen, außerdem aber in der verschiedensten Art zitiert werden, ist es notwendig, des genaueren auf die Literatur dieses Gegenstandes einzugehen. Da die Angaben von Sée und Henle hauptsächlich zitiert werden, seien nur diese beiden erwähnt. Nach Sée sind die Chordae tendineae erster Ordnung diejenigen, welche, von dem Papillarmuskel kommend, längs der Ventrikelfläche der Klappen nach aufwärts ziehen und sich bis zum Anulus verfolgen lassen, wo sie verbreitert enden. In ihrem Verlauf an der Ventrikelfläche der Klappe sind sie entweder frei oder durch einzelne Fäden an die Klappe geheftet. Die Chordae tendineae zweiter Ordnung entspringen aus den Papillarmuskeln oder zweigen von den Chordae erster Ordnung ab und inserieren in einiger Entfernung vom Haftrand der Klappe an der ventrikulären Fläche des Segels. Die Chordae dritter Ordnung sind die oberflächlichsten. Sie enden am freien Klappensaum.

Henle nennt Sées Chordae tendineae dritter Ordnung Chordae erster Ordnung, faßt die von Sée als Chordae tendineae zweiter und erster Ordnung bezeichneten als Chordae tendineae zweiter Ordnung zusammen und nennt Chordae tendineae dritter Ordnung die aus kurzen, von den Klappensegeln gedeckten Papillarmuskeln oder Trabekeln kommenden Sehnenfäden, welche vielfach vom Ostium venosum gegen den freien Klappensaum verlaufen.

Die Einteilung der Chordae, nach welchem System immer, trägt der Entwicklungsgeschichte der Chordae tendineae nicht hinlänglich Rechnung, sondern richtet sich mehr nach topographischen Merkmalen. Entwicklungsgeschichtlich sind sämtliche Chordae Sehnenfäden derselben Ordnung, da sie aus der Trabecularis der Herzmuskulatur hervorgehen. Will man aber die Chordae tendineae unterteilen, so ist zunächst zu bemerken, daß ein Teil der Chordae tendineae, und zwar der hauptsächlichste, von der Herzspitze gegen das Ostium venosum gerichtet ist und an der Klappe selbst gegen ihren Ansatzrand zieht, während ein zweiter Teil, aus der Trabecularis der Kammer knapp unterhalb des Klappenansatzes entspringend, die

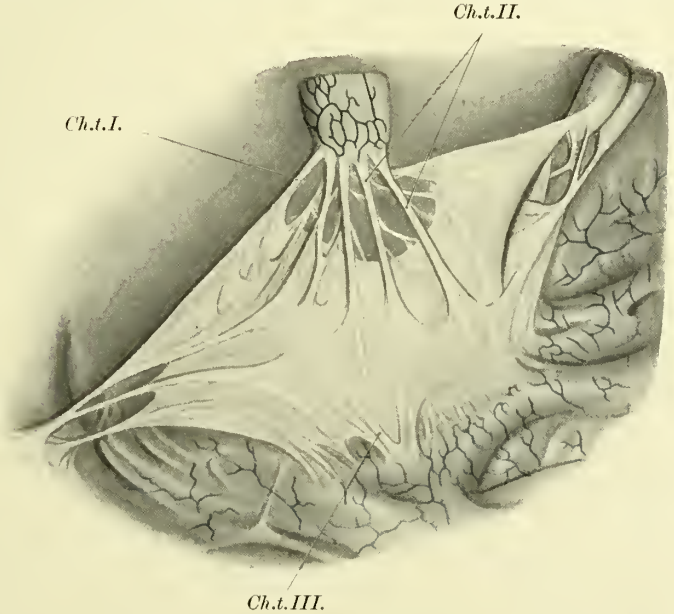

Fig. 56. Lateraler Zipfel der Tricuspidalklappe. Von der ventrikulären Seite gesehen. Der dazugehörige Papillarmuskel wurde abgeschnitten und das Klappensegel vorhofwärts umgelegt. Man sieht die drei Ordnungen der Chordae tendineae, außerdem das Verhalten der Gefäße, welche sowohl am Anulus fibrosus als auch am Ursprung der Chordae tendineae abbiegen, ohne in die Klappen zu gelangen. Etwas über nat. Gr. *Ch.t.I.* Chordae tendineae I. Ordnung. *Ch.t.II.* Chordae tendineae II. Ordnung. *Ch.t.III.* Chordae tendineae III. Ordnung.

Richtung gegen den freien Klappenrand nimmt. Nur die erste Gruppe war Sée und seinen Vorgängern bekannt, während Henle mit dem Vorkommen der Chordae der zweiten Art wohlvertraut war und sie unter den Chordae dritter Ordnung anführt. Allerdings scheint es, als ob Henle bei der Statuierung der Chordae dritter Ordnung auch hochsitzende Chordae, welche aber nach ihrem Verlauf prinzipiellerweise zu denen der zweiten Ordnung gehören, mitgerechnet hätte.

Wenn wir demnach im folgenden drei Ordnungen von Chordae unterscheiden, so lassen sich diese drei Ordnungen folgendermaßen definieren. Die Chordae erster und zweiter Ordnung sind von der Herzspitze gegen den Anulus gerichtet. Die Chordae

dritter Ordnung verlaufen umgekehrt. Die Chordae erster Ordnung enden am freien Klappensaum, die zweiter Ordnung an der ventrikulären Fläche des Klappensegels, vom freien Saum bis zum Anheftungsrand. Die Chordae tendineae dritter Ordnung enden in der Nähe des Anheftungsrandes (vgl. Fig. 56).

Die Chordae tendineae erster Ordnung splittern sich in der Nähe des freien Klappensaumes vielfach auf und bilden feine Netzwerke, die durch Verengerung der Maschenräume manchmal das Aussehen zarter durchlöcherter Platten bekommen. Da sich der Klappensaum, wie schon erwähnt, in die einzelnen Chordae tendineae fortsetzt, erscheint er selbst arkadenförmig ausgeschnitten. Die Verbreiterungen der Chordae sowie die Anhäufung der Chordae tendineae erster Ordnung, welche am meisten ventrikelwärts gelegen sind, verdecken die darunter gelegenen Chordae zweiter Ordnung. Diese sind durchschnittlich dicker, ziehen an der ventrikulären Seite über den freien Klappensaum aufwärts, ohne mit demselben in Zusammenhang zu treten. Sie bilden beiläufig in der Mitte der Klappe ein der Klappensubstanz aufgelagertes Sehnengeflecht, welches in seinen Elementen teils in der Mitte der Klappe selbst endet, teils bis in die Nähe des Anulus fibrosus in Form dreieckiger Sehnenzacken reicht. In ihrem Verlauf längs der Ventrikelfläche der Segel können sie noch vor ihrer Verbreiterung mit dem Segel selbst durch einzelne Fäden in Verbindung stehen. Die vorhin beschriebene Verdickung der Klappen rührt von der Anlagerung der eben erwähnten Sehnennetze her. Zu diesen Chordae tendineae zweiter Ordnung gehören auch jene kurzen Sehnenfäden, die von den manchmal vorkommenden kleinen akzessorischen Papillarmuskeln des rechten Ventrikels herstammen, welche so hoch inserieren, daß sie von der Klappe in situ gedeckt werden.

Schneidet man die Chordae tendineae erster und zweiter Ordnung durch, legt das Klappensegel um und spannt es an, so sieht man stellenweise die Grenzfurche zwischen Ventrikel und Klappensegel von breiten kurzen Sehnenfäden überbrückt, welche bei einzelnen Tieren zur Membrana chordarum (Jarisch) verschmelzen. Zu diesen gesellen sich an anderen Stellen aus der Trabecularis kommende schmale Muskelbändchen, welche dieselbe Richtung einschlagen. Sowohl die Muskeln als auch vor allem die Sehnenfäden erreichen die Unterfläche des Klappensegels nahe am Insertionsrand und lassen sich ein kurzes Stück weit gegen den Klappensaum verfolgen. Diese Chordae tendineae dritter Ordnung und die ihnen beigesellten Muskelbündel, über welche noch später Näheres ausgeführt wird, stellen entwicklungsgeschichtlich die bei der Unterminierung und dem Vorwachsen der Klappe zuletzt aus dem Zusammenhang mit der Trabecularis gehobenen Anteile dar.

Der letzte Anteil des atrioventrikulären Klappenapparates, die Papillarmuskeln, wurden bereits ganz kurz bei der Besprechung der Kammerinnenfläche beschrieben. Der Zusammenhang der Papillarmuskeln mit der Ventrikelmuskulatur wird bei der Besprechung dieser abgehandelt. Da die Papillarmuskeln in den beiden Ventrikeln besondere Verschiedenheiten aufweisen, empfiehlt es sich, sie erst bei der speziellen Beschreibung der Klappenapparate des rechten resp. des linken Ventrikels genauer anzuführen.

1. Valvula atrioventricularis dextra.

Diese Klappe wird von alters her als dreizipfelig beschrieben. Die einzelnen Segel wurden von den Autoren in der verschiedensten Weise benannt. Henle unterscheidet einen Scheidewandlappen, einen vorderen und einen hinteren Lappen. Luschka spricht von einem linken hinteren, rechten vorderen und unteren hinteren Segel, während Sée einen inneren, einen vorderen äußeren und einen hinteren äußeren beschreibt. Poirier nennt den Scheidewandlappen inneren, den hinteren Lappen unteren. Auf die verschiedenen Bezeichnungen älterer Autoren soll hier nicht weiter eingegangen werden. Die Abgrenzung der drei Segel ist im allgemeinen nur eine unvollständige, da sich fast immer kleinere oder größere akzessorische dazwischen finden (vgl. Fig. 54).

Das Scheidewandsegel, Cuspis medialis, entspringt an jenem Anteil des Anulus fibrosus, welcher als rechter Schenkel des Filum coronarium posterius bezeichnet wird, ferner mittels einer bindegewebigen Platte unterhalb desselben an dem Septum ventriculorum und schließlich noch vorn am Septum membranaceum. Der Ursprung der Klappe liegt in manchen Fällen bis zu $^1/_2$ cm weit unterhalb der Ebene des Ostium venosum, so daß es fast den Anschein hat, als ob hier der Vorhof ein Stück weit in den Ventrikelraum hineinreichen würde. Das Stück der septalen Ventrikelmuskulatur vom Trigonum fibrosum dextrum bis zum Klappenansatz ist in solchen Fällen von Bindegewebe bedeckt und wird erst nach Entfernung dieses Bindegewebsblattes deutlich sichtbar.

Das vordere Segel, Cuspis anterior, haftet an der vorderen Zirkumferenz des Sehnenringes, welche dem Conus zugekehrt ist, bis über den Margo acutus nach hinten, während das hintere Klappensegel, Cuspis posterior, die hintere Zirkumferenz bis an die Scheidewand besetzt. Von den drei Segeln ist das vordere im allgemeinen das größte. Am häufigsten findet man das hintere Segel gespalten oder zwischen ihm und dem septalen ein akzessorisches Segel eingeschoben, so daß die Tricuspidalis eigentlich sehr häufig vier Zipfel besitzt.

Die Papillarmuskeln des rechten Herzens zeigen weitgehende Variationen. Als konstant ist nur ein einziger Papillarmuskel zu bezeichnen. Dieser, der Musculus papillaris anterior, entspringt in den allermeisten Fällen an der als Moderatorband bezeichneten mächtigen Trabecula septomarginalis, welche vom Septum gegen die vordere Wand in die Nähe des Margo acutus zieht und von der Herzspitze eine Reihe von Verstärkungen bezieht. Je nachdem ob dieses Trabekelwerk mehr oder weniger weit unterminiert ist, also das Moderatorband mehr oder weniger frei durch den Kammerraum zieht, ist die Basis dieses großen Papillarmuskels von der Ventrikelwand in verschiedenem Grade abgehoben (vgl. Fig. 57). Seine Chordae tendineae ziehen hauptsächlich zum vorderen Segel der Tricuspidalis, einzelne Chordae gehen auch zum hinteren Segel. In der Ecke zwischen septaler und hinterer Wand entwickelt sich ziemlich hoch ein relativ breiter, aber kurzer Papillarmuskel, Musculus papillaris posterior, dessen Chordae tendineae zum hinteren Segel und zum hinteren Anteil des Scheidewandsegels gelangen. Gerade am Rande des Conus, dort, wo die Crista supraventricularis herzspitzenwärts biegt, entwickelt sich in der Majorität der Fälle ein ganz kurzer, mit wenig

Chordae tendineae versehener Papillarmuskel, Musculus papillaris medialis, LANCISIscher Muskel, dessen Chordae tendineae zum vorderen Ende des septalen und zum medialen Ende des vorderen Segels ziehen. Er kann fehlen; die dazu gehörigen Chordae entspringen in solchen Fällen von einem kleinen Sehnenfleck. Zu diesem, in ihrem Ursprunge mehr konstanten Papillarmuskel gesellen sich eine Reihe

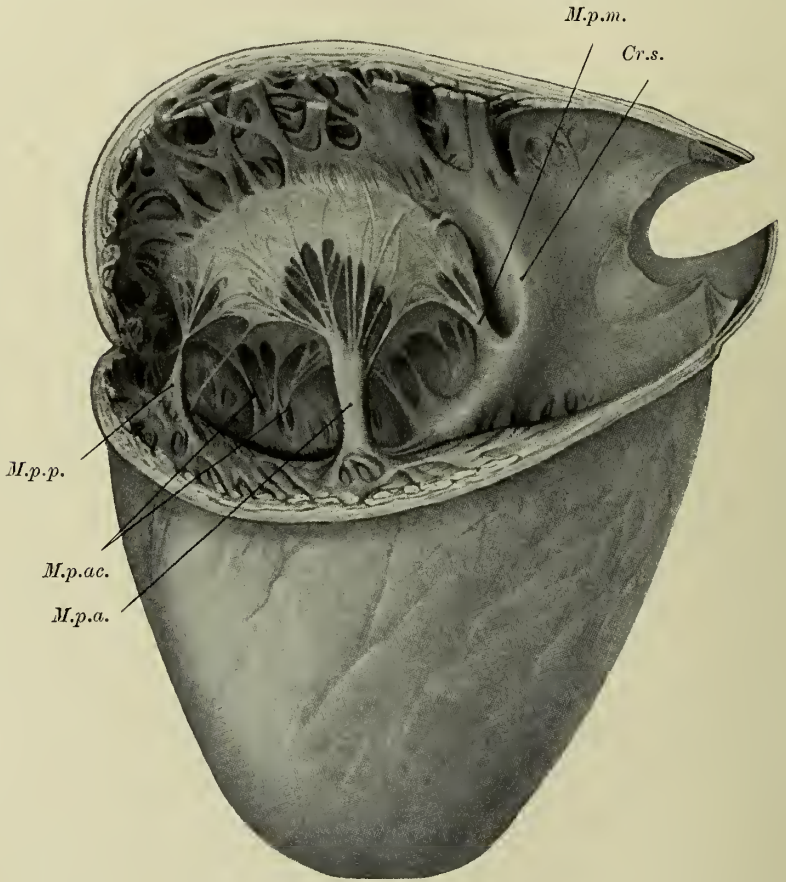

Fig. 57. Der rechte Ventrikel wurde daumenbreit unterhalb des Sulcus coronarius transversal durchschnitten und der Schnitt bis in den Conus fortgeführt, so daß das Ostium arteriosum durchschnitten wurde. Man sieht die äußere oder ventrikuläre Fläche des Cuspis anterior und posterior der Tricuspidalklappe, den septalen Zipfel in der Tiefe von seiner Vorhofsseite, weiter die papillären Muskeln und die Chordae tendineae aller 3 Ordnungen. Die zirkuläre Klappenfurche ist durch das Aufheben der äußeren Ventrikelwand breit eröffnet. *Cr.s.* Crista supraventricularis. *M.p.a.* Musculus papillaris anterior. *M.p.ac.* Musculi papillares accessorii. *M.p.m.* Musculus papillaris medialis. *M.p.p.* Musculus papillaris posterior.

kleiner, papillenartiger Erhebungen der Herzwand, und zwar am Septum, am Uebergang der vorderen in die hintere Ventrikelwand. Alle diese Muskeln, Musculi papillares accessorii (vgl. Fig. 57), haben kurze Sehnenfäden, mit welchen sie zu mehr oder minder selbständigen Anteilen der Klappensegel gelangen. Außerdem findet sich

sehr häufig der Musculus papillaris posterior in einige kleinere Muskeln aufgelöst. Zu den eben beschriebenen Chordae gesellen sich im Bereich des rechten Ventrikels, vor allem an der septalen Wand, ganz kurze, oft an der glatten Fläche der Ventrikelwand entspringende Chordae tendineae zweiter Ordnung und am vorderen und am hinteren Segel relativ zahlreiche Chordae tendineae dritter Ordnung.

2. Valvula atrioventricularis sinistra.

Diese zum ersten Male von Vesal als Valvula mitralis bezeichnete Klappe besitzt zwei Segel, von welchen Henle je ein vorderes und ein hinteres, Cruveilhier ein rechtes und ein linkes, Langer ein mediales und laterales unterscheidet. Wegen der topographischen Beziehung des medialen Segels zum Ostium aortae hat Luschka dieses auch als Aortenzipfel bezeichnet.

Das vordere Segel, Cuspis anterior, haftet an jenem Anteile des Anulus fibrosus, welcher zwischen dem Trigonum fibrosum dextrum und sinistrum gelegen ist, mit seinen Enden an den Trigona selbst. Die Abgrenzung dieses Segels an der Vorhofsfläche ist durch die Steilstellung des Segels, welches dadurch fast vollkommen in die Flucht des darüber gelegenen Anteiles der Vorhofsscheidewand gelangt, eine ungenaue, um so mehr als die Vorhofsmuskulatur, wie noch auseinandergesetzt werden soll, gerade an dieser Stelle ziemlich weit auf das Klappensegel hinunterreicht (vgl. Fig. 62). Die ventrikuläre Seite der Klappe setzt sich in die Aortenwand fort und ist, wie dies im allgemeinen ausgesagt wird, durch den Insertionsrand der Semilunarklappen an der Aorta begrenzt. Doch möge gleich hier hervorgehoben werden, daß diese Art der Abgrenzung eine morphologisch unrichtige ist, da das zwischen den beiden einander zugekehrten Anteilen der Insertionslinien der linken und der hinteren halbmondförmigen Klappe gelegene Spatium intervalvulare nicht zur Mitralklappe, sondern zum Aortenring gehört.

Der hintere Zipfel, Cuspis posterior, deutlicher als der eben beschriebene vordere abgegrenzt, entspringt an der hinteren und seitlichen Zirkumferenz des Anulus fibrosus. Im allgemeinen sind die beiden Klappen durch tiefe Inzisuren geschieden, akzessorische Segel sind selten, wenn man für die akzessorischen Segel als Kriterium die Existenz eines eigens für sie bestimmten Papillarmuskels annimmt. Die Inzisuren sitzen an der Stelle der Trigona fibrosa. Von den beiden Klappensegeln ist das Aortensegel im allgemeinen länger, wenn auch schmäler als das laterale.

Die Valvula mitralis besitzt zwei typische Papillarmuskeln, den Musculus papillaris lateralis (anterior) und den Musculus papillaris medialis (posterior) (vgl. Fig. 58). Beide Papillarmuskeln gehen unmittelbar aus der Ventrikelwand hervor und zeigen nur selten an ihrer Basis ein weitergehendes trabekuläres Gefüge. Sie stehen entsprechend den Inzisuren der Mitralklappe, demnach der eine, Musculus papillaris lateralis, an der Konkavität der freien Wand, der andere, Musculus papillaris posterior, in der Nische zwischen der septalen und der hinteren Wand. Teilt man am Herzen die Distanz zwischen Atrioventrikularebene und Herzspitze in drei gleiche Teile, so befindet sich die Basis der Papillarmuskeln regelmäßig in der Teilungslinie zwischen apikalem und mittlerem Drittel. Die Papillar-

muskelkörper zeigen, wie schon hervorgehoben, weitgehende Variationen bezüglich der Form und bezüglich der Unterteilung in einzelne Abschnitte. Charakteristisch ist die Zweiteilung jedes Papillarmuskels, die manchmal nur angedeutet, manchmal aber weitgehend durchgeführt erscheint, so daß man sowohl am medialen wie am lateralen Papillarmuskel eine vordere und hintere Partie unterscheiden kann. Außerdem

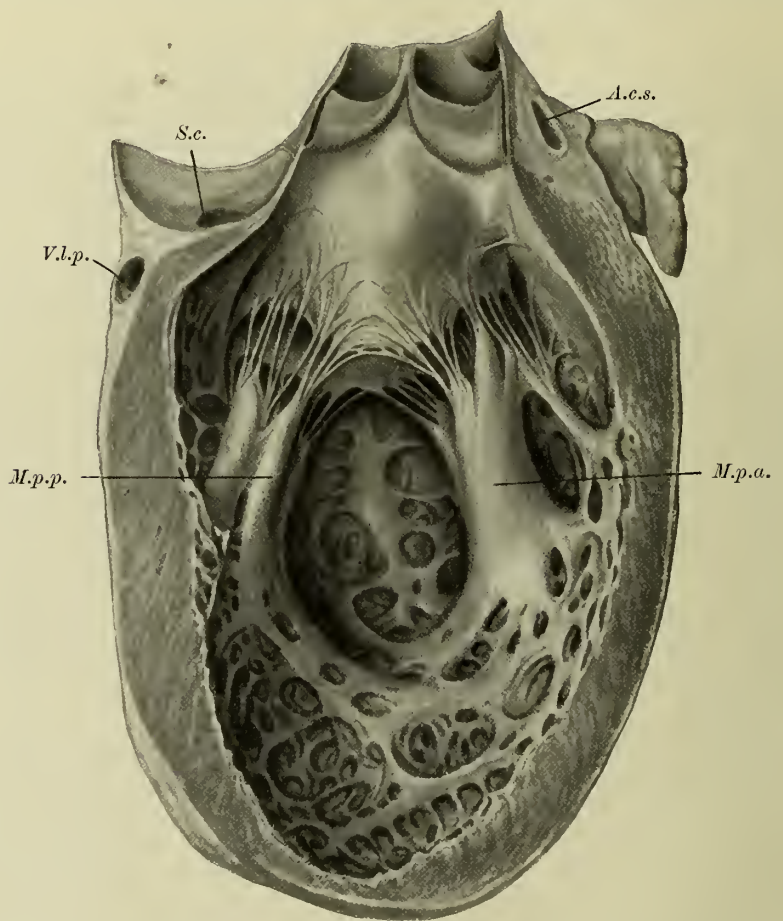

Fig. 58. Sagittalschnitt durch den linken Ventrikel. Man sieht die laterale Hälfte von der medialen Seite, so daß die laterale Zirkumferenz der Aorta, sowie der Aortenzipfel der Bicuspidalklappe von seiner ventrikulären, dem Ausströmungsteil zugekehrten Fläche sichtbar ist. In der Tiefe erscheint der laterale Zipfel der Bicuspidalis, von seiner Vorhofsseite gesehen. Man sieht das Verhalten der Musculi papillares und der Chordae tendineae. Nat. Gr. *A.c.s.* Arteria coronaria sinistra (schräg getroffen). *M.p.a.* Musculus papillaris anterior. *M.p.p.* Musculus papillaris posterior. *S.c.* Sinus coronarius. *V.l.p.* Vena longitudinalis posterior.

zeigen die Papillarmuskeln insofern eine typische Wechselbeziehung, als die einander zugekehrten Flächen der beiden Papillarmuskeln sich derart verhalten, daß die konvexe Oberfläche des einen in die konkave Oberfläche des anderen paßt, ein Umstand, der uns die intime Anlagerungsmöglichkeit der beiden Papillarmuskeln während der Systole

erklärlich macht. Im allgemeinen scheint der laterale Papillarmuskel die konvexe, der mediale die konkave Fläche zu tragen. Am diastolischen, nicht zu stark überdehnten Herzen, noch besser aber am Herzen in leichter Systole kann man sich noch an den herausgeschnittenen Papillarmuskeln von dem Ineinanderpassen derselben überzeugen.

Die Chordae tendineae beider Papillarmuskeln ziehen, die beiden Inzisuren durchlaufend, zu beiden Klappensegeln. Sie entspringen aus mehreren Erhebungen der Papillarmuskeln, mehr oder minder büschelförmig, um sich klappenwärts aufzuteilen. Nicht selten sieht man Chordae tendineae nicht an der Spitze, sondern am Abhange des Papillarmuskels entspringen. Chordae tendineae dritter Ordnung zeigt natürlich nur das hintere Segel. Auch die Chordae tendineae zweiter Ordnung reichen an dem Aortensegel nicht so weit gegen den Anulus fibrosus wie am Cuspis posterior. Dementsprechend ist der Aortenzipfel an seiner ventrikulären dem Ausströmungsteil zugekehrten Fläche viel glatter als die übrigen Klappensegel.

3. Der histologische Aufbau der Atrioventrikularklappen.

Der histologische Aufbau der Atrioventrikularklappen war Gegenstand vielfacher Untersuchungen und vieler Kontroversen, da nicht nur die Anatomen, sondern auch die pathologischen Anatomen und die Kliniker gerade der Struktur der Klappen ein besonders lebhaftes Interesse entgegenbrachten. Sind doch gerade die Klappen einer der wichtigsten und häufigsten Lokalisationspunkte einer großen Anzahl pathologischer Prozesse. Gerade die Wechselbeziehungen zwischen den pathologischen Prozessen und der Struktur der Klappen haben es mit sich gebracht, daß den einzelnen Anteilen in der Klappenstruktur für die Lokalisation und für die Morphologie der betreffenden Klappenerkrankung besondere Bedeutung beigemessen wurde. Besonders die Frage nach der Existenz oder dem Fehlen von Gefäßen in der normalen Klappe, weiter das Vorhandensein der Klappenhämatome, der Noduli Albini, schließlich auch die Ausbreitungsart der Muskeln im Bereiche der Klappen waren der Gegenstand spezieller Untersuchungen. Es soll deshalb gerade in Rücksichtnahme auf diese Fragestellung im folgenden die Materie derart eingeteilt werden, daß zunächst der Aufbau des Klappensegels, weiters die Verteilungsart der Muskulatur, schließlich die Noduli Albini und die Klappenhämatome Berücksichtigung finden.

Jedes Klappensegel besteht aus einer Grundmembran und aus einem Ueberzug von Endocard, welcher sich in Vorhofsendocard und Ventrikelendocard unterteilen läßt. Diese gehen am freien Saume der Klappe ineinander über. Je nachdem ob die betreffenden Endocardschichten wieder des näheren in einzelne Schichten aufgelöst wurden, sehen wir in den Angaben der Autoren die Zahl der ein Klappensegel aufbauenden Schichten verschieden angegeben. So unterschied ursprünglich z. B. Langer nur drei Schichten, während Veraguth deren fünf zählte. Aehnlich verhalten sich auch die Angaben von Beitzke und auch jene von Königer. Die Lamina fibrosa des Klappensegels, von Beitzke als Mittelschicht, von Königer als Grundstock bezeichnet, repräsentiert ein Bindegewebslager, welches aus dem Anulus fibrosus stammt und durch die einstrahlenden Bindegewebsfibrillen der Chordae tendineae verstärkt wird. Es handelt sich hierbei um ein kernarmes, fibrilläres Bindegewebe, welches zum

größten Teil parallel zum Längsdurchmesser des Klappensegels geordnet ist (vgl. Fig. 59). An jenen Stellen, an welchen die plattenförmige Ausbreitung einer Chorda tendinea in die Klappe selbst eintritt, sieht man dieses Bindegewebe, wie oben erwähnt, verstärkt. Ueber das Verhalten der von den Chordae tendineae stammenden bindegewebigen Elemente zur Klappenmuskulatur wird in dem betreffenden Kapitel berichtet werden. Das ganze Gewebe färbt sich mit Hämatoxylin diffus blau und lebhaft rot bei Färbung nach Van Gieson. Die Elasticafärbung (vgl. Fig. 60) ergibt, daß dieses Stratum fibrosum arm an elastischen Elementen ist. Seipp sagt ausdrücklich, daß die den

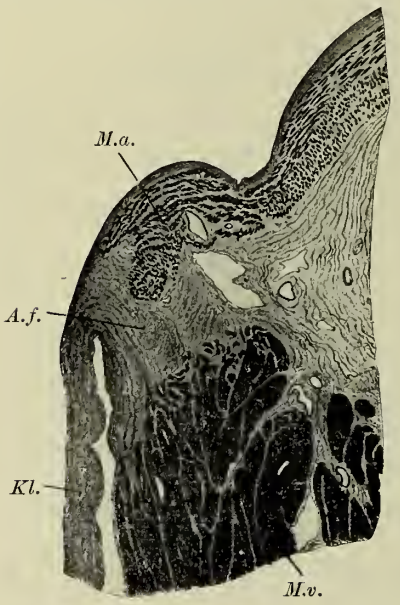

Fig. 59.

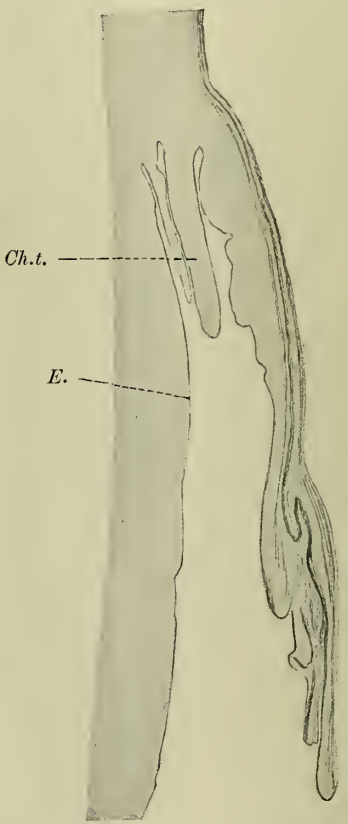

Fig. 60.

Fig. 59. Schnitt durch die Insertionsstelle der Valvula tricuspidalis, Cuspis anterior. Vergr. 20 : 1. Man sieht den an dieser Stelle mächtig entwickelten Anulus fibrosus. *A.f.* Anulus fibrosus. *Kl.* Klappe. *M.a.* Muskulatur des Vorhofs. *M.v.* Muskulatur des Ventrikels.

Fig. 60. Schnitt durch den hinteren Zipfel der Valvula bicuspidalis. Orceinfärbung. Vergr. 10 : 1. Man sieht das Verhalten der Elastica in der Klappe. *Ch.t.* Chorda tendinae. *E.* Endocard.

Klappenringen entstammende Grundlage der Herzklappen, die Klappenplatte, beim Neugeborenen keine elastischen Fasern besitze, wohl aber am Erwachsenen. An der Haftstelle des Klappensegels geht das Bindegewebe in jenes des Anulus fibrosus ohne scharfe Grenze über. Daß die verschiedene Mächtigkeit des Anulus fibrosus an den einzelnen Stellen der Zirkumferenz der Ostia venosa in der Textur der Lamina propria besondere Verschiedenheiten bedingt, läßt sich nicht konsta-

tieren, denn der vielfach angegebene Unterschied in der Dicke der Lamina propria zugunsten der Mitralsegel hängt wohl von der mechanischen Beanspruchung, keinesfalls aber von der Mächtigkeit des Anulus fibrosus ab.

Von den beiden die Lamina fibrosa deckenden Endocardlamellen ist die Vorhofslamelle die bei weitem stärkere, so daß am Längsschnitt durch die Klappe die Lamina fibrosa immer der ventrikulären Oberfläche näher liegt als der atriellen. Die noch später zu beschreibenden Schichten des Endocards zeigen im Bereiche des Klappensegels geringe Abweichungen von der Textur im übrigen Herzen. Das Endothel hat die charakteristische Gestalt des Herzendothels überhaupt, unter ihm liegt eine schmale subendotheliale Schicht von mehr hyalinem Aussehen mit flachen Kernen. An diese schließt sich die Lamina propria des Endocards an, durch die mächtige Entwicklung des elastischen Gewebes charakterisiert. Diese Schicht fällt vor allem an den Präparaten auf, welche auf elastische Elemente gefärbt wurden. Man sieht daselbst ein mächtiges Netzwerk gröberer und feinerer elastischer Fasern. Allerdings ist dieses Lager elastischer Fasern nur an der dem Vorhof zugekehrten Seite gut entwickelt (vgl. Fig. 60). Die subendocardiale Schicht ist als eine etwas lockere Bindegewebsschicht nur in dem dem Anulus fibrosus benachbarten Anteile an der Vorhofsseite des Klappensegels deutlich nachweisbar, gerade in jenem Bereiche, in welchem die Vorhofsmuskeln, den Anulus fibrosus überschreitend, auf das Klappensegel reichen. Weiter gegen den Klappensaum verschwindet dieses Lager von lockerem Bindegewebe, so daß das elastische Gewebe der Lamina propria endocardii dicht an die Lamina fibrosa des Klappensegels grenzt. Gegen den freien Klappensaum verschwindet auch die Abgrenzungsmöglichkeit der Lamina fibrosa gegen die endocardialen Elemente, welche hier, von der atriellen Klappenseite kommend, sich mit jenen verbinden. Vielfach sieht man gerade an dieser Stelle die Mittelschicht zellreicher und sukkulenter — Königer beschreibt sie sogar als myxomatös — während die elastischen Elemente des Endocards sich hier in ein besonders feinfaseriges Netz auflösen. Erwähnt sei noch, daß die Abgrenzung der einzelnen Schichten am Herzen des Neugeborenen und jugendlichen Individuums viel undeutlicher ist als am Erwachsenen.

4. Die Muskulatur der Atrioventrikularklappen.

Wie in dem Kapitel „Entwicklungsgeschichte“ auseinandergesetzt wurde, sind die Atrioventrikularklappen zu einer bestimmten Zeit des Embryonallebens in einem großen Anteile muskulös, so daß es gewiß nicht wundernehmen kann, wenn Teile dieser Muskulatur auch noch späterhin bestehen bleiben. Wir werden noch auseinanderzusetzen haben, in welcher Art sich diese Muskulatur zurückbildet und in welchem Verhältnisse diese Rückbildungserscheinungen zu jenen der Klappengefäße stehen. Schon aus der Entwicklungsgeschichte geht hervor, daß wir an der Klappe zwei Arten von Muskeln unterscheiden müssen, solche, welche als Vorhofsmuskeln oder als Derivate derselben, und solche, welche als Ventrikelmuskeln bezeichnet werden können. Es soll daher schon aus entwicklungsgeschichtlichen Gründen die Klappenmuskulatur auch bei ihrer Beschreibung als Vorhofs- resp. Ventrikelmuskulatur der Klappen geschildert werden.

I. Die Vorhofsmuskulatur der Klappen.

Sowohl das Vorhandensein als auch die physiologische Funktion dieser Muskulatur waren Gegenstand wissenschaftlicher Polemik. Die Vorhofsmuskeln wurden zuerst von Reid beim Rind und beim Pferd, kurze Zeit darauf von Kürschner auch beim Menschen beschrieben. Savory bestätigte die Befunde Kürschners und hielt diese Muskeln für Vorhofsmuskeln, die in ihrem Ursprung auf die Klappen hinuntergerückt sind. Joseph entdeckte diese Muskulatur neuerdings. Erst Gussenbauer gab eine genaue Beschreibung der Vorhofsmuskulatur der Klappen. Nach seiner Meinung handelt es sich um eine konstant vorkommende Muskulatur, welche in Quer- und Längsfasern geordnet ist. Ihre Insertionsstelle entspreche den Ansatzpunkten der Chordae tendineae zweiter Ordnung an der Ventrikelfläche der Klappensegel. In der Folge wurde die Existenz der Klappenmuskulatur und ihr konstantes Vorkommen im allgemeinen bestätigt, doch finden sich Divergenzen in den Angaben der Autoren insofern, als einzelne Autoren die Vorhofsmuskulatur der Klappensegel bei Kindern konstanter und in größerer Ausdehnung beschreiben (Langer, Darier, Manzone, Odinzow), während beispielsweise Gussenbauer und Albrecht sie beim Kind schwächer ausgebildet finden als beim Erwachsenen. Albrecht beruft sich hierbei auf eine Angabe von Bernays, nach welchem das Wachstum der Klappensegel in den späteren Stadien des Fetallebens dadurch zustande komme, daß die Klappensegel an ihrem Ansatz in das Kammerlumen hineingezogen werden, wobei auch die daselbst mit ihr verschmolzene innerste Schicht der Vorhofsmuskeln mitgezogen werde. Auch das Vorkommen und die Ausdehnung der Muskulatur an den einzelnen Klappensegeln wird von den Autoren nicht gleichmäßig beschrieben. Einig sind alle Autoren bezüglich des Vorkommens der Muskulatur am Aortensegel. Während aber Gussenbauer nach der Mächtigkeit der Muskelentwicklung die Klappensegeln folgendermaßen ordnet: Aortenzipfel, vorderer Zipfel der Tricuspidalis, septaler Zipfel der Tricuspidalis, hinterer Zipfel der Mitralis, hinterer Zipfel der Tricuspidalis, findet Albrecht, daß die Klappensegeln, nach demselben Prinzip geordnet, folgendermaßen einzureihen seien: Aortenzipfel, vorderer Zipfel der Tricuspidalis, hinterer Zipfel der Mitralis, septaler Zipfel der Tricuspidalis. Langer erklärte, daß die mächtigste Entwicklung der Muskulatur sich am Aortensegel, die schwächste an dem hinteren Mitralsegel findet.

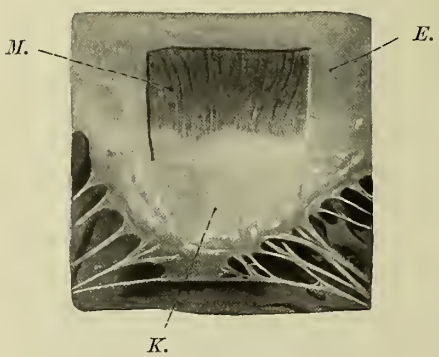

Fig. 61. Vorhofsmuskulatur des Aortenzipfels der Valvula bicuspidalis. Das Endocard an der Vorhofsfläche wurde abpräpariert. Man sieht die vom Vorhof herunterziehenden dünnen Muskelbündel im oberen Drittel der Klappe. *E.* Endocard des Vorhofs. *M.* Muskulatur der Klappe. *K.* Klappensegel.

Schon die Divergenz in den Angaben bezüglich des Vorkommens in den einzelnen Klappen, weiters die verschiedenen Angaben der

Autoren bezüglich der Konstanz der Befunde läßt den Schluß gerechtfertigt erscheinen, daß die Klappenmuskulatur eine rudimentäre Bildung darstellt, eine Annahme, welche sowohl in der Ontogenese als auch in der Phylogenese der Klappen selbst ihre Stütze findet. Diese Rudimentbildung macht es eben begreiflich, daß in der Ausbildung und in dem Vorkommen dieser Muskulatur sich so weitgehende Variationen finden. Bezüglich des Areals, welches von der Muskulatur an den einzelnen Segeln besetzt wird, ist wohl als Regel anzunehmen, daß die Muskeln niemals das an die Basis anschließende Drittel der Segelfläche überschreiten, dabei sieht man, daß es sich nicht um einen einheitlichen Muskelbelag handelt, sondern um mehr oder weniger voneinander isolierte Muskelzüge, welche in der Längsachse des Klappensegels verlaufen (vgl. Fig. 61 und 62). Sie kommen aus der Vorhofsmuskulatur und enden spitz zulaufend, so daß die Summation ihrer Enden eine Zickzacklinie ergibt. An einzelnen Stellen sieht man nur einige zackenartige Ausläufer der Vorhofsmuskulatur auf die Klappe hinunterreichen, schließlich findet man auch isolierte Muskelinseln, welche jeden Zusammenhang mit der Vorhofsmuskulatur verloren haben.

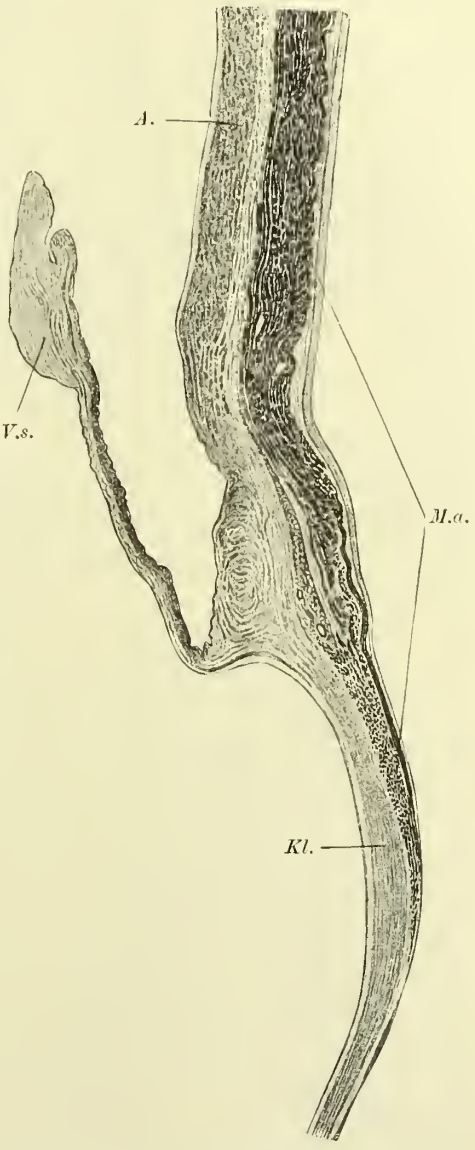

Fig. 62. Längsschnitt durch den Aortenzipfel der Valvula mitralis. Vergr. 10:1. Man sieht die in den Aortenzipfel weit hinunterreichende Vorhofsmuskulatur. Der Nodulus Arantii der Aortenklappe ist getroffen. *A.* Aortenwand. *Kl.* Klappe. *M.a.* Muskulatur des linken Vorhofs, die weit auf die freie Klappenfläche zu verfolgen ist. *V.s.* Valvula semilunaris (Nodulus Arantii).

Albrecht bringt die beschriebenen zackenförmigen Ausläufer der Vorhofsmuskulatur in Verbindung mit den Chordae tendineae, welche seiner Meinung nach mittels eines Schenkels, mit den die Lamina fibrosa durchbrechenden Muskelbündeln in Zusammenhang treten. Ich selbst habe einen solchen Zusammenhang der Vorhofsmuskulatur mit

den Chordae tendineae in der beschriebenen unmittelbaren Art nie gesehen, obwohl dieser Zusammenhang gewiß nur als eine Persistenz des embryonalen Zusammenhanges zwischen Vorhofs- und Ventrikelmuskulatur zu bezeichnen wäre, da ja die Chordae tendineae aus der Ventrikeltrabecularis hervorgehen.

Meinen Erfahrungen nach ist die Angabe jener Autoren, welche eine stärkere Ausbildung der Muskulatur am Kind finden, richtig. Bernays und nach ihm Albrecht erklären die bessere Ausbildung der Klappenmuskulatur am Erwachsenen durch den schon angeführten Wachstumsvorgang des Klappensegels an dessen Basis. Diese Erklärung ist aber schon deshalb nicht richtig, weil selbst bei der Annahme derselben die Klappenmuskulatur gerade in jener Zeit am besten entwickelt sein müßte, in welcher die Klappe am meisten wächst. Da nun die Klappe von der Geburt bis zur Pubertät beiläufig um das Achtfache ihres Flächeninhaltes wächst, müßten nach den Angaben der beiden zitierten Autoren die Klappen jugendlicher Individuen relativ muskelreicher sein als die älterer. Hierzu kommt noch das schon beschriebene insuläre Vorkommen der Muskulatur und schließlich die vielfach erwähnten Rückbildungserscheinungen der Muskulatur an den Klappen erwachsener Personen. Da diese Rückbildungserscheinungen mit der Rückbildung der Gefäße in engem Zusammenhang stehen, sollen sie bei der Beschreibung der Gefäße angeführt werden. An einzelnen Stellen sieht man die zirkuläre Vorhofsmuskulatur auf den Anfangsteil der Klappen in flachen Schlingen herabreichen. Ob diese mit den von Gussenbauer beschriebenen transversalen Zügen der Muskulatur identisch sind, ist schwer zu sagen. Wirklich transversal im Bereiche der Klappen verlaufende Muskelfasern konnte ich nicht nachweisen.

II. Die Ventrikelmuskulatur der Klappen.

Schon gelegentlich der Beschreibung der Chordae tendineae wurde darauf aufmerksam gemacht, daß unter den Chordae tendineae dritter Ordnung, welche den die Klappe ventrikelwärts umgreifenden Sulcus traversieren, sich auch einige Muskelzüge finden, welche an der Klappenunterfläche von deren Basis gegen den freien Rand ein Stück weit verlaufen. Auf diese Muskeln machen zuerst Bernays und Zuckerkandl aufmerksam. Zuckerkandl selbst beschreibt alle möglichen Variationen des Zusammenhanges und der Ausbreitung dieser Muskeln. Langer bestätigte diese Befunde von Bernays und Zuckerkandl, Henle erwähnt diese Muskelzüge schon ebenfalls gelegentlich der Beschreibung der Chordae tendineae dritter Ordnung in seinem Sinne. In einem Fünftel aller Fälle nach den Angaben Zuckerkandls finden sich diese Muskeln am vorderen Segel der Valvula tricuspidalis. Die Muskeln biegen aus der Kammermuskulatur ab und erreichen die ventrikuläre Klappenfläche. Einzelne dieser Muskelbündel liegen fast im Niveau der Furche, andere überbrücken dieselbe im freien Zuge. Manchmal findet man solche Muskelbündel, welche sich, mehr oder weniger sehnig umgewandelt, bis an die Ansatzstelle der Chordae tendineae zweiter Ordnung verfolgen lassen. Auch diese Muskeln repräsentieren Reste des ursprünglichen weitgehenden Zusammenhanges zwischen trabekulärer Muskulatur und Klappe (vgl. Fig. 63 und 64).

Reste dieses Zusammenhanges zwischen Trabecularis des Ventrikels und der Klappen finden sich auch in den anderen Chordae tendineae,

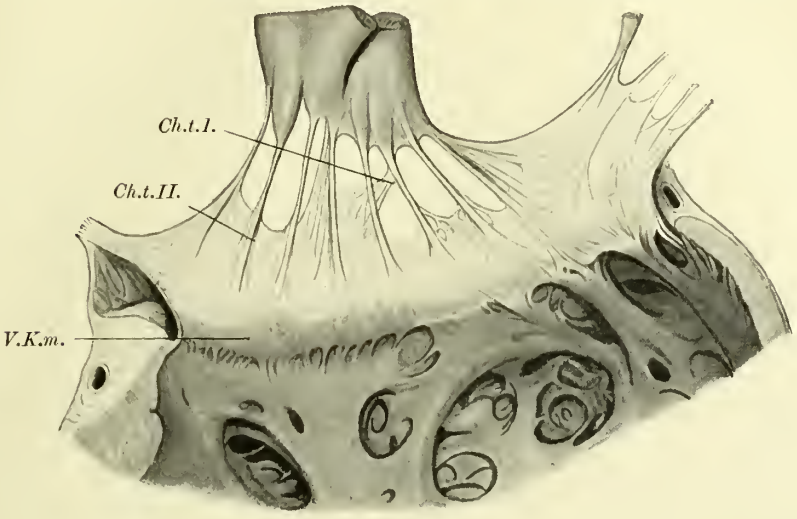

Fig. 63. Lateraler Zipfel der Tricuspidalis von der ventrikulären Seite gesehen. Die Klappe wurde vorhofwärts umgeschlagen, so daß man die von der Ventrikelmuskulatur in die Klappe ziehenden Muskelbündel sieht. Nat. Gr. *Ch.t.I.* Chordae tendineae I. Ordnung. *Ch.t.II.* Chordae tendineae II. Ordnung. *V.K.m.* Ventrikuläre Klappenmuskulatur.

insofern als manchmal die Sehnenfäden noch Muskelelemente beherbergen. Im allgemeinen aber sind diese muskulären Zusammenhänge selten, da sie, sehnig geworden, die Chordae tendineae darstellen. Die Chordae tendineae selbst bestehen aus fibrösem Bindegewebe, welches von einer ganz dünnen Endocardschicht bekleidet ist. Ein besonderer Schichtenbau fehlt diesem endocardialen Ueberzug vollständig.

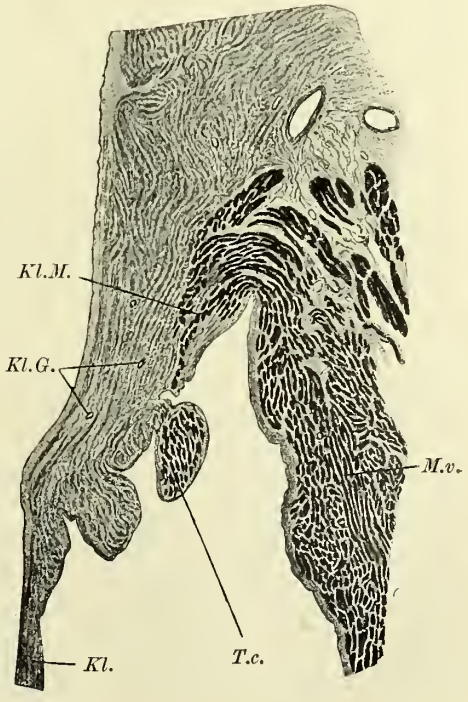

Fig. 64. Schnitt durch die Insertionsstelle der Valvula tricuspidalis. Cuspis posterior. Vergr. 20 : 1. Man sieht die in die Klappe umbiegende ventrikuläre Muskulatur, sowie die Querschnitte kleiner Gefäße. *Kl.* Klappe. *Kl.G.* Klappengefäße am Querschnitt. *Kl.M.* Kammermuskulatur, welche in die Klappe umbiegt. *M.v.* Ventrikelmuskulatur. *T.c.* Trabecula carnea bis an die Klappe reichend.

5. Die Gefäße der Atrioventrikularklappen.

Der erste, welcher die Behauptung aufstellte, daß sowohl die Semilunarklappen als auch die Atrioventrikularklappen gefäßhaltig seien, war Luschka. Die Gefäße für die Semilunarklappen sollen aus den Vasa vasorum und aus den Gefäßen des Endocards stammen, von welch letzterem er angibt, daß es überhaupt gefäßhaltig sei. Die Atrioventrikularklappen sollen ihre Gefäße teils vom Anwachsungsrand her, teils aus den Papillarmuskeln durch die Chordae tendineae erhalten. Diesen Angaben wurde von den verschiedensten Seiten widersprochen, und zwar hauptsächlich was die Vaskularisation der Semilunarklappen anlangt. Vor allem die pathologischen Anatomen, wie Rokitansky und Virchow, Joseph und Cadiat, sprachen sich entschieden auch gegen die Vaskularisation der Atrioventrikularklappen aus, während Gerlach, Förster, Kölliker, Rosenstein den Angaben Luschkas beistimmten. Sappey, Frey, Henle und Coen sind der Ansicht, daß die Atrioventrikularklappen wohl mit Gefäßen versorgt wären, die Semilunarklappen jedoch gefäßlos seien.

Der erste, welcher das Vorkommen von Gefäßen in den Atrioventrikularklappen mit dem Vorhandensein von Muskelfasern in Zusammenhang brachte, war Ludwig Langer, welcher die ganze Frage an einem großen Material durch Injektionsversuche zur Entscheidung brachte. Darier zeigte ebenfalls, daß die bindegewebigen Anteile der Atrioventrikularklappen Blutgefäße nicht besitzen. Nur die Anteile der Atrioventrikularklappen, in welchen sich Muskelbündel befinden, sind gefäßhaltig. Da beim Neugeborenen die Atrioventrikularklappen häufiger und mehr Muskulatur enthalten als beim Erwachsenen, so findet man auch bei ersteren die Klappengefäße reichlicher. Die Resultate von Langer und Darier wurden später durch die Untersuchungen von Odinzow bestätigt.

Es kann heute bezüglich der Atrioventrikularklappen folgendes als feststehend gelten. Entsprechend ihrem Entwicklungsgange enthalten am Embryo sämtliche Atrioventrikularklappen (vgl. Kapitel „Entwicklungsgeschichte“) Muskelfasern und dem entsprechend auch Gefäße. Da, wie bekannt, diese Muskulatur zunächst im Zusammenhange mit der Vorhofsmuskulatur steht, so sieht man am fetalen und am kindlichen Herzen die für die Vorhofsmuskulatur bestimmten Gefäßstämme in den Klappen, soweit diese Muskulatur selbst reicht, nach abwärts ziehen. Am fetalen Herzen gelangen auch aus den Papillarmuskeln durch jenen Anteil, aus welchem später die Chordae tendineae werden, Gefäße in die Klappen. Mit der Umwandlung dieser muskulären Anteile in Chordae tendineae müssen auch diese Gefäße schwinden. Tatsächlich sind die Chordae auch schon beim Fetus gefäßlos. Wie sehr die Existenz der Klappengefäße an die der Klappenmuskulatur gebunden ist, sieht man am besten daraus, daß in jenen Fällen, in welchen Ventrikelmuskulatur auf die Klappenunterfläche umbiegt, auch Gefäße nachweisbar sind, welche mit diesen Muskelfasern zur Klappe gelangen (vgl. Fig. 64). Nach dem bisher Angeführten ist man wohl berechtigt, die Klappengefäße als Klappenmuskelgefäße zu bezeichnen, und dementsprechend werden die Klappengefäße am häufigsten an jenen Klappen vorkommen, an denen Klappenmuskeln vorhanden sind. Daher wird es nicht wundernehmen,

daß, wie in dem Kapitel „Klappenmuskel“ schon auseinandergesetzt, der fast immer Muskulatur enthaltende Aortenzipfel der Mitralis auch immer Gefäße enthält.

Untersucht man das Verhalten dieser Gefäße zur Muskulatur, so sieht man, daß die Gefäße genau mit dem Verbreitungsbezirk der Klappenmuskulatur zusammenfallen. Wo die normale Klappe rein membranös ist, ist sie gefäßlos. So beschränkt sich das gefäßhaltige Klappengebiet hauptsächlich auf die dem Klappenansatz zunächstliegende Zone, in welcher neuestens auch Nussbaum Gefäßnetze nachweisen konnte. Nach seiner Aussage reichen diese Gefäße ca. 3 mm weit von der Basis in das Klappengewebe hinein. Um das gegenseitige Verhältnis von Muskulatur und Gefäßen kümmert sich aber Nussbaum auffallenderweise gar nicht. Die von ihm beschriebenen und abgebildeten Gefäße biegen schlingenförmig um und sind nicht weiter in die Klappe verfolgbar. Wie sehr aber die Klappenmuskeln das Vorhandensein der Klappengefäße bedingen, ersieht man aus folgendem Beispiel. Es kommt, wie schon erwähnt, vor, daß ein inselförmiges Stück der Klappenmuskulatur bestehen bleibt, während ringsum die Klappe membranös geworden ist. Die Injektion solcher Klappen zeigt nun, daß feinste Gefäße zu dieser Muskelinsel gelangen und sich daselbst verzweigen. Mit dem Zugrundegehen der Muskulatur verschwinden auch die Klappenmuskelgefäße, und zwar geht die Rückbildung der Muskeln jener der Gefäße voraus, wie dies Odinzow beschrieb. Die Gefäße obliterieren allmählich, lösen sich durch Kontinuitätstrennung in kleine, bluthaltige Hohlräume auf und verschwinden schließlich vollständig. Bemerkt sei noch, daß an verschiedenen Tieren, vor allem am Schwein und am Rind, auch unter physiologischen Umständen Gefäße an den Klappen vorkommen. Einer der vielen Fälle beim Menschen, welche Langer untersuchte, hatte wohl Gefäße im Bereiche der Atrioventrikularklappen, doch sagt Langer selbst, daß er in diesem Falle Residuen entzündlicher Veränderungen an den Klappen nachweisen konnte. Gefäße, welche von den Papillarmuskeln her auf dem Wege der Chordae tendineae zur Klappe gelangen sollten, wie dies Luschka, Henle und Krause beschrieben haben, sind niemals auffindbar, vielmehr biegen die in den Papillarmuskeln vorhandenen Gefäße am Uebergang des Muskels in die Chordae tendineae schlingenförmig ab, ein Verhalten, auf welches in der letzten Zeit auch Nussbaum aufmerksam gemacht hat (vgl. Fig. 56).

6. Die Noduli Albini.

Die erste Erwähnung der kleinen knötchenförmigen Verdickungen von hyalinem Aussehen, welche sich nahe dem freien Rande der Atrioventrikularklappen an ihrer Vorhofsfläche finden, geschieht bei Cruveilhier, welcher sagt: „Au bord libre de la valvule qui présente quelquefois de petits nodules viennent se fixer une foule de cordages tendineux.“ Später hat Albini diese Knötchen des genaueren beschrieben. Er gibt an, daß sie sich als hirsekorngroße Noduli am freien Klappenrande finden. Jeder Nodulus besteht aus einer Kapsel, welche aus einem dichten Netz von Bindegewebsfasern, herrührend von den Ausbreitungen der benachbarten Chordae, gebildet wird. Der Inhalt besteht aus sukkulentem Bindegewebe. Er vergleicht diese Ver-

dickungen mit den Noduli Arantii und wählt deshalb auch den Namen Noduli (vgl. Fig. 65). — Henle hält die Bildungen für den Ausdruck pathologischer Prozesse, während Bernays die Befunde Albinis bestätigt, wenn er die Knoten auch nicht so zahlreich findet, wie Albini. Er erklärt sie als Reste des fetalen Klappenwulstes. Sie sind beim Neugeborenen in stärkerer Ausbildung und größerer Anzahl, beim Erwachsenen in geringerer Zahl und rudimentär vorhanden. Wegen ihrer Aehnlichkeit mit pathologischen Veränderungen des Klappenrandes haben die Noduli Albini eine besondere Bedeutung erlangt.

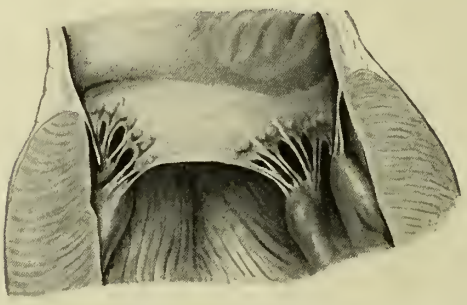

Fig. 65. Linker Ventrikel eines Neugeborenen in halb kontrahiertem Zustand. Man sieht die Vorhofsfläche des Aortenzipfels der Bicuspidalis mit vielen Noduli Albini. Nat. Gr.

7. Klappenhämatome.

Anhangsweise sollen hier die Klappenhämatome oder die Blutknötchen an den Herzklappen der Neugeborenen kurze Erwähnung finden, da dieselben zu den gewöhnlichen Befunden gehören. So fand sie beispielsweise Parrot unter 120 Kinderherzen 103mal. Die Klappenhämatome stellen mohn- bis hirsekorngroße, knapp oberhalb des Klappensaumes, hauptsächlich an der ventrikulären Klappenfläche sitzende Knötchen dar, die eine rote bis schwarzrote Farbe besitzen. Sie wurden zuerst von Elsässer, später von Luschka beschrieben. Sie finden sich nach den übereinstimmenden Angaben fast aller Autoren nur im ersten Kindesalter, am häufigsten beim Neugeborenen. Nach dem zweiten Lebensjahre sind sie im allgemeinen verschwunden.

Bezüglich ihrer Entwicklung existieren zwei Theorien. Nach der Meinung der einen Autoren, Berti, Königer, Fahr, Hannes, sind die Klappenhämatome Gefäßektasien, hervorgegangen aus den Klappengefäßen durch Verödung der diese ektatischen Räume mit den eigentlichen Gefäßstämmen verbindenden Gefäßchen. Nach Parrot entstehen sie durch die Ruptur von Klappengefäßen; nach der Meinung der anderen Autoren, Haushalter und Thiry, Meinhardt und Wegelin, handelt es sich um Buchten des Endocards, wie sie an den ventrikulären Flächen der Klappen vorkommen. In diese Buchten wird nach der Meinung der Autoren aus verschiedenen Gründen Blut hineingepreßt, wodurch diese Räume erweitert werden. Später verödet der enge Zusammenhang dieser Buchten mit der Oberfläche, so daß die Klappenhämatome allseits abgeschlossen erscheinen. Bezüglich der Auskleidung der Hohlräume wird von den Autoren ziemlich einheitlich angegeben, daß die Wand allseitig mit Endothel ausgekleidet sei. Dieses stammt nach der Meinung der einen Autoren von den Klappengefäßen, nach der Meinung der anderen handelt es sich um abgeschnürtes Endocardendothel. In seltenen Fällen sollen sich die Klappenhämatome auch an den Semilunarklappen vorfinden.

II. Der arterielle Klappenapparat.

1. Die Arterienwurzeln.

So einfach und leicht die Abgrenzung der vom Herzen peripherwärts führenden Arterien im funktionellen Sinne ist, so schwierig und in manchen Beziehungen auch strittig ist die Abgrenzung der Arteria pulmonalis und Aorta gegen die betreffenden Ventrikel im deskriptiv-anatomischen Sinne. Funktionell ist die Abgrenzung gegeben durch die an den Ostia arteriosa sitzenden Semilunarklappen. All das vom Ausströmungsrohr, was peripher von diesen Klappen gelegen ist, ist funktionell Aorta resp. Pulmonalis, was proximal davon liegt, ist Ventrikel. Die anatomischen Schwierigkeiten ergeben sich schon daraus, daß die morphologische Grenze mit der funktionellen nicht übereinstimmt, eine Schwierigkeit, welche noch vermehrt wird durch die gewiß gerechtfertigte Rücksichtnahme auf die entwicklungsgeschichtlichen Daten. So sehen wir auch, daß die Beschreibung der Ostia arteriosa nicht jene Einheitlichkeit in der Literatur aufweist wie die Schilderungen der Ostia venosa. Die Identifikation der funktionellen mit der anatomischen Grenze, wie sie vielfach versucht wurde, wäre wohl ein einfaches, aber auf die Morphologie gewiß nicht Rücksicht nehmendes Auskunftsmittel.

Schon Henle hat die Schwierigkeit der Beschreibung der hier in Betracht kommenden Herzanteile eingesehen und spricht deshalb nicht, wie viele seiner Vorgänger, von Arterienringen, sondern von einer Arterienwurzel, die er ausführlich beschreibt. Um die ganze Frage dem Verständnis leichter zugänglich zu machen, wollen wir zunächst die Ansichten jener Autoren hier wiedergeben, für welche funktionelle und anatomische Grenzen der Arterienrohre ineinander fallen. Wenn auch schon ältere Autoren, Lower, Sénac, ihre Aufmerksamkeit der arteriellen Klappenregion zugewendet haben, so verdanken wir dennoch die erste ausführliche Beschreibung der hier in Betracht kommenden Verhältnisse Luschka, dessen Angaben so präzis und ausführlich waren, daß man dieselben lange Zeit, ja vielfach bis zum heutigen Tage übernommen hat, ohne die Nötigung einer neuerlichen Bearbeitung des Gegenstandes zu empfinden.

Nach Luschka repräsentieren die arteriellen Faserringe einen knorpelartig festen rundlichen Reifen, welcher drei gleich große, nach aufwärts konkave Bögen bildet, die mit ihren Enden festonähnlich, unter spitzem Winkel ineinander übergehen. Sie stellen die wallartigen Verdickungen des angewachsenen Randes der Semilunarklappen dar. Am Anulus arteriosus dexter grenzt die Konvexität sämtlicher Bögen unmittelbar an die Muskelsubstanz. Nur die zu spitzen Winkeln zusammenfließenden Enden derselben sind davon frei. An dem viel stärkeren Anulus arteriosus sinister breitet sich die fibrocartilaginöse Substanz der Bögen an zwei Stellen viel weiter nach abwärts aus. Das vom linken hinteren Bogen ausstrahlende Gewebe verliert sich nämlich im Aortenzipfel, das vom rechten hinteren in der Pars membranacea septi. Dieser Beschreibung haben sich, wie schon erwähnt, eine Reihe von Autoren, so auch Poirier, angeschlossen.

Den Ausdruck „arterielle Faserringe“ vermeidet Henle vollständig. Wie er selbst sagt, teils wegen der falschen Vorstellung, die er erweckt, teils wegen der verschiedenen Deutungen, die er erhalten hat.

Er verwendet den Namen „Arterienwurzel“. Nach seiner Meinung tritt das Bindegewebe an der äußeren und inneren Oberfläche der Ventrikelmuskulatur an den arteriellen Mündungen zusammen und bildet die Wurzel der Arterie, ein Rohr, welches nach kurzem Verlauf in die eigentliche Arterie übergeht, sich aber von dieser durch die geringere Mächtigkeit und durch die Textur unterscheidet. Das Verhältnis der arteriellen Wurzel zum Bindegewebe der Ventrikelwand wechselt nach der Richtung der Muskelfasern an der Ventrikelgrenze. HENLE ist der Meinung, daß an einigen Stellen das verdickte Endocard allein die Wurzel der Arterien bildet. Die den Zwischenräumen der Klappen entsprechenden Dreiecke, welche, an ihren beiden konkaven Seiten von den Klappen begrenzt, proximalwärts die Grenze der Arterienwand

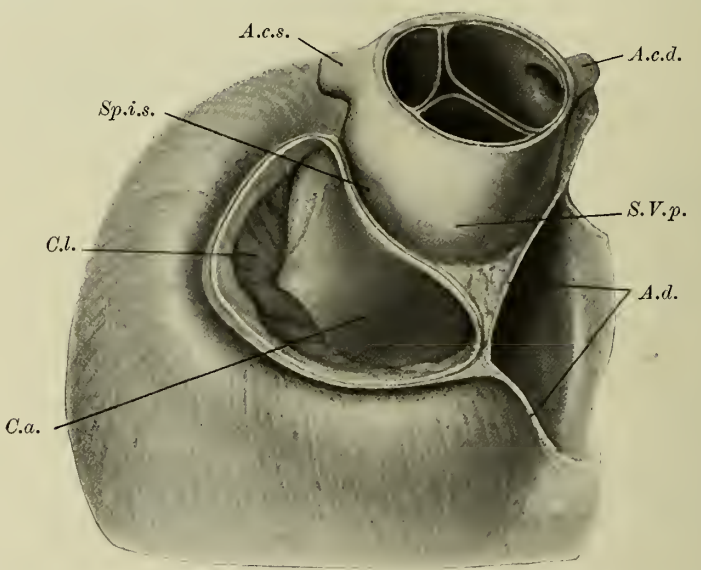

Fig. 66. Zur Darstellung gelangten das Ostium venosum und arteriosum des linken Ventrikels. Der linke Vorhof ist entfernt, so daß man die durch Injektion gestellte Bicuspidalklappe und das Spatium intervalvulare sinistrum sieht. Nat. Gr. *A.c.d.* Arteria caronaria dextra. *A.c.s.* Arteria coronaria sinistra. *A.d.* Rechter Vorhof, kurz abgeschnitten. *C.a.* Aortenzipfel der Bicuspidalis. *C.l.* Lateraler Zipfel. *S.V.p.* Sinus Valsalvae posterior. *Sp.i.s.* Spatium intervalvulare sinistrum.

gegen den Ventrikel zur Basis haben, bezeichnet HENLE als Spatia intervalvularia und hebt an ihnen hervor, daß sie Regionen des Gefäßrohres darstellen, welche außerhalb der Semilunarklappen liegen. Er sagt dann ausdrücklich, daß die Grenze zwischen Ventrikel und Gefäßrohr dem Anheftungsrande der Klappen nicht entspricht. Während nämlich der Anheftungsrand der Klappen einen dreifachen, mit der Konkavität nach aufwärts gerichteten Bogen darstellt, gleicht der Rand der muskulösen Ventrikelwände einer wellenförmigen Linie, deren leichte Einbiegungen gewöhnlich mit den tiefsten Punkten der Bögen des Anheftungsrandes zusammenfallen. Die Muskulatur reicht also an den Spatia intervalvularia etwas höher hinauf als an den Sinus. An einzelnen Stellen reicht allerdings die Muskulatur über den Ansatzrand der Klappen peripher.

Schon die Gegenüberstellung der beiden eben zitierten Ansichten über die anatomische Abgrenzung von Arterien und Ventrikel zeigt die Schwierigkeit in der Behandlung der ganzen Frage. Nimmt man, wie dies ja auch Henle eigentlich tut, als Grenze des Ventrikels die Muskelgrenze an, dann zeigt sich, erstens daß ein Teil des funktionellen Arterienrohres nach dieser Grenzangabe noch dem Herzen angehört, nämlich an jenen Stellen, an welchen die Muskulatur bis über den Klappenansatz an der Wand des Sinus Valsalvae hinaufreicht, wie wir dies beispielsweise an der Arteria pulmonalis sehen; zweitens daß funktionell dem Herzen noch zugehörige Anteile des Ausströmungsrohres anatomisch der Arterie angehören (vgl. Fig. 66). Das wären z. B. die Spatia intervalvularia, welche muskelfrei sind, aber unterhalb der Klappeninsertion liegen. Die Schwierigkeit der Abgrenzung wird aber noch vermehrt durch die Berücksichtigung der Entwicklungsgeschichte und der Textur des Arterienanfanges. Was zunächst die Entwicklungsgeschichte anlangt, so muß vor allem bemerkt werden, daß die Klappen selbst, hervorgegangen aus den distalen Bulbuswülsten, morphologisch als Herzanteile zu bezeichnen sind und daß demnach eine Grenze gegen das Herz hin, zum mindesten im anatomischen Sinne, durch sie nicht gegeben werden kann. Der durch die Einbeziehung des distalen Bulbusanteiles in die Gefäßwand hervorgerufene Schwund der Bulbusmuskulatur erstreckt sich nicht auf sämtliche Anteile der Gefäßperipherien gleichmäßig und ist jedenfalls bei der Aufteilung des Arterienrohres in Aorta und Pulmonalis rechts und links vollkommen verschieden. Daraus erklärt sich die verschiedene Einstellung der Klappenansatzlinie zur Muskulatur.

Die zweite, schon vorher erwähnte Komplikation ist in der Textur des arteriellen Rohres selber begründet. Wenn die wohlcharakterisierte Arterienwand überall bis an den Anheftungsrand der Semilunarklappen reichen würde, dann wäre wenigstens in der Textur der Gefäße ein unterstützendes Moment für die Ansicht gegeben, daß anatomische und funktionelle Grenze ineinander fallen. Die histologische Untersuchung der lateralen Wand der Sinus Valsalvae ergibt aber, daß die Arterienwand, insoweit sie durch die bekannten Einlagerungen von elastischem Gewebe und glatter Muskulatur gekennzeichnet ist, nicht bis an diese Klappen heranreicht, sondern bereits höher oben endigt, so daß der Valsalvasche Raum von dem Ende der typischen Arterienwand bis zur Klappeninsertion selbst von einem Substrat begrenzt wird, dem alle Charakteristika der Arterienwand fehlen. Nimmt man demnach die Textur der Arterienwand als anatomische Grenze, so fällt auch diese wieder nicht mit der funktionellen zusammen. Der Abschnitt zwischen dem Ende der typischen Arterienwand und dem Insertionsrand der Klappen wird von Bindegewebe erfüllt, dessen genauere Beschreibung noch nachgetragen werden soll. Schon Henle hat darauf aufmerksam gemacht, daß die Umsatzlinie der Arterienwand in diese Bindegewebszone oberhalb des Ansatzrandes der Klappen liegt und daß die so entstehende schmale Zone distalwärts durch eine Linie begrenzt wird, die ebenfalls aus drei nach aufwärts konkaven Bogen besteht. Diese Bogen aber sind flacher, die zwischen ihnen eingeschlossenen Winkel haben aber beiläufig denselben Scheitelpunkt, welchen die Spatia intervalvularia besitzen. Aber auch dieses Verhältnis ist nicht für alle Sinus Valsalvae ein uniformes, denn an der hinteren Zirkumferenz der Aorta, also im Bereiche des

Sinus Valsalvae posterior und auch noch an der hinteren Hälfte des Sinus sinister, reicht die typische Aortenwand bis fast an die Ansatzlinie der Klappen, ein Verhalten, auf das TORRIGIANI aufmerksam gemacht hat. Dasselbe Gefüge, wie die eben beschriebene Bindegewebszone, zeigen auch die Spatia intervalvularia.

Faßt man das bisher über die Arterienfaserringe oder die Arterienwurzel Gesagte zusammen, so ergibt sich folgendes: An den arteriellen Ostien befindet sich jederseits eine kurze, röhrenförmige, aus fibrösem Bindegewebe bestehende Zone, deren proximaler und distaler Rand unregelmäßig gestaltet sind. Der proximale Rand wird dargestellt durch den Rand der Muskulatur, der distale durch die Uebergangslinie der typischen Arterienwand in das fibröse Bindegewebe der Arterienwurzel. Das ganze Stück des Ausflußrohres repräsentiert entwicklungsgeschichtlich ein Derivat des Bulbus cordis, ebenso wie die in ihm befindlichen Klappen. Da die Klappen selbst aus den proximalen Enden der distalen Bulbuswülste hervorgehen, so ist das, was kranial von den Klappenansatzlinien gelegen ist, bis zur Umsatzlinie in die typische Gefäßwand Derivat der distalen Bulbuswand. Die Unregelmäßigkeiten in der distalen Begrenzung erklären sich daraus, daß dieser Anteil des distalen Bulbus verschieden weit proximalwärts durch das typische Arterienrohr substituiert wurde. Das proximal von den Klappen gelegene Stück der Arterienwurzel ist der letzte Rest der proximalen oder ventrikulären Bulbushälfte. Bei der Einbeziehung des Bulbus in das Herz ist der distale Anteil der Bulbusmuskulatur verloren gegangen, so daß sich der mit Muskulatur bedeckte Bulbusanteil unregelmäßig gegen den muskelfreien abgrenzt. So sehen wir Anteile der proximalen Bulbushälfte muskelfrei in den Spatia intervalvularia; an anderen Stellen dagegen reicht die Muskulatur bis auf die Derivate des distalen Bulbusanteiles, wie beispielsweise im Sinus anterior der Arteria pulmonalis (vgl. Fig. 71) oder im Sinus sinister der Aorta. Die Zugehörigkeit der Klappen zur Arterienwurzel und damit eigentlich zum Herzen dokumentiert sich auch am Erwachsenen noch in der gleichen Textur beider Anteile.

2. Die Semilunarklappen.

Die Valvulae semilunares stellen beiläufig halbkreisförmige Membranen dar, welche, an ihrer Haftlinie etwas verdickt, in das Gewebe der Nachbarschaft übergehen. Der freie Rand ist im ganzen schwach konkav und kehrt die Konkavität nach aufwärts. Diese Membranen bilden mit den ihnen entsprechenden ausgebuchteten Anteilen der Arterienwand taschenförmige Vertiefungen, die sich distal öffnen. Diese Klappen wurden deshalb auch als Taschenklappen bezeichnet. Sie sind an jugendlichen Individuen durchscheinend und werden mit fortschreitendem Alter opak.

Der freie Rand ist in der Mitte ein wenig erhoben und knötchenförmig verdickt. Zwischen dem obersten Punkt der Ansatzlinie einer Semilunarklappe und der eben beschriebenen knötchenförmigen Verdickung ist die Klappe in einem halbmondförmigen randständigen Bezirk besonders dünn, man nennt diesen verdünnten Saum Lunula valvulae semilunaris (vgl. Fig. 67). Die Semilunarklappen der Aorta sind im allgemeinen dicker, haben ein mehr sehniges Aussehen. Die knötchenförmige Verdickung am freien Rand, der Nodulus

Arantii, ist stärker prominent und größer als an den Klappen der Arteria pulmonalis, wo er auch vielfach als Nodulus Morgagni bezeichnet wird. Im Bereiche der Lunula findet man nicht selten kleine Oeffnungen, ohne daß der Klappenmechanismus durch sie gestört würde. Bei genauerer Besichtigung zeigen die Semilunarklappen,

Fig. 67. Semilunarklappen der Aorta. Die Aorta wurde der Länge nach geschlitzt und ausgebreitet. Man sieht die Mündungen der beiden Coronararterien, die Noduli Arantii und die Lunulae.

besonders in gespanntem Zustande, eine äußerst zierliche Zeichnung von parallel mit dem freien Rande verlaufenden konzentrischen Kreisbogen. Sie entsprechen örtlichen Verdickungen des Gewebes. Luchsinger, der dieses Verhalten zuerst beschrieben hat, erblickt darin einen Ausdruck der mechanischen Beanspruchung der Klappen. Kleine Exkreszenzen an der Innenfläche der Aortenklappen, in Form und Größe variabel, wurden schon von Luschka und Lambl beschrieben.

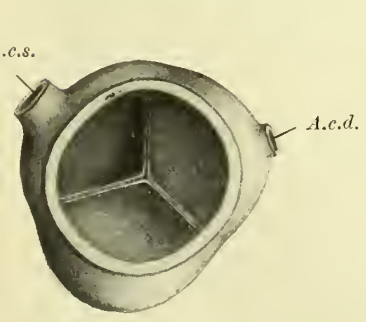

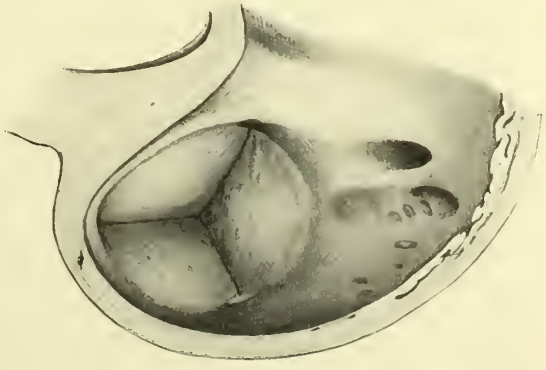

Fig. 68. Fig. 69.

Fig. 68. Die gestellten Semilunarklappen der Aorta, sowie die Sinus Valsalvae von oben gesehen. Nat. Gr. *A.c.d.* Arteria coronaria dextra. *A.c.s.* Arteria coronaria sinistra.

Fig. 69. Conus arteriosus bei gestellten Klappen der Arteria pulmonalis, von der Ventrikelseite aus gesehen.

Die Semilunarklappen wirken als Taschenventile durch die gegenseitige Anlagerung ihrer Randbezirke im Momente der Füllung. Ihre Adaptionsfähigkeit wird durch die Lunulae und die Noduli besonders

gefördert (vgl. Fig. 68 und 69). Nach Brücke füllen die drei Noduli Arantii das zentrale Spatium aus, das beim Klappenschluß übrig bleibt. Ewald widersprach in letzter Zeit dieser Ansicht von Brücke und hält die Noduli für Sperrzähne, welche das gegenseitige Abgleiten der Semilunarklappen verhindern sollen.

Die Stellung der Klappen ist, wie schon im Kapitel „Entwicklungsgeschichte" begründet, eine derartige, daß in der Arteria pulmonalis die vordere Klappe, in der Arteria aorta die hintere Klappe frontal gestellt ist. In der Arteria pulmonalis konvergieren die beiden seitlichen, die rechte und die linke Klappe, nach hinten, in der Aorta nach vorn.

3. Die Sinus Valsalvae.

An der Stelle, die oberhalb des Insertionsrandes der Semilunarklappen gelegen ist, sind die beiden Arterienrohre zu je drei den Semilunarklappen entsprechenden Sinus Valsalvae ausgebuchtet. Diese sind voneinander an ihrer Basis durch die einspringenden Spatia intervalvularia geschieden. Bei der Besichtigung des Arterienrohres von außen in mäßig gefülltem Zustande gehen diese Sinus Valsalvae ziemlich allmählich in das Niveau der Gefäßwand distalwärts über. Bei stärkerer Anfüllung des Arterienrohres prominieren die Sinus ziemlich stark, so daß auch die noch über die Semilunarklappen hinausreichenden Teile des Sinus durch eine in Fortsetzung der Spatia intervalvularia gelegene seichte Furche geschieden sind, ebenso wie die Abgrenzung des Sinus distal etwas schärfer wird. Bei der Besichtigung der Sinus Valsalvae von innen sieht man jeden Sinus distalwärts durch eine leichte leistenförmige Erhebung begrenzt. An jugendlichen Personen, vor allem aber an neugeborenen Kindern sind die Sinus Valsalvae ziemlich hoch hinauf durch leistenartige Erhebungen voneinander getrennt, welche von der Vereinigungsstelle der Ansatzlinien zweier benachbarter Semilunarklappen distal verlaufen. Diese Erhebungen haben ein eigentümlich hyalines Aussehen und entsprechen Verdickungen der Wand. Später verschwinden diese leistenartigen Erhebungen immer mehr und mehr.

4. Die Histologie der Semilunarklappen.

Des genaueren wurden die Bestandteile der halbmondförmigen Klappen zunächst von Luschka untersucht, der an ihnen drei Schichten unterschied. In neuerer Zeit haben sich mit dem Aufbau der Semilunarklappen Veraguth, Mönckeberg und endlich Torrigiani beschäftigt. Nach Veraguth bestehen sie ebenfalls aus drei Schichten. Erstens aus einer schmalen zellreichen Zone, welche direkt unter dem Endothel gelegen ist, zweitens aus einer mit viel Intercellulargewebe und wenig Kernen versehenen Mittelschicht, drittens aus einer der ersten entsprechenden subendothelialen Schicht, so daß es nach der von Veraguth beschriebenen symmetrischen Anordnung der Klappenbestandteile unmöglich wäre, an einem Klappendurchschnitt zu entscheiden, welche Seite dem Ventrikel und welche der Arterie zugekehrt sei. Die genauere Untersuchung Mönckebergs lehrt aber, daß die Klappen zwar aus drei Schichten bestehen, daß sich aber Ventrikelschicht und Arterienschicht voneinander wohl unterscheiden. Seine Untersuchungen beziehen sich nur auf die Aorta, bei der Pulmonalis wurden von Torrigiani ähnliche Verhältnisse gefunden.

Die ventrikuläre Schicht kann man, wie dies Mönckeberg gezeigt hat, in drei Zonen auflösen, von denen die erste, unter dem Endothel gelegene, aus bald quer-, bald längsgetroffenen, am Van Gieson-Präparat rot gefärbten, feinen Bindegewebsfasern mit spärlichen Kernen besteht. Die zweite Zone zeigt am Van Gieson-Präparat gelbliche Färbung und reichliche dunkel tingierte Kerne, während die dritte Zone durch nur längsverlaufende, stark geschlängelte Bindegewebsfasern mit spärlichen, nicht sehr dunkel gefärbten Kernen gebildet wird. Diese drei Zonen unterscheiden sich auch durch das Verhalten der elastischen Elemente. In den Zonen 1 und 2 finden sich zahlreiche feine, dichtgedrängte elastische Fasern, die in der ersten Zone meist längs, in der zweiten meist quer verlaufen. An der Grenze zwischen zweiter und dritter Zone findet man eine der Elastica interna der Arterie ähnliche Lage grober, längsverlaufender, elastischer Fasern. In der dritten Zone endlich finden sich schwächere, parallel längs der Klappenoberfläche verlaufende Fasern. Die zweite, mittlere Schicht der Semilunarklappen besteht aus teils quer-, teils längsverlaufenden Bindegewebsfasern mit reichlichen, meist kurz-ovalen Kernen. Die dritte Schicht, welche dem Aortenlumen zugekehrt ist, besteht erstens aus einer schmalen, subendothelialen Zone und zweitens aus einer am Van Gieson-Präparat intensiv rot gefärbten Zone von größtenteils querverlaufenden derben Bindegewebsfasern mit wenigen, ganz feinen elastischen Fasern. Die dritte Schicht ist im allgemeinen die breiteste von allen Schichten, doch zeigt das gegenseitige Verhalten der drei Schichten verschiedene Modifikation. Gegen den freien Rand der Klappen, in der Nähe des Nodulus Arantii, verbreitern sich die ventrikuläre und die Mittelschicht. Im Nodulus selbst ist die Mittelschicht stark aufgelockert und zellreich. Die arterielle Schicht ist am Aufbau des Nodulus nicht weiter beteiligt, wenn auch ihre Grenze gegen die darunterliegende Mittelschicht etwas weniger deutlich wird. Am freien Rande der Klappe, zu beiden Seiten des Nodulus, in der Lunula, verschmälern sich die ventrikuläre und arterielle Schicht, während die Mittelschicht schon vorher endet.

Auffällig ist bei der Besichtigung von Radiärschnitten, daß die dem Sinus Valsalvae zugekehrte Fläche der Semilunarklappen grob gefaltet erscheint, während die dem Ventrikel zugekehrte glattrandig verläuft (vgl. Fig. 71).

Der Ansatzrand der Klappe bietet folgende Verhältnisse. Eine kurze Strecke vor dem Ansatze verschmelzen die erste und zweite Zone der ventrikulären Schicht, nehmen glatte Muskelfasern auf und setzen sich als subendocardiale Schicht des Ventrikels fort. Die elastischen Fasern der ganzen ventrikulären Schicht nehmen an Größe und Zahl zu und strahlen längsverlaufend in die subendocardiale Schicht aus, während die Bindegewebsbündel der dritten Zone dieser Schicht in den Anulus fibrosus ausstrahlen. Die zweite oder mittlere Schicht setzt sich mit ziemlich kräftigen Längsfasern nach abwärts fort. An den Ansatzstellen liegen zahlreiche Zellen mit dunkel tingierten Kernen. Die arterielle oder Sinusschicht vereinigt sich mit den Bindegewebsschichten der Aortenmedia, während die subendotheliale Zone in die Aortenintima übergeht. Dabei bleibt diese dritte Schicht noch frei von elastischen Fasern.

Die im höheren Alter an den Klappenansatzstellen mit großer Regelmäßigkeit vorkommenden Verdickungen sind vor allem

darauf zurückzuführen, daß es in der zweiten Schicht der Aortenklappe zur Ablagerung von Fett kommt. Diese Altersveränderung ist wohl zu unterscheiden von der primären Klappensklerose, bei welcher die innere Schicht in erster Linie betroffen ist.

Die Untersuchung der Arteria pulmonalis ergibt, wie auch TORRIGIANI zeigte, keine prinzipiellen Differenzen. Der schon makroskopisch zutage tretende Unterschied in der Dicke ist, wie sich mikroskopisch zeigen läßt, auf eine geringere Entwicklung der mittleren Schicht zurückzuführen. TORRIGIANI beschreibt diese Differenz sehr genau.

Wie schon in der makroskopischen Beschreibung der Sinus Valsalvae, vor allem aber bei der Schilderung der Arterienwurzeln hervorgehoben wurde, ist nicht die ganze Sinuswand Gefäßwand, sondern es reicht der Arterienring noch in der Wand des Sinus Valsalvae nach aufwärts. Die mikroskopische Untersuchung ergibt nun, daß das die Arterienwurzel aufbauende Bindegewebe fibröser Natur ist, wenig oder gar keine elastischen Fasern enthält und sowohl mit dem Bindegewebe an der Klappeninsertion als auch mit dem interstitiellen Bindegewebe der Muskulatur in direktem Zusammenhang steht. Eine Grenze zwischen dem eben besprochenen Bindegewebsapparat in den Wänden des Sinus Valsalvae und jenen der Spatia intervalvularia existiert natürlich nicht.

Der Uebergang in die typische Gefäßwand vollzieht sich in seiner Art wohl überall gleich, nicht aber in seiner Lokalisation. Was zunächst die Uebergangsart dieses Bindegewebes in die Gefäßwand anlangt, so sieht man an Präparaten, welche auf Elastica gefärbt sind, daß das elastische Gewebe der Gefäßwand sich proximalwärts verschmälert und schließlich in eine Spitze ausläuft, die unmittelbar unter der Intima gelegen ist. Es ist demnach das arterielle Rohr sozusagen an seinem Rande zugeschärft, indem die äußersten Schichten der Media früher enden als die inneren. Gerade umgekehrt verhält sich natürlich die fibröse Arterienwurzel, indem der scharfe Rand dieses kurzen Rohres an der Außenfläche des Arterienrohres gelegen ist und demnach den verjüngten Anteil desselben umgreift. Die Wanddicke des Gefäßes ist im Sinus Valsalvae im ganzen gegen den darüber gelegenen Anteil reduziert. Durchschnittlich beträgt diese Reduktion die Hälfte der Wanddicke. Die Fig. 70 zeigt dieses Verhalten der Elastica zum fibrösen Ring. Die Intima der Aorta und Pulmonalis reicht in ihrer typischen Ausbildung als dicke Schicht nicht so weit wie die Media, sondern wird schon oberhalb des Sinus Valsalvae stark reduziert und läuft dann als eine ganz dünne Schicht über die Wand des Sinus Valsalvae bis auf die Klappenoberfläche, ein Verhalten, auf das schon TORRIGIANI aufmerksam gemacht hat. Während, wie schon erwähnt, die Art des Ueberganges des Arterienrohres in die Arterienwurzel keine prinzipiellen Unterschiede zeigt. ist die Stelle dieses Ueberganges an den einzelnen Sinus Valsalvae wohl verschieden, ebenso wie die Lage der Sinus Valsalvae und damit auch der Arterienwurzel und der Klappenansatzstelle zur benachbarten Muskulatur Verschiedenheiten aufweist.

Bezüglich des Ueberganges der Arteria pulmonalis in den Arterienring ist zu bemerken, daß er sich in allen drei Sinus Valsalvae identisch verhält. Die Distanz zwischen Klappenansatzstelle und dem Ende der typischen Gefäßwand ist in der Mitte des Sinus am

größten und verkleinert sich nach beiden Seiten gegen die Spitzen der Spatia intervalvularia, so daß diese Spitzen direkt in die typische Arterienwand übergehen. Anders ist das Verhalten zur Muskulatur. Am vorderen Sinus Valsalvae ist eigentlich der größere untere Anteil desselben von der Muskulatur des Conus gedeckt, demnach ist die Klappenursprungsstelle zum größten Teil an die Muskulatur geheftet

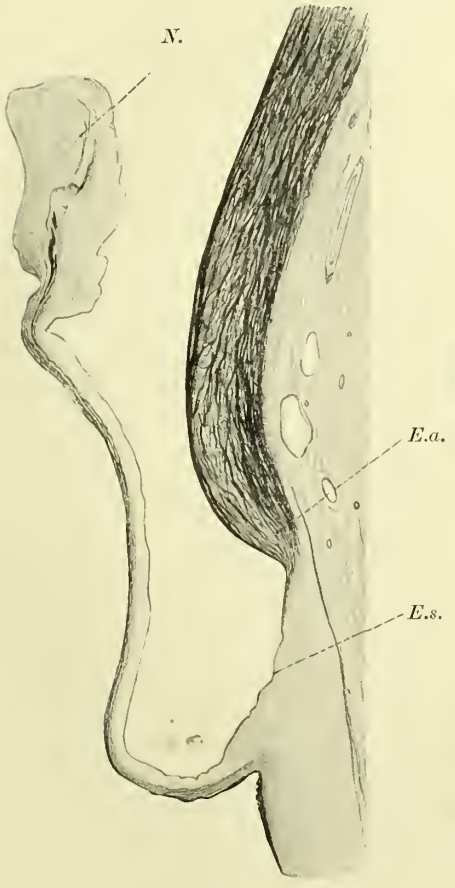

Fig. 70.

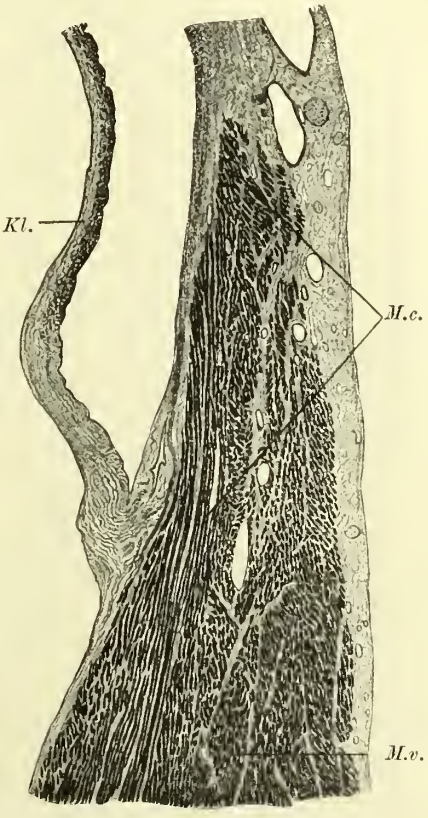

Fig. 71.

Fig. 70. Schnitt durch den Aortenring und die Ursprungsstelle der Valvula semilunaris sin. Orceinfärbung. Vergr. 10 : 1. Man sieht die Elastica in der Wand des Sinus Valsalvae dünner werden und schließlich nur noch subendothelial verlaufen. *E.a.* Elastica aortae. *E.s.* subendotheliale Elastica des Sinus Valsalvae. *N.* Nodulus Arantii.

Fig. 71. Schnitt durch die Insertionsstelle der vorderen Klappe am Ostium arteriosum dextrum. Man sieht, daß die Ventrikelmuskulatur über die Insertion der Semilunarklappe weit distalwärts reicht. Die typische Arterienwand endet schon distal von der Insertionsstelle der Klappe. Vergr. 20 : 1. *Kl.* Klappe. *M.c.* Muskulatur des Conus. *M.v.* Muskulatur der Kammer.

(vgl. Fig. 71). Allerdings finden sich Fälle, in welchen dieser Muskelbelag nicht so hoch hinaufreicht. Langer gab der Meinung Ausdruck, daß bezüglich des gegenseitigen Verhaltens der Muskulatur und der Klappengrenze am kindlichen Individuum gegenüber dem Erwachsenen

insofern ein Unterschied existiert, als die Klappenursprungsstelle am kindlichen Herzen höher liegt, also von der Muskulatur noch nicht umgriffen ist. Der rechte Sinus Valsalvae ist ebenso wie der linke außen von subendocardialem Fett umkleidet. Die Muskulatur reicht im linken gewöhnlich bis knapp an den Ansatzrand der zugehörigen Semilunarklappe, während rechterseits die Muskulatur die Klappenansatzstelle distalwärts ein wenig überschreitet.

Am hinteren Sinus der Aorta reicht das typische Arterienrohr am weitesten nach abwärts. Hier sieht man das elastische Gewebe der Media knapp oberhalb der Ansatzlinie der Klappe in das Bindegewebe des Arterienringes ausstrahlen, so daß dieser Sinus Valsalvae am weitesten proximalwärts die Begrenzung durch eine elastische Wand zeigt. Am linken Sinus Valsalvae reicht die Aortenwand ungefähr drei Viertel der gesamten Höhe des Sinus proximalwärts. Das letzte Viertel bis zum Ansatz der Semilunarklappe wird von Bindegewebe eingenommen, welches sich ohne Grenze in die Lamina fibrosa des vorderen Segels der Mitralis fortsetzt. Dabei ist der ganze Sinus Valsalvae mit Ausnahme eines distal gelegenen schmalen Anteiles von Muskulatur überkleidet, allerdings von Vorhofsmuskulatur, während an der hinteren Hälfte dieses Sinus Valsalvae bereits Muskulatur des Ventrikels liegt. Am rechten Sinus Valsalvae endigt die Gefäßwand beiläufig in derselben Höhe wie an dem Sinus der Arteria pulmonalis. Der fibröse Ring geht ohne Grenze in das Septum membranaceum über. Ueber die hier in Betracht kommenden Details vergleiche noch das Kapitel „Herzskelett".

5. Die Gefäße der Semilunarklappen.

Anhangsweise soll noch auf die Diskussion bezüglich der Gefäße der Semilunarklappen ganz kurz eingegangen werden. Als ein normaler Befund wurde das Vorhandensein von Gefäßen in den Semilunarklappen von Luschka dargestellt. Doch sind seine Angaben nur von Krause und Rosenstein seinerzeit bestätigt worden, während Kölliker, Joseph, Langer, Henle, Frey, Sappey und Darier niemals imstande waren, an normalen Semilunarklappen Gefäße nachzuweisen. In neuerer und in letzter Zeit haben auch Coen, vor allem aber Odinzow und Nussbaum auf Grundlage ausgedehnter Untersuchungen das Vorhandensein von Gefäßen negiert. Speziell Odinzow hat sich bemüht, die Vaskularisation der fetalen Klappen zu untersuchen. Er konnte aber auch bei einem 6 Monate alten Fetus keine Gefäße nachweisen.

V. Kapitel.

Maße und Gewichte des Herzens.

Die Bestimmung der Maß- und Gewichtsverhältnisse des Herzens ist zweifellos von hoher praktischer Wichtigkeit, entbehrt aber auch nicht des rein theoretischen Interesses. Wie bei allen Angaben über die Größe oder das Volumen eines Organes die Zahl der vorgenommenen Einzeluntersuchungen, aber auch die Verläßlichkeit der Kautele, unter welchen die Resultate gewonnen wurden, den Wert solcher statistischen Untersuchungen bestimmt, so ist auch beim Herzen nur

dann eine praktische Verwertbarkeit der Angaben zu erwarten, wenn diese nicht nur in ihrem Zahlenwerte verläßlich sind, sondern auch nach bestimmten Gesichtspunkten geordnet erscheinen. Da die in der Literatur niedergelegten Untersuchungen über eine hinlänglich große Anzahl von Messungen verfügen, die geringe Zahl der mir möglichen Messungen aber die vorhandenen Resultate kaum beeinflußt hätte, habe ich es vollkommen unterlassen, meine eigenen Messungen hier anzufügen, sondern mich nur darauf beschränkt, die bereits von anderer Seite erhobenen Werte zu sichten, nach bestimmten Gesichtspunkten zusammenzustellen und daraus Schlüsse zu ziehen. Man muß allerdings bei der Verwendung der erhobenen Maße und Gewichte sich stets vor Augen halten, daß die Fehlerquellen derselben ziemlich große sind. Es liegt dies in der Natur des untersuchten Organes, dessen ununterbrochener Volumswechsel während des Lebens, dessen Kontraktionszustand, dessen physikalische Eigenschaften nach dem Tode eine genauere Messung ausschließen.

Hierzu kommen noch eine Reihe von Umständen, deren Einfluß auf die Herzgröße oder das Herzgewicht bei der Erhebung der Befunde entweder nicht in Rechnung gezogen wurde oder überhaupt unerkannt blieb. Dahin gehört beispielsweise die während des Lebens eines Individuums geleistete Menge von Muskelarbeit, seine Lebensweise, das Klima resp. die Höhe, in welcher der betreffende Mensch den größten Teil seines Lebens verbracht hatte; daß man beispielsweise berechtigt ist, der Höhe, in welcher ein Individuum lebt, einen gewissen Einfluß auf seine Herzgröße einzuräumen, geht schon aus dem Umstand hervor, daß das Herzgewicht von Tieren in bedeutender Höhe jenes der in der Ebene lebenden beträchtlich übertrifft. So verhält sich z. B. das Herzgewicht beim Alpenschneehuhn (Lagopus alpinus) nach Strohl zu jenem des Moorschneehuhnes (Lagopus albus) so wie 16,3 : 11,08, auf gleiches Körpergewicht berechnet. Der Einfluß der Muskelarbeit dürfte, wie wir per analogiam zu schließen berechtigt sind, ebenfalls von Bedeutung sein. Schon Robinson (1748) findet, daß das Herz bei zahmen Tieren kleiner ist als bei wilden, was der größeren Inanspruchnahme der Muskulatur bei letzteren zuzuschreiben ist. So konnte z. B. Grober nachweisen, daß das Herz der Wildente, welche durch ihren Flug eine viel größere Muskelleistung vollbringt als die Hausente, bedeutend größer sei. Setzt man das Körpergewicht der beiden gleich 1000, so verhält sich das Proportionalgewicht der Herzen der Wildente und Hausente wie 11,02 : 6,98. In neuester Zeit hat Löer darauf hingewiesen, daß die Herzgröße bei den Vögeln mit der Flug-, Lauf- oder Tonleistung in Zusammenhang stehe. Die besten Flieger, die schnellsten Läufer z. B. haben die relativ größten Herzen, während die Geschlechtszugehörigkeit ohne wesentlichen Einfluß auf das Proportionalgewicht des Herzens sei. Im Jugendstadium weist das Vogelherz ein relativ höheres Proportionalgewicht auf als im Alter. Machen schon die bisher erwähnten physiologischen Einflüsse des Milieus den Vergleich der einzelnen Herzgewichte zu einem besonders schwierigen, so wird diese Schwierigkeit noch durch den ganz allmählichen Uebergang der physiologischen Erscheinungen in die pathologischen gesteigert. Auf diesen Umstand haben wohl eine Reihe von Untersuchern insofern Rücksicht genommen, als sie für ihre Feststellungen die Herzen von Menschen verwendeten, welche einem plötz-

lichen Unglücksfalle erlegen sind. Damit ist wohl eine gewisse Garantie für den Befund eines normalen Herzens, aber keineswegs eine absolute gegeben, denn erstens sind uns die Folgeerscheinungen solcher plötzlichen Todesarten für die Herzgröße nicht bekannt, zweitens ist auch unter diesen angeblich normalen Herzen schon ein bestimmter Prozentsatz pathologisch verändert. Der Uebergang des Normalen in das Pathologische durch bestimmte Einflüsse des Milieus läßt sich beispielsweise ganz ausgezeichnet an den Befunden von Gocke und Juncker illustrieren. Die beiden Autoren heben ganz mit Recht hervor, daß die von ihnen in München an den männlichen Personen erhobenen im Vergleich zu den an weiblichen Personen festgestellten hohen Herzgewichte auf den Alkoholgenuß zurückzuführen seien.

Zu den früheren am Leichenmateriale durchgeführten Untersuchungen kommen nun in letzterer Zeit noch die am Lebenden mittels Röntgenstrahlen erhobenen Befunde hinzu. Wenn sich diese Befunde auch aus später zu besprechenden Gründen nur mittelbar mit ersteren vergleichen lassen, so sollen sie im folgenden doch berücksichtigt werden, da sie vor allem von besonderem ärztlichen Interesse sind.

I. Absolutes Herzgewicht und absolute Herzgröße des Erwachsenen.

Die bekannt gewordenen Wägungen des Herzens repräsentieren eine ziemlich große Zahl von Einzeluntersuchungen. Aus den Angaben der einzelnen Autoren läßt sich zeigen, daß das durchschnittliche Herzgewicht des Erwachsenen ca. 300 g beträgt. Henle sagt, daß das Gewicht 210—450 g betrage und nach Statur und entwickelter Muskulatur des Individuums, weiter aber nach dem eigenen Blut- und Fettgehalt des Herzens variiert. Die von ihm angegebene Mittelzahl beträgt 292 g. Nach W. Müller beträgt das durchschnittliche Herzgewicht ca. 300 g; ihm zunächst stehen die Angaben von Bollinger 307,5 g (m. 340 g, w. 275 g), Juncker 308,7 g (m. 348,4 g, w. 269 g), Gocke 306,5 g (m. 340 g, w. 273 g), Wulf 301 g, Kalmansohn 298 g (m. 332 g, w. 264 g), Schwann 290 g, Kluge 288 g, Lobstein 270—300 g. Etwas höher ist das Herzgewicht nach Bischoff an einem Hingerichteten mit 332,2 g erhoben, während Blossfeld, die Herzgewichte von 36 verunglückten Männern und 8 Frauen bestimmend, zu einem Durchschnittsgewicht von 328 g (m. 346 g, w. 310 g) kommt. Nach Dieberg beträgt das Herzgewicht 343 g (m. 346 g, w. 340 g). Auffällig hoch ist die von Peacock angegebene Zahl von 360 g, während Bouillaud, zitiert nach Henle, ein Herzgewicht von 245 g, zitiert nach Poirier, von 255 g, nach W. Müller 262 g annimmt. Cruveilhier selbst schätzt in seinem Lehrbuch der Anatomie das Herzgewicht von 250—300 g; Henle führt unter seinen Zahlen als Angabe von Cruveilhier 177—234 g, W. Müller 180—210 g, Poirier 117—234 g an. Es konnte nicht erhoben werden, woher diese Zahlen stammen.

Im Anschluß an das Herzgewicht wollen wir einige Angaben über das Herzvolumen wiedergeben. Laennec vergleicht das Volumen des Herzens mit dem der Faust des betreffenden Individuums. Nach Henle schwankt das Volumen zwischen 196 und 322 ccm und beträgt im Mittel 241 ccm. Nach den Tabellen von Vierordt gibt Krause für das Herzvolumen 218—358 ccm, im Mittel 268 ccm an.

Beneke erhält für Männer 290—310 ccm, für Weiber 260—280 ccm Herzvolumen.

Von den zahlreichen Messungen, welche über die Größe des Herzens angefertigt wurden, sollen hier nur jene wiedergegeben werden, welche sich auf das ganze Herz, nicht aber auf einzelne Abschnitte beziehen, da letztere in einem besonderen Kapitel berücksichtigt werden sollen. Vielfach sind die Resultate dieser Messungen deshalb untereinander nicht vergleichbar, weil von den einzelnen Autoren verschiedene Meßpunkte gewählt wurden, ferner weil einzelne Autoren das Herz in situ, andere in seiner gewöhnlichen deskriptiv-anatomischen Aufstellung gemessen haben.

Nach Henle beträgt der vertikale Durchmesser des Herzens 148 mm, der transversale 108 und der sagittale 88 mm in mäßig gefülltem Zustand. Cruveilhier gibt die größte Länge des Herzens mit 145, die größte Breite mit 105 und die größte Dicke mit 85 mm an. Nach Hoffmanns Messungen, durchgeführt am mäßig gefüllten Herzen, beträgt die Länge 125—150, die Breite 90—150, die Dicke 53—80 mm. Die von Bizot und Bouillaud gegebenen Maße beziehen sich eigentlich nur auf den Ventrikelanteil des Herzens, wenigstens was die Länge anlangt, da beide Autoren vom Ursprung der Aorta bis zur Spitze messen und das so gewonnene Maß als Länge bezeichnen. Die von Bouillaud gewonnenen Maße sind: Umfang des Herzens an der Basis 258 mm, „Länge“ 98 mm, Breite am Sulcus coronarius 107 mm, Dicke (Abstand der sternocostalen von der diaphragmalen Fläche) 52 mm. Nach Bizot beträgt die „Länge“ 95, die Breite 104 mm, als Mittelzahl zwischen 30. und 50. Lebensjahr für beide Geschlechter.

II. Relatives Herzgewicht und relative Herzgröße beim Erwachsenen.

Im allgemeinen kann man für den Erwachsenen der mittleren Lebensjahre die Proportion zwischen normalem Körpergewicht und normalem Herzgewicht als eine konstante bezeichnen. Größeres Körpergewicht ist immer mit größerem Herzgewicht verbunden. W. Müller gibt diese Proportion mit 1 : 200 an, d. h. das Herzgewicht beträgt ½ Proz. des gesamten Körpergewichtes. Thoma nimmt an, daß die Gewichtsmenge Herzmuskel, welche durchschnittlich erforderlich ist, um die Gewichtseinheit des Körpers mit Blut zu versorgen, annähernd für alle Lebensalter, vom 7. Embryonalmonat bis zum 46. Jahre, konstant bleibt. Der Angabe Müllers zunächst liegt wohl jene von Bischoff, nach welcher sich das Herzgewicht zum Körpergewicht wie 1 : 209,6 verhält. Das geringste Herzgewicht stellt Robinson fest, 1 : 240. Die nachfolgende Tabelle gibt die Befunde der einzelnen Autoren wieder:

Weber	1 : 150
Clendinning	1 : 153,5 (m. 1 : 158, w. 1 : 149)
Tiedemann	1 : 160
Dieberg	1 : 160,2 (m. 1 : 166,6, w. 1 : 153,8)
Blossfeld	1 : 173,5 (m. 1 : 178,1, w. 1 : 169)
Gocke	1 : 176,7 (m. 1 : 170, w. 1 : 183)
Juncker	1 : 179,1 (m. 1 : 172,2, w. 1 : 186)
Vierordt (nach Juncker)	1 : 192,3
Thoma	1 : 216
Vierordt („Tabellen“)	1 : 217,4
Reid	1 : 225

Eine Angabe über die Proportion des längsten Herzdurchmessers zur Körperhöhe existiert nicht. Bizot hebt hervor, daß bei größerer Körperhöhe das Herzgewicht relativ kleiner erscheint. Dietlen äußert sich auf Grundlage seiner röntgenologischen Untersuchungen dahin, daß die Herzgröße bis zu einem gewissen Grad von der Körpergröße abhängig sei; doch komme hierbei das Alter des Individuums insofern in Betracht, als ein unerwachsener Mensch ein wesentlich kleineres Herz habe als ein gleich großer Erwachsener. Da nun ein Unerwachsener auch im allgemeinen ein kleineres Körpergewicht hat, als ein gleich großer Erwachsener, so bleibe das Verhältnis zwischen Herzgröße und Körpergewicht ein konstantes. Die von Buhl gegebene Verhältniszahl zwischen Herzgröße und Körperhöhe bezieht sich nur auf die Ventrikelhöhe, insofern als Buhl das Verhältnis zwischen Höhe des linken Ventrikels und Körperhöhe berechnet. Da die Art, in welcher Buhl seine Maße gewinnt, von der Methode anderer Autoren abweicht, ist es notwendig, hier die Buhlsche Methode kurz zu beschreiben. Er eröffnet den linken Ventrikel knapp neben dem Septum bis in die Aorta und mißt nun von „der Linie des Einganges in die Valsalvaschen Taschen bis zur Innenwand der Herzspitze". Analog wird auch die Höhe des rechten Ventrikels gemessen. Allerdings sind die Rechnungen dieses Autors mit Fehlern behaftet. Nach Buhl ist das Verhältnis der Höhe des linken Ventrikels zur mittleren Körperhöhe (157 cm) gleich 1 : 16,6; de facto, wie schon Vierordt richtiggestellt hat, 1 : 16,5. Das Verhältnis bei den einzelnen Geschlechtern beträgt: beim männlichen (durchschnittliche Höhe gleich 162,7 cm) 1 : 16,9, beim weiblichen (durchschnittliche Höhe 149,3 cm) 1 : 16,3. Diese Zahlen dürften aus der Höhe des rechten Ventrikels berechnet sein, während die Durchschnittszahl für beide Geschlechter sich auf den linken Ventrikel bezieht. Vierordt hat in seinen Tabellen diese Zahlen dahin richtiggestellt, daß sie für den Mann 1 : 17,3, für das Weib 1 : 15,7 lauten.

III. Absolute und relative Größenverhältnisse der einzelnen Herzabschnitte.

Von den absoluten Maßen und Gewichten der einzelnen Herzteile kommen jene der beiden Ventrikel, der Vorhöfe, der Ostien und der Klappen in Betracht. Hierbei wurden nicht nur die Länge, Breite und Dicke der Wände der einzelnen Herzräume, sondern auch der Flächeninhalt der Klappen und Ostien, sowie der Umfang der letzteren mit mehr oder minder komplizierten Methoden gemessen. Wir wollen im folgenden zunächst die Maße an den Kammern, dann die wenigen bisher bekannten an den Vorhöfen zusammenstellen. Daran schließen sich die Maße der venösen, der arteriellen Ostien und endlich jene der Klappen.

Die Höhe des linken Ventrikels bestimmt Buhl mit 95 mm, jene des rechten mit 94 mm. Krause (nach Vierordt) gibt die Höhe des linken Ventrikels mit 95 mm, während als Länge des rechten Ventrikels vorn 108, hinten 85 mm angegeben wird. Nach Peacock beträgt beim Manne die Länge des linken Ventrikels durchschnittlich 80 mm, die des rechten 91 mm, nach Bizot ist das Mittelmaß für ein Alter von 15—79 Jahren: Länge der linken Kammer 70,5 mm (m. 75,6, w. 65,3 mm), Länge des rechten Ventrikels 77,5 mm (m. 81,

w. 74 mm). Die von Luschka herrührende Angabe, nach welcher der linke Ventrikel am medialen Umfang der Ostia venosa den rechten um 8—11 mm überrage, wurde auch von Poirier aufgenommen und dahin gedeutet, daß der linke Ventrikel demnach länger sei als der rechte. Die Angabe Luschkas ist aber im Sinne von Poirier nicht verwendbar, da es sich nur um die Schiefstellung der beiden Ebenen der Ostia venosa handelt, nicht aber um die größere Längenausdehnung des linken Kammerraumes. Den Umfang der linken Kammer bestimmt Peacock mit 103 mm, jenen der rechten mit 121 mm, während Bizot für den linken Ventrikel 112,2 mm (m. 117,6, w. 106,7 mm), für den rechten 172,7 mm (m. 178,6, w. 166,8 mm) angibt. Die Dicke der linken Ventrikelwand, welche die der rechten, wie bekannt, bedeutend überwiegt, gibt Buhl auf Grund seiner Messungen in der Mitte der Ventrikelhöhe mit 16 mm, jene des rechten an derselben Stelle mit 5 mm an. Bizot, Peacock und Krause haben an verschiedenen Stellen die Mächtigkeit der Ventrikelwand gemessen. Nach Peacock beträgt die Dicke

	der linken Kammer	der rechten Kammer
an der Basis	11 mm	2,8 mm
in der Ventrikelmitte	12,8 „	4,2 „
nahe der Spitze	5,4 „	2,8 „

Nach Bizot (zitiert nach Vierordt):

	linke Kammer	rechte Kammer
an der Basis	10,2 mm (m. 10,5, w. 9,9 mm)	4,1 mm (m. 4,5, w. 3,7 mm)
in der Mitte	10,9 „ („ 11, „ 10,8 „)	3,1 „ („ 3,4, „ 2,8 „)
nahe der Spitze	8,2 „ („ 8,5, „ 7,9 „)	2,2 „ („ 2,3, „ 2,1 „)

Krause gibt die Wanddicke des linken Ventrikels mit 11—14 mm, jene des rechten mit 5—7 mm an. Nach Luschka beträgt die Dicke des Septums 9—12 mm, an der Pars membranacea nur 1,5—2 mm, nach Bizot (nach Henle) für Individuen im Alter von 15—79 Jahren 11,5 mm.

Die Muskelmasse der beiden Ventrikel bestimmte W. Müller durch die Wägung, Beneke volumetrisch durch Eintauchen in Wasser. Nimmt man aus den von W. Müller gegebenen Tabellen das Gewicht der einzelnen Ventrikel bei einem Körpergewicht von 50—70 kg bei beiden Geschlechtern an, so erhält man folgendes Durchschnittsgewicht der beiden Ventrikel: linker Ventrikel 157,7 g, rechter Ventrikel 77,55 g.

Die Bestimmungen von Beneke ergeben für das Alter von 27—73 Jahren ein Durchschnittsvolumen von 141,5 ccm (m. 155, w. 128 ccm) für die Muskelmasse des linken Ventrikels, 67 ccm (m. 72, w. 62 ccm) für die des rechten.

Ueber die Maße und Gewichte der Vorhöfe existieren nur wenige Angaben. Vierordt gibt die Höhe des linken Vorhofes hinten mit 61 mm, vorn mit 47 mm an. Für den rechten Vorhof gibt er als Durchmesser ca. 54 mm an. Die Dicke der Vorhofswände gibt Luschka mit 0,5—3,5 mm an.

Beneke bestimmt volumetrisch die Muskelmasse der beiden Vorhöfe zusammen mit 51 ccm für das männliche, 42 ccm für das weibliche Geschlecht, im Mittel also mit 46,5 ccm für Individuen im Alter von 25—73 Jahren. Aus den Angaben von W. Müller über das Gewicht beider Atrien zusammen ergibt sich als Mittelzahl für Indi-

viduen beider Geschlechter im Alter von 31—70 Jahren ein Gewicht von 40,3 g.

Die Weite der Ostia venosa, welche für die Frage der Insuffizienz und der Stenose von besonderer Bedeutung ist, wurde von einer Reihe von Autoren mit den verschiedensten Methoden untersucht. So wurde der Umfang am aufgeschnittenen Herzen gemessen, während beispielsweise Peacock zur Messung in ihrer Größe genau bestimmte Kugeln durch die Ostien hindurchdrängte. Schließlich hat Creutzfeldt, dessen Ausführungen wir folgen, in seiner Arbeit über das Flächenwachstum der menschlichen Atrioventrikularklappen diese Frage genau studiert. Vor Creutzfeldt haben sich Bizot, Reid, Ranking, Merbach, Peacock, Wulff, Perls mit der Ausmessung der venösen Ostien beschäftigt. Die folgende Tabelle, der Arbeit Creutzfeldts entnommen, gibt die Resultate der einzelnen Autoren wieder:

Tabelle I.

Autoren	Alter	Umfang des Ostium ven. dextr. männl. Geschlechtes	Umfang des Ostium ven. sin. männl. Geschlechtes	Umfang des Ostium ven. dextr. weibl. Geschlechtes	Umfang des Ostium ven. sin. weibl. Geschlechtes
Bizot		122,4	107,5	106,4	91,8
Reid		134,7	116,9	124,3	106,7
Ranking		119,1	99,9	115,1	87,5
Merbach		111,3	97,1	106,3	92,5
Peacock		123	100	117,7	102,1
Wulff	18—65	129,5	118,2	124,9	107,6
Perls	—40	125,7	107,0	116,0	98,0
„	40—50	128,2	111,0	112,8	96,4
„	50—x	126,0	106,5	120,0	99,0
Creutzfeldt	20—40	123,5	109,1	111,0	96,2
„	40—50	126,6	111,6	118,8	110,2
„	50—x	131,7	115,4	122,4	103,2

Allerdings gibt Cruveilhier die Maße Bizots für das Ostium venosum sinistrum und dextrum für die beiden Geschlechter etwas anders an, und zwar: Ost. ven. sin. m. 110,37, w. 92,68 mm, Ost. ven. dextr. m. 123,62, w. 107,5 mm. Auch Henle, welcher die Wulffschen Zahlen wiedergibt, veröffentlicht andere als die oben von Creutzfeldt angeführten. Nach diesen Angaben hat das Ost. ven. dextr. einen Umfang von 122 mm (m. 126, w. 120 mm), das linke einen Umfang von 112 mm.

Der Umfang des Ostium venosum dextrum ist größer als der des Ostium venosum sinistrum. Rechnet man die Mittelzahlen für das Lebensalter von 40—50 Jahren, ohne Rücksicht auf das Geschlecht, so resultiert für das Ost. ven. dextr. ein Umfang von 112,27 mm, für das Ost. ven. sin. ein solcher von 110,9 mm. Creutzfeldt berechnet aus dem Ostiumumfang den Flächeninhalt der Ostien, wobei er allerdings mit Recht hervorhebt, daß die berechneten Werte nur annähernd die im Leben bestehenden Verhältnisse wiedergeben, da die Ostien selbst nicht Kreise darstellen. Doch dürften sich die der Berechnung zugrunde gelegten Kreise wie die Flächen der wirklichen Ostien verhalten. Zwischen dem 40. und 50. Lebensjahre beträgt der Querschnitt des Ost. ven. dextr. beim Manne 1279,8 qmm, beim Weibe 1124,3, das Ost. ven. sin. hat einen Flächeninhalt von 1104,4 beim Manne, 957 qmm beim Weibe. Die Verhältniszahlen des Ost. ven. sin.

zum Ost. ven. dextr. betragen für den Mann 0,769, für die Frau 0,87. Wenn man aus allen von CREUTZFELDT angegebenen Fällen über 20 Jahre das Verhältnis der Weite des Ost. ven. dextr. zu jener des Ost. ven. sin. nimmt, so ergibt sich die Proportion 100 : 79.

Ueber die arteriellen Ostien existieren nur wenige Maßangaben. Sie rühren von BIZOT, PEACOCK, BENEKE und BUHL her. Die Maße von BIZOT gibt CRUVEILHIER, wie folgt, an: Ost. arteriosum sin. beim Manne 70,38 mm, bei der Frau 64,09 mm, Ost. art. dextr. beim Manne 71,86, bei der Frau 66,87 mm. Die Zahlen von PEACOCK zitiert HENLE: Ost. art. sin. 77 mm, Ost. art. dextr. 87 mm. Schließlich seien noch die Zahlen von BENEKE hier angeführt, wenn dieselben auch nicht genau den Umfang der Ostien, sondern den Umfang der großen Arterien ca. 1 cm oberhalb des Ostiums angeben. Für beide Geschlechter im Alter von 30—50 Jahren läßt sich aus den Tabellen BENEKES der Umfang der Aorta mit 65,9 mm, jener der Art. pulmonalis mit 66,9 mm berechnen. Nach BUHL beträgt der mittlere Aortenumfang, gemessen an der aufgeschnittenen Aorta, in der Höhe des Einganges in die VALSALVAschen Taschen 74 mm, jener der Pulmonalis 80 mm ohne Unterschied des Geschlechtes.

Der Flächeninhalt der Atrioventrikularklappen wurde von BOUILLAUD, WULFF und CREUTZFELDT bestimmt. Die an einem geringen Material festgestellten Werte von WULFF gibt HENLE wieder. Danach beträgt der Flächeninhalt der linken Zipfelklappe 20,3 qcm, der der rechten 21,6 qcm, während aus den Zitaten CREUTZFELDTS über die WULFFsche Arbeit zu ersehen ist, daß die Bicuspidalklappe beim Manne 1868,0, beim Weibe 1433,6 qmm, die Tricuspidalis beim Manne 2377,9, beim Weibe 2001,3 qmm mißt. Die daraus berechneten Mittelzahlen geben folgende Werte:

Bicuspidalklappe	1650,8 qmm
Tricuspidalklappe	2189,6 „

Das aus allen Fällen reifen Alters berechnete Mittel in den Untersuchungen von CREUTZFELDT ist folgendes: Flächeninhalt der Valv. bicuspidalis am männlichen Individuum 1808,5, am weiblichen 1480,9 qmm, Flächeninhalt der Tricuspidalis am Manne 2223,9, am Weibe 1821,5 qmm. Demnach für beide Geschlechter an der Bicuspidalis die Durchschnittszahl von 1644,7 qmm, an der Tricuspidalis 2022,7 qmm.

Abgesehen von dem bisher Wiedergegebenen über das Gewicht, Volumen und die Maße der einzelnen Herzabschnitte, ist es notwendig, einige Verhältniszahlen über die gegenseitige Proportion der einzelnen Herzabschnitte zu geben. W. MÜLLER hat, wie schon früher angeführt, das Gewicht der beiden Ventrikel in den verschiedenen Lebensaltern für beide Geschlechter festgestellt. Der Vergleich des Gewichtes des rechten und linken Ventrikels ergibt dann den funktionellen Index nach W. MÜLLER. Dieser beträgt im Mittel für das männliche Geschlecht 0,508, für das weibliche 0,506. In ähnlicher Art hat auch W. MÜLLER durch die Gegenüberstellung des Gesamtgewichtes der beiden Vorhöfe und der Kammern einen Atrioventrikularindex berechnet und diesen wieder zu Körpergewicht resp. Lebensalter in Beziehung gebracht. Die später folgende Tabelle VII a—d gibt über das Gesagte näheren Aufschluß.

BENEKE hat ebenfalls die allerdings volumetrisch gewonnenen Zahlen über die Muskelmasse des rechten und linken Ventrikels

sowie die beider Vorhöfe zu beiden Ventrikeln in Proportion gebracht. Diese lautet, wie folgt:

	Verhältnis der rechten Kammer zur linken Kammer	
	männlich	weiblich
17—25 Jahre	1 : 2,26	1 : 2,38
27—73 „	1 : 2,02	1 : 2,05

	Verhältnis der beiden Vorhöfe zu beiden Kammern	
	männlich	weiblich
17—25 Jahre	1 : 6,04	1 : 5,53
27—73 „	1 : 4,44	1 : 4,53

Aus den von CREUTZFELDT erhobenen Befunden, welche weiter unten durch Abdruck seiner Tabelle wiedergegeben werden sollen (Tab. IX), geht hervor, daß sich die Weite des Ostium ven. dextr. zu jener des Ostium sin. wie 100 : 79 verhält, wenn man nur Fälle über 20 Jahre berücksichtigt. Das Mittel der Fälle des reifen Alters gibt für das männliche Geschlecht die Proportion 100 : 80, für das weibliche 100 : 81.

Bezüglich der Ostia arteriosa liegen die Messungen von BUHL, BENEKE, BIZOT und PEACOCK vor, aus welchen die Verhältniszahlen der beiden Ostien berechnet werden können. Die bei der Angabe der absoluten Maße dieser Autoren geltend gemachten Einschränkungen bezüglich des Vergleiches der einzelnen Maße gelten natürlich auch hier bei der Berechnung der relativen, insofern als BIZOT und PEACOCK die Lichtung des Ostium, BUHL am Eingang in die Sinus Valsalvae, BENEKE 1 cm oberhalb des Klappenrandes mißt. Nach den Messungen von PEACOCK verhält sich der Umfang des Ostium pulmonale zum Ostium aorticum so wie 100 : 88,5, nach BIZOT wie 100 : 96,9, nach BUHL lauten die Verhältniszahlen 100 : 92,5, nach BENEKE 100 : 98,5. Es kommen demnach alle Autoren zu dem Schlusse, daß das Ostium pulmonale weiter ist als das Ostium aorticum, wenn auch die Differenz nach den Angaben der einzelnen Autoren verschieden ist.

Bezüglich des Verhältnisses, welches der Flächeninhalt der Segelklappen zu den zugehörigen venösen Ostien zeigt, ist es bekannt, daß die Klappen an Flächenausmaß die Ostien bei weitem übertreffen. Nach den Untersuchungen von CREUTZFELDT, welchen die unten angeführte Tabelle XI entnommen ist, schwankt das Verhältnis zwischen dem Ostium venosum dextrum und der Tricuspidalis zwischen den Werten 1 : 1,454 und 1 : 1,839, jenes zwischen Ostium venosum sinistrum und Bicuspidalis zwischen den Werten 1 : 1,513 und 1 : 2,219. Jedenfalls übertrifft die Ausbreitung der Platten die Größe der zu bedeckenden Lumina in allen Lebensaltern um ein bedeutendes.

Im folgenden wollen wir nun die Dimensionen des Herzvolumens, resp. der Kapazität der einzelnen Herzräume besprechen. Es wird sich empfehlen, für die ziffernmäßige Größe der Herzräume den Ausdruck Kapazität zu verwenden. Es ist dies um so notwendiger, als mit dem Namen Volumen des Herzens ganz verschiedene Gegenstände bezeichnet werden. BENEKE versteht unter Volumen kurzweg das von ihm volumetrisch bestimmte Volumen der Herzmuskulatur. VIERORDT überschreibt das betreffende Kapitel mit der Ueberschrift „Volumen des Herzens“ und gibt die Zahlen von BENEKE an, welche doch nur das Volumen der Muskulatur meinen. Im selben Kapitel führt er, wenn auch unter Angabe der Namen

von Hiffelsheim und Robin und unter Anführung der Werte „Bestimmungen nach Wachsausgüssen der Höhlen", die auf die Kapazität bezüglichen Zahlen dieser Autoren an.

Für die Lehre von der Kapizität des Herzens ist die Frage nach der Differenz, resp. nach der gleichen Größe des rechten und linken Herzens von besonderem Interesse. Diese Fragestellung hat auch die verschiedensten Autoren beschäftigt. Robin, dessen Ausführungen wir hier folgen, gibt eine nicht uninteressante Uebersicht über die Geschichte dieser Frage. Nach Helvetius hat das rechte Herz die größere Kapazität, welche dieser Autor damit erklärt, daß die Luft in den Lungen das Blut kondensiere. Der rechte Vorhof verhält sich zum linken wie 8 : 7. Nach Angabe Robins sind die von Helvetius aufgestellten Verhältniszahlen zwischen Vorhof und Kammer aber falsch. Die Angaben von Bouillaud beruhen nur auf Schätzungen und sind als solche sehr unbestimmt. Krause gibt die Kapazität der Herzhohlräume im ganzen mit 32 Kubikzoll an und sagt: „Die vier Höhlen sind gleich geräumig, wenn man den von der Klappe des Ostium venosum eingeschlossenen trichterförmigen Raum als den Atria zugehörig betrachtet", eine Angabe, welche Robin mißversteht und folgendermaßen übersetzt: „L'espace infundibuliforme de l'oreillette entre les valvules auriculoventriculaires étant clos, les quatres cavités du cœur doivent être d'égale grandeur."

Nach Rigot ist bei Haustieren der rechte Ventrikel größer als der linke, ähnlich verhalten sich die beiden Vorhöfe. Ueber das Verhältnis zwischen Vorhof und Ventrikel spricht sich Rigot nicht aus. Nach Chauveau führe die einfache Ueberlegung zu der Annahme, daß die Kapazität der beiden Herzhälften gleich sein müsse. Nach Colin genügt die im Momente der Vorhofsystole in den Ventrikel gebrachte Blutmenge nicht, um den Ventrikel zu füllen, da der Vorhof kleiner ist als die Kammer. Genauere Maße gibt er nicht an. Auch Dalton behauptet, daß die Vorhöfe eine geringere Kapazität hätten als die Ventrikel.

Nach Haller hat schon Vesalius die Differenz in der Ausdehnung der beiden Vorhöfe zugunsten des rechten beobachtet, ebenso Santorinus, welcher das Verhältnis der beiden Vorhöfe durch die Proportion 5 : 7 zum Ausdruck brachte. Auch Haller schließt sich der Meinung an, daß der rechte Vorhof geräumiger sei als der linke. Haller zitiert auch Rouhult, welcher das Verhältnis zwischen rechtem und linkem Vorhof beim Fetus anders fand als beim Erwachsenen.

Die größere Kapazität des rechten Ventrikels wurde von alters her behauptet und war schon einem Schüler des Erisistratos bekannt. Lower ist dieser Lehre insofern entgegengetreten, als er die gleiche Kapazität beider Ventrikel behauptete, während Haller selbst mit Winslow und Sénac der Ueberzeugung ist, daß der rechte Ventrikel tatsächlich geräumiger sei als der linke. Auch Bizot ist dieser Ansicht. Schließlich sei auf die ursprünglichen Angaben von Cruveilhier hingewiesen. Die größere Kapazität des rechten Ventrikels nach dem Tode führt Cruveilhier wie Sabatier auf den Umstand zurück, daß das Blut aus der Lunge post mortem in die rechte Kammer regurgitiere, die linke aber vollständig entleert bleibe, da der Widerstand in der Aorta nach dem Tode kein großer sei. Aus den von Cruveilhier angestellten Injektionsversuchen ergibt sich hingegen, daß der linke Ventrikel etwas größer sei als der rechte. Das Verhältnis zwischen rechtem und linkem Vorhof sei wie 5 : 4.

Daraus wäre zu folgern, daß der größere Ventrikel den kleineren Vorhof besitze. Hiffelsheim und Robin haben die Kapazität des Herzens durch Injektion mit Wachs festzustellen versucht, indem nach Entfernung der Muskulatur das injizierte Wachs volumetrisch bestimmt wurde. Sie untersuchten fünf Erwachsene, ein Kind von 2 Jahren, eines von 7 Monaten und 2 Totgeburten, die nicht geatmet hatten. Die Ergebnisse, zu welchen sie kommen, sind folgende: Das Volumen der Vorhöfe ist immer kleiner als das der entsprechenden Ventrikel, der linke Vorhof hat zwei Drittel der Kapazität des zugehörigen Ventrikels, der rechte Vorhof vier Fünftel der Kapazität der rechten Kammer. Die absoluten Zahlen, welche sie geben, sind folgende. Der rechte Vorhof hat eine Kapazität von 100—185 ccm, der rechte Ventrikel von 160—230 ccm. Der linke Vorhof faßt 100—130 ccm, der linke Ventrikel 143—212 ccm. Die von ihnen erhobenen Maße für den Neugeborenen sollen bei der Besprechung des Kinderherzens angeführt werden. Bezüglich des gegenseitigen Verhaltens der beiden Herzhälften bemerken Hiffelsheim und Robin, daß der rechte Vorhof den linken um ein Zehntel bis ein Drittel der Kapazität übertreffe, die rechte Kammer die linke um dieselbe Größe, meist allerdings nur um ein Zehntel. Nur in einem Fall von Persistenz des Ductus Botalli sei der linke Ventrikel größer gewesen als der rechte. Gegenüber Cruveilhier führen die beiden Autoren an, daß ein Regurgitieren des Blutes nur stattfinden könne bei Insuffizienz der Semilunarklappen, z. B. durch Thrombose. Die größere Füllung des rechten Ventrikels nach dem Tode erklärt sich daraus, daß nach der letzten Ventrikelsystole noch Blut aus den Hohlvenen in den rechten Vorhof fließe, und da diese das ultimum moriens darstelle, bringe er das Blut noch in den rechten Ventrikel. Es ist klar, daß dieses Ueberfließen des Blutes aus dem Vorhof in den Ventrikel auch ohne Kontraktion des Vorhofes nach rein physikalischen Gesetzen stattfinden kann. Die Annahme, daß die Differenz in der Kapazität des linken und rechten Ventrikels nur dadurch zu erklären sei, daß eine gewisse Menge von Wasser in den Lungen zwischen zwei Systolen verdampft, weisen Hiffelsheim und Robin zurück, da die Differenz zwischen den beiden Ventrikeln größer sei als die Menge des verdunsteten Wasserdampfes, auf Flüssigkeit reduziert.

Henle, welcher die Angaben von Hiffelsheim und Robin zitiert, ist der Meinung, daß die Differenz dadurch zu erklären sei, daß der Blutrückstand nach der Systole der Ventrikel rechts größer sei als links.

IV. Gewichte und Maße des Herzens beim Neugeborenen.

Bevor wir das Wachstum des Herzens beschreiben, wollen wir einige Zahlen bezüglich der Dimensionen des Herzens des Neugeborenen anführen. Nach Vierordt beträgt das Gewicht des Herzens am Neugeborenen 23—24 g, das Volumen der Muskulatur beträgt nach Beneke 22,3 ccm, der Umfang der A. pulmonalis mißt 23,7, der der Aorta 18,7 mm. Der Umfang des Ostium venosum dextrum beträgt nach Creutzfeldt 28,5 mm, der des Ostium venosum sinistrum 26,5. Die berechnete Weite des Ostium venosum dextrum ist 68, jene des Ostium venosum sinistrum 64 mm, der Flächeninhalt der Valvula tricuspidalis beträgt 112 qmm, jener der Bicuspidalis 100 qmm. Nach Meckel verhält sich das Herzgewicht

zum Körpergewicht bei Neugeborenen wie 1 : 120. Es beträgt also 0,83 Proz. des Körpergewichtes, nach den Berechnungen von Vierordt nur 0,76 Proz.

Nach Hiffelsheim und Robin hat der rechte Vorhof des Neugeborenen eine Kapazität von 7—10 ccm, der linke eine solche von 4—5 ccm, die Kapazität der rechten Kammer beträgt 8—10, die der linken 6—10 ccm. Die Kapazität der Vorhöfe ist demnach um ein Fünftel bis ein Drittel kleiner als jene der Kammer. Nach Beneke verhält sich das Volumen der Muskulatur der rechten Kammer zu jener der linken Kammer wie 1 : 1,33. Nach Vierordt übertrifft beim Neugeborenen das Gewicht des rechten Vorhofes das des linken.

V. Das Wachstum des Herzens.

Ueber das Wachstum des Herzens unter normalen Verhältnissen existiert eine große Zahl von Untersuchungen, an deren Spitze wohl nach ihrer Bedeutung und ihrem Umfang jene von Beneke, Vierordt und W. Müller zu stellen sind. Weiter gehören hierher die Angaben von Lorey und Bizot, schließlich bezüglich des Wachstums der Ostien und Klappen die Untersuchungen von Creutzfeldt. Bevor wir an die Besprechung der allgemeinen Wachstumsvorgänge gehen, wollen wir die Tabellen der zitierten Arbeiten beigeben.

Tabelle II (Beneke).

Alter	Geschlecht	Volum in ccm	Umfang der Pulmonalis in mm	Umfang d. Pulmonalis auf 100 cm Körperlänge	Umfang der Aorta	Umfang der Aorta auf 100 cm Körperlänge
Reif totgeboren	m.	22,3	23,7	47,6	18,7	37,5
	w.	—	—	—	—	—
Erste 11 Tage	m.	—	25,1	50,0	20,0	39,8
	w.	21,0	22,2	54,5	19,0	38,1
Bis Ende d. 3. Mon.	m.	25,8	26,0	48,8	23,7	44,2
	w.	24,7	26,1	46,8	23,5	42,4
Bis Ende d. 1. Jahres	m.	33,6	32,2	49,0	30,0	45,6
	w.	32,2	29,9	47,9	28,3	45,4
2 Jahre	m.	44,3	36,7	50,9	33,9	46,9
	w.	43,4	35,5	47,4	33,2	44,1
3 „	m.	50,2	38,9	47,7	35,6	43,9
	w.	51,8	37,1	44,5	34,6	41,5
4 „	m.	60,0	39,5	42,4	39,0	41,8
	w.	—	—	—	—	—
5 „	m.	—	—	—	—	—
	w.	68,1	40,1	40,1	40,6	40,6
6 „	m.	75,1	42,7	40,9	40,3	38,9
	w.	—	44,3	40,3	40,0	36,4
7 „	m.	99,0	47,1	40,6	43,0	37,0
	w.	77,0	44,0	42,2	39,5	37,8
7—9 Jahre	m.	—	47,2	—	46,6	38,3
	w.	—	—	—	—	—
9—11 „	m.	111,5	51,0	41,9	47,3	38,8
	w.	—	—	—	—	—
11—13 Jahre	m.	—	52,2	37,9	50,8	36,9
	w.	—	51,7	37,0	48,5	34,8
13—15 „	m.	—	48,7	34,0	46,2	32,3
	w.	—	52,0	38,1	49,6	36,3 P. n. eing. [1])

1) Pubertät nicht eingetreten.

Alter	Geschlecht	Volum in ccm	Umfang der Pulmonalis in mm	Umfang d. Pulmonalis auf 100 cm Körperlänge	Umfang der Aorta	Umfang der Aorta auf 100 cm Körperlänge
15 Jahre	m.	130,0	52,2	36,1	49,0	33,9 P. n. eing.
	w.	177,0	47,6	32,3	49,6	33,7 P. eing.[1])
16 „	m.	177,3	53,7	33,8	51,9	33,2 P. eing.
	w.	—	55,3	36,0	56,3	36,9
17 „	m.	—	56,6	36,2	55,1	35,3
	w.	165,0	52,9	34,7	49,6	32,5 P. eing.
18 „	m.	202,4	56,4	34,9	53,5	33,1
	w.	174,2	57,7	36,4	55,4	34,9
19 „	m.	—	61,0	36,9	57,8	34,6
	w.	202,5	59,1	35,9	53,3	32,3
20 „	m.	259,7	61,5	36,6	57,8	34,3
	w.	—	57,2	36,3	53,5	34,1
21 „	m.	258,3	64,5	36,9	62,0	36,0
	w.	221,0	56,0	36,5	56,2	36,7
20—25 Jahre	m.	234,0	62,7	36,7	60,1	35,1
	w.	213,1	61,5	38,5	57,5	36,0
26—30 „	m.	254,7	64,7	37,9	62,1	36,4
	w.	220,9	62,2	39,9	59,0	37,9
30—40 „	m.	275,2	66,3	39,1	65,2	38,4
	w.	212,1	64,6	41,3	60,6	38,6
40—50 „	m.	288,8	70,2	41,7	72,1	42,8
	w.	239,8	66,3	42,1	65,8	41,8
50—60 „	m.	277,6	70,6	41,4	75,4	44,3
	w.	229,9	71,1	44,8	74,8	47,1
60—70 „	m.	257,9	73,2	43,0	80,8	47,4
	w.	262,6	72,2	44,6	75,6	46,9
70—80 „	m.	292,0	74,6	44,5	82,7	49,2
	w.	—	—	—	—	—

Tabelle III (W. MÜLLER).

Alter	Männer	Weiber	Alter	Männer	Weiber
	Bruttogewicht			Bruttogewicht	
0 Monate	20,79	19,24	16—20 Jahre	236,9	215,2
1 Monat	16,19	14,36	21—30 „	297,4	220,6
2—6 Monate	20,13	20,18	31—40 „	289,6	234,7
7—12 „	30,64	32,14	41—50 „	304,2	264,1
2—3 Jahre	52,7	45,2	51—60 „	340,8	256,9
4—5 „	65,2	69,0	61—70 „	345,9	285,1
6—10 „	103,6	82,5	71—80 „	335,5	294,3
11—15 „	163,8	177,4	81—90 „	315,7	253,0

Tabelle IV (W. MÜLLER).

Alter	Männer	Weiber	Alter	Männer	Weiber
	Absolutes Gewicht			Absolutes Gewicht	
1 Woche	16,47	12,84	6—10 Jahre	88,9	75,8
2 Wochen	15,81	15,62	11—15 „	119,0	124,0
3 „	16,12	15,74	16—20 „	209,8	192,0
4 „	17,44	14,66	21—30 „	240,3	190,2
2 Monate	15,41	16,06	31—40 „	246,4	191,0
3 „	19,07	18,88	41—50 „	254,9	217,9
4—6 Monate	23,16	21,89	51—60 „	275,1	215,3
7—12 „	29,64	29,24	61—70 „	283,6	249,9
2 Jahre	42,1	41,5	71—80 „	266,3	231,9
3 „	56,5	47,7	81—90 „	258,9	203,9
4—5 Jahre	62,7	66,1			

1) Pubertät in der Mehrzahl der Fälle eingetreten.

Tabelle V (Vierordt).

Alter	Geschlecht	Absolutes Gewicht g	Proz. Körpergewicht	Gewicht zu dem des Neugeborenen
0 Monate	m.	23,6	0,76	1,00
	w.	24,0	0,80	1,00
1 Monat	m.	17,2	0,51	0,73
	w.	15,2	0,49	0,63
2—3 Monate	m.	17,1	0,48	0,72
	w.	17,2	0,38	0,72
4, 5, 6 „	m.	23,6	0,38	0,96
	w.	21,4	0,36	0,89
7, 8, 9 „	m.	30,0	0,40	1,25
	w.	27,5	0,39	1,15
10, 11 „	m.	33,7	0,41	1,43
	w.	33,3	0,44	1,39
1 Jahr	m.	41,2	0,48	1,75
	w.	32,8	0,42	1,37
1¼ Jahr	m.	44,4	0,50	1,88
	w.	—	—	—
1½ „	m.	47,5	0,49	2,01
	w.	42,3	0,44	1,76
1¾ „	m.	46,5	0,45	1,97
	w.	—	—	—
2 Jahre	m.	51,9	0,47	2,20
	w.	51,3	0,53	2,14
2½ „	m.	58,9	0,49	2,68
	w.	59,3	0,56	2,47
3 „	m.	54,5	0,52	2,75
	w.	60,1	0,50	2,49
3½ „	m.	57,7	—	2,44
	w.	57,1	—	2,38
4 „	m.	74,7	0,53	3,14
	w.	69,0	0,55	2,87
5 „	m.	83,7	0,51	3,43
	w.	80,3	0,55	3,35
6 „	m.	87,1	0,48	3,60
	w.	91,4	0,56	3,72
7 „	m.	93,3	0,47	3,95
	w.	81,4	0,48	3,39
8 „	m.	95,0	0,44	4,02
	w.	106,0	0,58	4,42
9 „	m.	108,3	0,46	4,59
	w.	123,3	0,62	5,14
10 „	m.	130,9	0,51	5,41
	w.	125,0	0,54	5,00
11 „	m.	142,9	0,52	5,97
	w.	114,4	0,47	4,77
12 „	m.	—	—	—
	w.	110,0	0,40	4,58
13 „	m.	172,2	0,50	6,95
	w.	142,5	0,46	5,94
14 „	m.	216,1	0,48	9,16
	w.	173,8	0,50	7,24
15 „	m.	200,6	0,48	8,45
	w.	248,3	0,65	10,42
16 „	m.	229,4	0,51	9,76
	w.	264,3	0,63	11,01
17 „	m.	250,9	0,51	10,63
	w.	234,4	0,52	9,75
18 „	m.	251,7	0,46	10,33
	w.	242,0	0,49	9,73

Alter	Geschlecht	Absolutes Gewicht g	Proz. Körpergewicht	Gewicht zu dem des Neugeborenen
19 Jahre	m.	298,4	0,51	11,42
	w.	263,3	0,53	11,00
20 „	m.	305,3	0,51	12,94
	w.	243,0	0,48	10,10
21 „	m.	303,5	0,49	12,59
	w.	250,6	0,48	10,42
22 „	m.	311,1	0,50	13,24
	w.	253,5	0,48	10,44
23 „	m.	295,8	0,46	12,42
	w.	258,5	0,49	10,77
24 „	m.	313,4	—	13,09
	w.	284,1	—	11,84
25 „	m.	301,7	0,46	12,74
	w.	260,9	0,49	10,86
26—30 Jahre	m.	297,4	0,48	12,6
	w.	220,6	0,42	9,19
30—40 „	m.	289,6	0,46	12,27
	w.	234,7	0,44	9,77
40—50 „	m.	304,2	0,49	12,89
	w.	264,1	0,48	11,00
50—60 „	m.	340,8	0,57	14,44
	w.	256,9	0,48	10,62
60—70 „	m.	345,9	0,59	14,65
	w.	285,1	0,56	11,88
70—80 „	m.	335,5	0,57	14,21
	w.	294,3	0,61	12,27

Während Beneke, wie schon erwähnt, das Volumen der Herzmuskulatur mißt und dieses Volumen ohne Rücksicht auf das Körpergewicht wiedergibt, beziehen sich die Tabellen von Vierordt erstens auf das absolute Gewicht des Herzens, zweitens auf das prozentische Gewicht des Herzens im Vergleich zum Körpergewicht und drittens auf das Wachstum des Herzens im Vergleich zum Neugeborenen bis zum 25. Lebensjahre. Die hier abgedruckte Tabelle V ist kombiniert aus den Tabellen, welche Vierordt in seiner Arbeit über das Massenwachstum der Körperorgane des Menschen gibt.

Juncker zitiert in seiner Arbeit die Wägungen von Lorey, welche sich allerdings nur auf die ersten 4 Lebensjahre beziehen und folgendes ergeben:

Alter	Gewicht
1—1½ Jahre	36 g
—2 „	44,7 „
—2½ „	53,8 „
—3 „	49,4 „
—4 „	64 „

Die von Juncker an 40 verunglückten Kindern erhobenen Werte sind etwas größer.

Die Länge und Breite des Herzens stellt Vierordt nach den Angaben von Creutzfeldt und Bizot in folgender Tabelle zusammen:

Tabelle VI (Vierordt).

Alter Jahre m.	Alter Jahre w.	Männlich durchschnittliche Körperlänge cm	Männlich Länge des Herzens cm	Männlich Breite des Herzens cm	Weiblich durchschnittliche Körperlänge cm	Weiblich Länge des Herzens cm	Weiblich Breite des Herzens cm
		39,9	2,95	3,32	39,07	2,53	2,63
0,38	0,4	56,95	4,11	4,45	57,08	4,0	4,3
1,26	1,5	74,60	5,17	5,76	69,50	4,65	5,45
2,3	4,0	82,0	5,37	6,44	92,30	6,5	6,7
1—4 (Bizot)		—	5,14	6,09	—	5,10	5,84
8,9	8,0	115,15	7,0	7,95	119,70	7,43	8,06
5—9 (Bizot)		—	7,03	7,44	—	6,0	6,54
12,0	15,0	120,0	7,3	8,0	147,83	8,40	9,40
10—15		—	7,67	8,35	—	6,63	7,03
23,6	24,4	174,9	10,34	10,74	153,47	9,50	9,77
16—29		—	9,54	10,3	—	8,72	9,61
35		170,15	10,72	11,35	161,48	10,24	10,44
46,5		165,28	10,58	11,77	163,23	9,87	11,26
30—49		—	9,73	10,69	—	9,26	9,93
54,4		167,35	10,70	11,66	155,70	9,77	11,02
65,2		167,18	11,03	11,92	151,15	9,87	10,75
74,1		163,36	10,24	11,51	157,30	9,94	11,82
50—79 (Bizot)		—	10,29	11,8	—	9,52	10,52
zwischen 70 u. 90 (Haushalter)		—	10,5	12,5	—	9,0	11,0

Bemerken wollen wir nur, daß die von Creutzfeldt gewonnenen Maße in der Form zustande kamen, daß er das herausgeschnittene Herz auf eine Tafel aufgelegt und so gemessen hat, während über die Messungsart Bizots nichs bekannt ist.

Die Gewichtsverhältnisse der einzelnen Herzabschnitte in bezug auf das Alter und auf das Körpergewicht hat W. Müller untersucht. Die folgenden Tabellen VII a—d, dem Müllerschen Buche entnommen, mögen über diese Veränderungen Aufschluß geben.

Tabelle VII a (W. Müller).

Alter	Männer Vorhöfe	Männer Ventrikel	Männer $\frac{A^1)}{V}$	Weiber Vorhöfe	Weiber Ventrikel	Weiber $\frac{A}{V}$
1 Monat	2,85	13,88	0,2163	2,57	11,80	0,2229
2—3 Monate	3,07	13,51	0,2283	3,27	14,34	0,2282
4—6 „	4,25	18,91	0,2252	3,93	17,96	0,2214
7—12 „	5,25	24,36	0,2202	5,18	24,03	0,2191
2 Jahre	7,28	34,20	0,2142	6,05	31,42	0,1948
3 „	9,22	47,28	0,1982	7,49	40,15	0,1884
4—5 Jahre	8,58	50,44	0,1714	9,06	49,89	0,1860
6—10 „	12,94	75,99	0,1720	10,50	63,74	0,1690
11—15 Jahre	17,9	101,1	0,1729	15,01	89,49	0,1722
16—20 „	28,6	180,5	0,1591	25,6	166,3	0,1560
21—30 „	31,9	204,7	0,1583	26,5	163,7	0,1645
31—40 „	35,9	208,2	0,1744	27,8	160,6	0,1767
41—50 „	39,9	218,0	0,1893	37,4	180,5	0,2060
51—60 „	45,3	234,4	0,1932	36,4	178,9	0,2097
61—70 „	50,6	235,9	0,2243	41,4	186,5	0,2288
71—80 „	50,5	213,8	0,2408	44,7	187,1	0,2499
81—90 „	52,8	205,9	0,2650	42,8	161,1	0,2768

1) Atrioventrikularindex.

Tabelle VIIb (W. Müller).

Alter	Männer						Weiber					
	R	L	S	R u. r	L u. l	$\frac{R}{L}$	R	L	S	R u. r	L u. l	$\frac{R}{L}$
1 Woche	4,85	4,45	4,29	6,14	7,45	0,839	3,82	3,47	3,26	4,81	5,76	0,827
2 Wochen	4,11	4,79	4,09	5,34	7,65	0,698	4,10	4,53	3,93	5,41	7,28	0,733
3 „	4,10	4,93	4,29	5,39	7,93	0,680	4,04	5,04	4,11	5,27	7,89	0,678
4 „	4,11	5,83	4,29	5,41	8,83	0,635	3,44	4,71	3,93	4,63	7,46	0,634
2 Monate	3,09	4,54	3,91	4,28	7,28	0,549	3,43	5,42	4,34	4,74	8,45	0,571
3 „	3,94	6,44	5,06	5,47	9,98	0,561	3,88	6,41	5,08	5,41	9,96	0,545
4—6 Monate	4,68	7,99	6,23	6,55	12,35	0,532	4,33	7,91	5,62	6,12	11,84	0,522
7—12 „	5,72	10,68	8,02	8,04	16,31	0,502	5,77	10,43	7,83	8,45	15,76	0,515
2 Jahre	9,00	14,11	11,30	12,42	22,00	0,561	7,82	13,52	10,00	10,85	20,57	0,525
3 „	10,63	23,77	14,42	14,98	32,15	0,469	9,04	18,26	12,88	12,93	27,24	0,473
4—5 Jahre	11,07	22,23	17,13	16,24	34,20	0,473	11,71	21,94	16,22	16,61	33,26	0,499
6—10 „	17,68	33,98	24,32	25,01	50,97	0,487	14,31	29,01	21,92	20,93	24,32	0,471
11—15 Jahre	24,2	44,4	32,5	34,0	67,1	0,500	20,1	40,9	28,5	28,7	60,8	0,467
16—20 „	46,0	76,9	57,6	63,4	117,1	0,542	39,1	73,8	53,3	55,2	111,1	0,508
21—30 „	54,1	90,5	65,1	70,8	125,1	0,519	37,9	72,7	52,9	54,0	107,6	0,499
31—40 „	50,8	88,9	66,9	71,0	135,6	0,529	37,7	68,9	50,6	52,9	104,3	0,509
41—50 „	51,7	94,9	70,3	72,8	143,9	0,506	45,2	75,2	58,2	62,8	115,9	0,552
51—60 „	54,9	101,6	71,6	75,3	151,6	0,508	43,3	73,9	55,5	60,1	116,1	0,529
61—70 „	55,1	103,7	77,7	77,7	155,7	0,516	46,6	81,2	59,9	64,5	123,3	0,545
71—80 „	52,4	94,4	69,0	73,2	142,6	0,526	43,9	82,7	61,0	62,3	125,3	0,515
81—90 „	41,2	97,2	67,4	61,6	144,4	0,442	36,2	66,1	50,5	51,4	109,7	0,488

R = freier Abschnitt des rechten Ventrikels; L = freier Abschnitt des linken Ventrikels; S = Septum; r = berechneter Wert des rechten Septumanteiles; l = berechneter Wert des linken Septumanteiles; $\frac{R}{L}$ = Ventrikelindex.

Tabelle VIIc (W. Müller).

Körpergewicht in Kilo	Männer			Weiber		
	Vorhöfe	Ventrikel	$\frac{A}{V}$	Vorhöfe	Ventrikel	$\frac{A}{V}$
30,1—40	35,1	171,5	0,2088	31,5	154,5	0,2077
40,1—50	39,4	195,8	0,2038	36,9	183,6	0,2026
50,1—60	44,0	233,3	0,1921	41,1	210,5	0,1943
60,1—70	50,4	264,2	0,1934	44,9	224,3	0,2057

Tabelle VIId (W. Müller).

Körpergewicht in Kilo	R	L	S	R u. r	L u. l	$\frac{R}{L}$
			1. Männer.			
30,1—40	40,4	75,7	54,7	58,2	114,7	0,508
40,1—50	47,1	84,5	63,2	66,0	128,8	0,517
50,1—60	55,6	103,4	73,9	76,9	155,3	0,498
60,1—70	61,6	120,7	84,1	86,9	178,8	0,495
70,1—80	66,1	131,3	90,5	94,5	194,6	0,486
			2. Weiber.			
20,1—30	28,9	52,9	40,3	41,1	78,7	0,509
30,1—40	37,7	66,8	50,4	52,9	101,2	0,522
40,1—50	41,9	79,9	57,5	59,7	120,0	0,497
50,1—60	49,7	92,7	65,9	69,7	138,8	0,509
60,1—70	56,5	97,4	75,7	76,7	158,0	0,501

Das Wachstum der venösen Ostien war Gegenstand der Untersuchungen von CREUTZFELDT, dessen Tabellen wir folgen lassen (Tab. VIII—XI). Die erste Tabelle zeigt das kontinuierliche Größerwerden der venösen Ostien von der Geburt bis zum 80. Lebensjahr, während die zweite Tabelle die kontinuierliche Zunahme der berechneten Weiten dieser Ostien wiedergibt. Da wir bei der Besprechung der durchschnittlichen Weiten der Ostien auf den Begriff der berechneten Weite CREUTZFELDTS schon eingegangen sind, erscheint es überflüssig, diese hier wieder zu erklären.

Tabelle VIII (CREUTZFELDT).

Alter in Jahren	Männliches Geschlecht			Weibliches Geschlecht		
	Zahl der Fälle	Umfang des Ost. ven. dextr.	Umfang des Ost. ven. sin.	Zahl der Fälle	Umfang des Ost. ven. dextr.	Umfang des Ost. ven. sin.
0	4	30,0	26,7	3	27,0	26,3
0—1	16	45,2	40,4	9	43,7	39,0
1—2	5	60,6	55,6	2	56,5	47,0
2—5	7	64,6	59,3	3	71,6	60,0
5—10	4	82,5	72,5	7	87,0	78,4
10—20	1	83,0	79,0	3	98,3	87,0
20—30	8	119,6	104,7	7	108,6	94,0
30—40	8	127,1	113,0	4	115,8	99,2
40—50	9	126,6	111,6	7	118,8	110,2
50—60	9	132,6	109,3	8	122,5	100,5
60—70	9	131,2	123,7	10	116,0	101,5
70—80	8	131,1	113,5	6	132,8	109,0
80—90	—	—	—	2	123,7	104,5

Tabelle IX (CREUTZFELDT).

Alter in Jahren	a) Männliches Geschlecht				b) Weibliches Geschlecht			
	Zahl der Fälle	Berechnete Weiten des Ost. ven. dextr. in qmm	Berechnete Weiten des Ost. ven. sin. in qmm	Verhältnis von Ost. ven. dextr. zu Ost. ven. sin.	Zahl der Fälle	Berechnete Weiten des Ost. ven. dextr. in qmm	Berechnete Weiten des Ost. ven. sin. in qmm	Verhältnis von Ost. ven. dextr. zu Ost. ven. sin.
0	4	77,2	72,2	0,844	3	58,7	55,7	0,966
0—1	16	167,8	132,0	0,871	9	157,8	126,8	0,808
1—2	5	294,0	249,6	0,838	(2	254,5	175,5	0,690)
2—5	7	348,3	281,0	0,814	3	407,7	288,7	0,719
5—10	4	547,2	419,5	0,785	7	605,4	491,3	0,825
10—20	(1	548,0	497,0	0,907)	4	842,2	671,7	0,801
20—30	8	1140,5	879,5	0,769	7	942,7	704,0	0,757
30—40	8	1255,9	1036,5	0,816	5	1072,4	788,8	0,753
40—50	10	1279,8	1104,4	0,769	6	1124,3	957,3	0,870
50—60	10	1412,1	955,9	0,690	8	1205,4	817,6	0,689
60—70	9	1378,0	1014,7	0,740	10	1177,8	824,0	0,768
70—80	8	1383,4	1037,6	0,762	6	1425,0	957,7	0,682
80—90	—	—	—	—	2	1209,5	869,5	0,724

Die Flächenzunahme der Atrioventrikularklappen während des Wachstums illustriert die folgende Tabelle.

Tabelle X (CREUTZFELDT).

Alter in Jahren	a) Männliches Geschlecht				b) Weibliches Geschlecht			
	Zahl der Fälle	Tricusp. in qmm	Bicusp. in qmm	Verhältnis von Tricusp. zu Bicusp.	Zahl der Fälle	Tricusp. in qmm	Bicusp. in qmm	Verhältnis von Tricusp. zu Bicusp.
0	4	129,0	96,5	0,777	3	94,7	103,7	1,089
0—1	16	284,2	242,5	0,867	9	283,3	247,0	0,941
1—2	5	432,8	423,8	0,976	2	474,0	390,5	0,822
2—5	7	594,9	507,3	0,867	3	671,3	536,7	0,823
5—10	4	892,5	756,2	0,845	7	955,6	884,6	0,926
10—20	1	1005,0	895,0	0,890	4	1258,0	1011,7	0,808
20—30	8	2034,0	1667,5	0,821	7	1656,0	1385,3	0,836
30—40	8	2255,5	1880,2	0,834	5	1584,0	1355,0	0,877
40—50	10	2260,0	1779,1	0,832	6	1929,5	1666,5	0,856
50—60	7	2206,9	1872,7	0,749	8	1826,7	1498,9	0,825
60—70	9	2367,8	1819,6	0,748	10	1802,1	1395,5	0,782
70—80	8	2220,0	1821,6	0,821	6	1909,6	1634,8	0,751
80—90	—	—	—	—	2	1972,0	1468,5	0,744

Die letzte Tabelle zeigt die Veränderungen im gegenseitigen Verhältnis der Ostien zu der Flächenausdehnung der Klappen.

Tabelle XI (CREUTZFELDT).

a) Für das männliche Geschlecht			b) Für das weibliche Geschlecht		
Zahl der Fälle	Verhältnis des Ost. ven. dextr. zur Tricuspidalklappe	Verhältnis des Ost. ven. sin. zur Mitralklappe	Zahl der Fälle	Verhältnis des Ost. ven. dextr. zur Tricuspidalklappe	Verhältnis des Ost. ven. sin. zur Mitralklappe
4	1 : 1,627	1 : 1,537	3	1 : 1,655	1 : 1,875
16	1 : 1,759	1 : 1,885	9	1 : 1,839	1 : 2,017
5	1 : 1,454	1 : 1,681	2	1 : 1,857	1 : 2,219
7	1 : 1,713	1 : 1,824	3	1 : 1,673	1 : 1,822
4	1 : 1,648	1 : 1,790	7	1 : 1,609	1 : 1,808
1	1 : 1,834	1 : 1,801	4	1 : 1,526	1 : 1,513
8	1 : 1,720	1 : 1,932	7	1 : 1,788	1 : 1,965
9	1 : 1,754	1 : 1,865	5	1 : 1,464	1 : 1,749
10	1 : 1,647	1 : 1,794	6	1 : 1,718	1 : 1,724
10	1 : 1,833	1 : 1,973	8	1 : 1,563	1 : 1,860
9	1 : 1,754	1 : 1,811	10	1 : 1,691	1 : 1,707
8	1 : 1,694	1 : 1,794	6	1 : 1,572	1 : 1,728
			2	1 : 1,644	1 : 1,687

Das Studium der vorausgestellten Tabellen ergibt über die fortschreitende Entwicklung des Herzens, resp. über seine Volumszunahme und die Phasen dieser Volumsveränderungen eine ganze Reihe theoretisch und praktisch wichtiger Aufschlüsse. Ist die kontinuierliche Volumszunahme des Herzens eine über jeden Zweifel erhabene Tatsache, so ist das Datum des Wachstumsstillstandes, aber auch die Frage nach einer eventuellen Abnahme der Herzgröße noch nicht eindeutig beantwortet. Wenn wir den Untersuchungen von BENEKE folgen, so reicht der aufsteigende Schenkel in der Wachstumskurve des Herzens bis zum 50. Lebensjahr, um von hier an bis zum 70. abzusinken. Um das 70. Lebensjahr tritt wieder eine geringe Volumszunahme des Herzens ein. Nach THOMA hingegen wächst das Herz bis zum 35. Lebensjahr, um in seiner Größe bis zum 45. Lebensjahr konstant zu bleiben. Dann nimmt es weiter zu bis zum 65. Lebens-

jahr, um von da an wieder abzunehmen. Nach Clendinning wächst das Herz bis ins späte Alter kontinuierlich. Aehnlich äußert sich Bizot, nach welchem im hohen Alter das Herzgewicht nicht nur absolut, sondern auch relativ wegen der Abnahme des Körpergewichtes zunimmt, während W. Müller auf Grund seiner andernorts (Tab. III) wiedergegebenen Tabelle zu dem Schluß kommt, daß das Herzgewicht vom Beginn des dritten Dezenniums bis zum siebenten langsam zunimmt, um dann langsam abzunehmen. Beneke folgert aus seinen Tabellen, daß sich das Volum der Herzmuskulatur am Ende des 2. Lebensjahres bereits verdoppelt hat. Bis zum 7. Jahr schreitet das Wachstum des Herzens noch relativ rasch vor sich, um bis zum 15. Lebensjahr immer langsamer zu werden.

Besonderes Gewicht legt Beneke auf die Pubertätsentwicklung des Herzens. Vom 15.—20. Lebensjahr erfährt nämlich das Herzvolumen nach seinen Untersuchungen mindestens eine Zunahme von 100 ccm. Daß es sich hier tatsächlich um eine mit der Entwicklung der Genitalsphäre einhergehende Veränderung des Herzvolumens handelt, zeigt Beneke dadurch, daß er auch die Herzvolumina von Personen zwischen 16 und 20 Jahren bestimmt, bei welchen die Pubertät noch nicht eingetreten ist und an ihnen feststellt, daß auch die ruckweise Volumszunahme des Herzens nicht erfolgt ist. Die Verhältnisse werden vielleicht am anschaulichsten durch folgende Gegenüberstellung: 7 Fälle nicht entwickelter Pubertät — durchschnittliches Herzvolumen 133 ccm — 11 Fälle entwickelter Pubertät — durchschnittliches Herzvolumen 179,4 ccm.

Diese Angaben von Beneke, welchen schon ähnliche von Peacock und Reid vorangegangen sind, werden von W. Müller dahin erklärt, daß die Zunahme des Herzens eine einfache Folge jener Zunahme sei, welche der ganze Körper während der Pubertätsentwicklung erfährt.

Was die Verhältnisse der einzelnen Abschnitte des Herzens zueinander anlangt, so ergibt sich die Tatsache, daß beim Neugeborenen der linke Ventrikel den rechten ohne Zweifel nur um weniges übertrifft. Bald nach der Geburt wird diese Differenz aber durch das rasche Wachstum des linken Ventrikels eine beträchtliche. Wir haben im Kapitel über die Entwicklungsgeschichte des Herzens bereits darauf aufmerksam gemacht, daß die Ueberlegenheit des linken Ventrikels gegenüber dem rechten, welche sich schon im Embryonalleben kenntlich macht, vor allem in der Corticalis zum Ausdruck kommt und hier verhältnismäßig groß ist. Im Gesamtvolumen oder Gesamtgewicht des Herzens kommt dies deshalb nicht so zum Ausdruck, weil die Spongiosa des rechten Ventrikels gegenüber jener des linken überwiegt. Bereits im 3.—6. Lebensmonat ist das Verhältnis der rechten zur linken Kammer wie 1 : 2,3, also dem beim Erwachsenen fast gleich.

Bezüglich des Wachstums der großen Gefäße ergibt sich, daß Aorta und Pulmonalis kontinuierlich an Umfang zunehmen; während aber bis zur vollendeten Pubertät die Pulmonalis weiter ist als die Aorta, gleicht sich dieses Verhältnis durch erhebliches Wachstum dieser letzteren um das 30. Lebensjahr aus. Vom 40. Lebensjahre an erlangt aber die Aorta das Uebergewicht und bleibt bis an das Lebensende weiter.

VI. Die Geschlechtsunterschiede im Volumen und in den Maßen des Herzens.

Da in den vorhergehenden Tabellen schon vielfach die Maße für die beiden Geschlechter getrennt wiedergegeben worden sind, möge an dieser Stelle nur auf die allgemeinen Geschlechtsunterschiede des Herzens aufmerksam gemacht werden. Schon Bizot gibt an, daß das weibliche Herz in allen Dimensionen kleiner ist, als das männliche, eine Angabe, welche in neuester Zeit Dietlen auf Grund seiner röntgenologischen Untersuchungen bestätigt, indem er aussagt, daß Frauen durchschnittlich ein kleineres Herz haben als gleichalterige Männer. Nach Peacock beträgt das Gewicht des männlichen Herzens 270, das des weiblichen 250 g. Nach Beneke ist das weibliche Herz im Verhältnis zur Körperlänge kleiner als das des Mannes, während nach Buhl das weibliche Herz in bezug auf die Körperhöhe größer ist. Da durchschnittlich das weibliche Individuum kleiner, leichter und muskelschwächer ist als das männliche, diese drei Faktoren aber, wie wir gesehen, für die Herzmaße bestimmend sind, ist es eigentlich klar, daß die alten Angaben Bizots und vieler anderer richtig sind.

VII. Die Herzgröße in der Gravidität.

Im Anschluß an die Geschlechtsunterschiede des Herzens mögen hier einige Bemerkungen über die am Herzen während der Gravidität stattfindenden Veränderungen folgen. Nach den Untersuchungen von Dreysel und Müller ist ja diese lange Zeit strittige Frage als erledigt anzusehen. Der erste Autor, der eine Hypertrophie des Herzens während der Gravidität behauptete, war Larcher im Jahre 1828. Er konstatierte eine Zunahme des linken Ventrikels um ein Viertel bis ein Drittel des Volumens, eine Zahl, welche zweifellos viel zu hoch gegriffen ist. Seine Untersuchungen wurden von Ducrest an der Leiche, von Durozier perkutorisch bestätigt. Auch Engel und Beneke fanden in der Schwangerschaft eine Vergrößerung des Herzens zugunsten des linken Ventrikels. Nach Winckel sei die Hypertrophie des Herzens selbstverständlich, da es sich den gesteigerten Anforderungen in der Gravidität akkommodieren müsse. W. Müller reduzierte die Angaben Larchers auf das richtige Maß, indem er aus seinen Messungen folgende Schlüsse zog:

1) Das Herz erfährt infolge der Schwangerschaft höchstens eine Massenzunahme, welche der Massenzunahme des Körpers proportional ist.

2) Der Einfluß des Alters auf die Verteilung der Herzmuskulatur wird durch die Schwangerschaft nicht aufgehoben.

3) Der Atrioventrikularindex der Schwangeren und Wöchnerinnen ist etwas kleiner als jener gleichalteriger weiblicher Personen.

Dreysel folgert aus seinen Untersuchungen eine Differenz zugunsten des Herzens von Graviden und Puerperalen, welche allerdings mit dem zunehmenden Alter der Individuen abnimmt. Die stärkere Hypertrophie des Herzens jugendlicher Gravider erklärt er mit der größeren Anpassungsfähigkeit des jugendlichen Organismus. Wie aus der folgenden Tabelle Dreysels hervorgeht, zeigen die Herzgewichte der Graviden eine konstante Zunahme bis zum Tage der Geburt und von da an eine kontinuierliche Abnahme, mit Ausnahme

der ersten Woche, in welcher die erneute Zunahme mit der Laktation zusammenhängen soll. Das plötzliche Sinken erklärt Dreysel aus der plötzlichen Druckverminderung in der Aorta durch die Ausschaltung des Placentarkreislaufes. Meiner Meinung nach ist die Zahl der Messungen vorderhand eine so geringe, daß dergleichen Folgerungen wohl als verfrüht bezeichnet werden müssen.

Tabelle XII (Dreysel).

Tod	Zahl	Mittleres Alter	Körpergewicht	Absolutes Herzgewicht mit Gefäßen
1.—4. Monat der Gravidität	2	32	45,0	237,5
5.—9. „ „ „	7	29	44,1	257,1
Tag der Geburt	7	31	53,1	296,4
1. Woche post partum	32	30	50,9	291,7
2. „ „ „	14	28	45,5	253,6
3.—5. Woche post partum	5	28	44,2	248,0

Im speziellen ergaben die Untersuchungen Dreysels weiter eine Höhen- und Dickenzunahme beider Ventrikel, welche nach der Geburt allmählich verschwinden. Die Hypertrophie des Herzens ist also eine exzentrische. Bouchard und Balthazard haben durch Messungen der röntgenographischen Projektionsfigur festgestellt, daß bei schwangeren Frauen die Herzoberfläche vergrößert ist. In letzterer Zeit haben endlich Müller und Jaschke, ebenfalls auf Grund röntgenologischer Untersuchungen, die Resultate von Müller und Dreysel bestätigt und eine minimale Vergrößerung des Herzens in der Gravidität nachgewiesen.

VI. Kapitel.

Die Struktur der Herzwände.

I. Das Endocard.

Die gesamte Innenfläche der Herzhöhle ist von einem Gewebe ausgekleidet, welches an seiner freien Oberfläche ein Endothel trägt und zum mindesten funktionell für das Herz dieselbe Bedeutung hat, welche für die Intima der peripheren Gefäße angenommen wird. Diese innere Auskleidung als eigene Schicht zu betrachten, ist eine relativ junge Errungenschaft der Anatomie. Erst die verschiedenen Krankheiten, welche an der Herzinnenfläche und vor allem an den Klappen lokalisiert sind, lenkten die Aufmerksamkeit der Aerzte auf die innere Auskleidung des Herzens. Es wird im allgemeinen angegeben, daß Bouillaud derjenige war, welcher im Jahre 1835 den Namen Endocardium für die normale Auskleidung der Herzhöhle und Endocarditis für die daselbst lokalisierten entzündlichen Erscheinungen prägte.

Die glatte, glänzende Innenseite des Herzens ist an den verschiedenen Stellen in verschiedenen Nuancen gefärbt, je nach der Dicke und der Fixationsart des Endocards. So findet man an jenen Stellen, an welchen das Endocard besonders dünn ist, die rotbraune Farbe des darunter liegenden Myocards mehr, minder deutlich durch-

schimmern, während an jenen Stellen, an welchen das Endocard mächtiger entwickelt ist, die Herzwand einen weißlichen opaken Farbenton erhält. Vielfach sieht man diese beiden Extreme ziemlich unvermittelt ineinander übergehen. Aber auch die weißlich gefärbten Stellen erscheinen nicht einheitlich, sondern zeigen ein streifiges Aussehen. Bemerkt sei hier nur, daß das Klappenendocard rein weiß ist, ein Umstand, der mit der Textur der Klappe selbst zusammenhängt. (Ueber diese Tatsache vergleiche das Kapitel „Klappen".)

Besonders dick ist das Endocard im ganzen linken Vorhof. Die Besichtigung eines Querschnittes durch die Vorhofscheidewand zeigt ganz deutlich den Dickenunterschied des Endocards an der dem linken Vorhof zugekehrten Seite gegenüber jener, welche dem rechten zugewendet ist. Im rechten Vorhof ist die Verteilung der Endocarddicke eine ziemlich ungleichmäßige; so sehen wir das Endocard dicker am freien Rand des Annulus Vieussenii, am Torus Loweri und auch an den Hohlvenenmündungen. Im Bereiche des ganzen Sinusabschnittes ist das Endocard verhältnismäßig dick. Ganz dünn ist es dort, wo es die Musculi pectinati deckt. Bezüglich des Ventrikelendocards läßt sich feststellen, daß es in beiden Ventrikeln, entsprechend dem Ausströmungsteil, viel dicker ist als im Einströmungsteil; allerdings ist dieser Unterschied im linken Herzen viel deutlicher ausgesprochen als im rechten. So sieht man vor allem an dem glatten Anteil des Septum linkerseits fast immer ein weißes streifiges Endocard. Hervorgehoben sei an dieser Stelle, daß nur ein geringer Teil dieser Streifen seine Existenz der subendocardialen Einlagerung einzelner Abschnitte des Reizleitungssystems verdankt, sondern vielmehr auf die hier eingelagerten, später noch genauer zu besprechenden glatten Muskeln zurückzuführen ist. Die Trabekeln sind an der dem Lumen zugewendeten Fläche von einem dickeren Endocard umkleidet, als an der entgegengesetzten Seite. Vielfach sieht man hier die schon früher erwähnten, relativ plötzlichen Uebergänge der beiden Arten der Endocardbekleidung ineinander. Bis zu einem gewissen Grade ähnlich verhalten sich die Papillarmuskeln des linken Herzens, insofern als ihre dem Ausströmungsteil zugekehrten Wände viel stärker weißlich verfärbt sind, also ein dickeres Endocard tragen als jene Abhänge, welche gegen den Einströmungsteil sehen. Bezüglich des rechten Ventrikels sei nur hervorgehoben, daß ähnliche Verhältnisse vorliegen wie im linken. Allerdings erreicht nirgends das Endocard jene Dicke wie im linken Ventrikel.

Das Endocard ist überall mit der Unterlage eng verwebt und bedeckt dieselbe als eine vollkommen glatte Schicht, gleichgültig in welcher Revolutionsphase sich das Herz befinden mag. Größere faltenartige Abhebungen des Endocards während der Kontraktion habe ich nie gesehen, noch ist mir eine solche Angabe aus der Literatur bekannt. Gegen eine weitergehende Fältelung während der Oberflächenverkleinerung spricht schon die starke Verbreitung des elastischen Gewebes im Endocard. Ganz kleine, längsverlaufende äußerst zarte Falten sah ich an der septalen Wand des linken Ventrikels an Herzen, welche durch Wärme zur Kontraktion gebracht wurden. Ob sie auch während des Lebens vorkommen, kann ich natürlich nicht sagen. Man ist wohl berechtigt, aus dieser Tatsache zu deduzieren, daß die Systole dem Ruhestand des elastischen Gewebes im Endocard, die Diastole aber dem Ausdehnungszustande desselben entspricht. Trotz der gleich-

mäßigen Anlagerung des Endocards an die Unterlage ist seine Fixation daselbst doch eine verschiedenartige, wenigstens läßt sich durch die makroskopische Präparation zeigen, daß das Endocard an den verschiedenen Stellen verschieden leicht abziehbar ist. Im allgemeinen läßt sich sagen, daß man den endocardialen Ueberzug gerade dort leichter abheben kann, wo er dick ist.

Der mikroskopische Aufbau des Endocards ist schon des öftern, allerdings von den verschiedensten Standpunkten, beschrieben worden. Die von den einzelnen Autoren gemachten Angaben unterscheiden sich wohl vielfach in der Einteilung des Endocards in einzelne Schichten, lassen aber doch eine gewisse Uebereinstimmung bezüglich des prinzipiellen Aufbaues erkennen. So unterscheidet beispielsweise Luschka im allgemeinen drei Endocardschichten, wobei er zu dieser Einteilung allerdings durch die Idee gedrängt wird, daß das Endocard mit der ganzen Wand der peripheren Gefäße zu homologisieren sei. Er bemüht sich dementsprechend, die den drei Gefäßwandschichten homologen Anteile im Endocard überall nachzuweisen. Königer führt vier Schichten an: eine subendotheliale Schicht, die eigentliche elastische Schicht, eine bindegewebige Schicht, mit reichlichen elastischen Fasern. Unter dieser befindet sich an manchen Stellen noch ein lockeres subendocardiales Bindegewebe. Nagayo unterscheidet entsprechend den einzelnen Stellen des Herzens einen verschiedenen Schichtenbau. So beispielsweise am Ausströmungsteil des linken Ventrikels unterhalb der Aortenklappen eine subendotheliale Schicht, eine innere Bindegewebsschicht, eine elastische Schicht, eine Muskelfaserschicht und schließlich eine gefäßführende subendocardiale Lage. In der rechten Kammer unterscheidet er unter der Endothellage eine innere Bindegewebsschicht mit elastischen Fasern, darunter eine äußere Bindegewebsschicht mit dickeren elastischen Fasern. Für die beiden Vorhöfe gibt Nagayo an, daß sich unter dem Endothel eine innere Bindegewebsschicht ausbreite, auf diese folge die mittlere elastische Bindegewebsschicht, schließlich die äußere Bindegewebsschicht mit spärlichen elastischen Fasern.

Bezüglich der Bauelemente, welche das Endocard zusammensetzen, herrscht unter den Autoren betreffs des Vorkommens und der Verteilung der elastischen Elemente ziemliche Uebereinstimmung bis auf die Angabe Luschkas, daß sich vor allem im linken Vorhof nicht nur elastische Fasern, sondern auch gefensterte Membranen nachweisen lassen. Diese Angabe wurde aber später von Seipp, welcher sich besonders ausführlich mit den elastischen Elementen des Endocards beschäftigte, und schließlich von v. Ebner bestätigt. Etwas strittiger ist die Frage nach dem Vorkommen von glatten Muskelfasern im Endocard, welches zuerst von Schweigger-Seidl, dann von Ranvier, Albrecht und Renaud beschrieben wurde. Diese Angabe bezweifelt v. Ebner und auch Königer, während Nagayo sie bestätigt und erweitert.

Im allgemeinen läßt sich wohl angeben, daß das Endocard aus drei Schichten besteht, erstens aus dem Endothel, zweitens aus einer Membrana propria und drittens aus einer subendocardialen Schicht. Die meisten Variationen im Aufbau des Endocards sind solche der Membrana propria. Das Endothel zeigt den bekannten charakteristischen Aufbau, mit welchem wir uns hier nicht weiter zu beschäftigen haben. Die Membrana propria besitzt an ihrer der Endothelunter-

fläche zugekehrten Seite stellenweise eine lockere Schicht von fibrillärem Bindegewebe, welche von den Autoren als subendotheliales Stratum separat bezeichnet wurde. Die Hauptmasse des Stratum proprium zerfällt im allgemeinen wieder in zwei Lagen, welche an einzelnen Stellen deutlicher, an anderen weniger deutlich voneinander geschieden sind. Während nämlich die innere Lage hauptsächlich dünne elastische Fasern trägt, besitzt die äußere Lage ein dichteres Netz dickerer elastischer Fasern. Kompliziert wird aber der Aufbau der Membrana propria noch durch das Vorkommen von glatten Muskeln. Diese liegen im allgemeinen wohl hauptsächlich in der äußeren Schicht, reichen aber auch in die innere Schicht hinein. Diese glatte Muskulatur findet sich gehäuft am Ausströmungsteil des linken Herzens, also vor allem an der glatten Septumswand, ferner an der dem Ausströmungsteil zugekehrten Fläche der beiden Papillarmuskeln. Weniger gut entwickelt sieht man sie unterhalb des Ostium der Arteria pulmonalis, in Form einzelner Muskelzüge begegnet man ihr auch in den Vorhöfen und nach KÖNIGER an den Atrioventrikularklappen. Sowohl für die Elastica als auch für die glatte Muskulatur gilt die Angabe, daß sie im Fötalleben fehlen und sich erst post partum voll entwickeln. So berichtet NAGAYO, daß die elastischen Fasern am Neugeborenen sehr spärlich sind, während glatte Muskeln kaum erkennbar sind. Mit dem zunehmenden Lebensalter gewinnt die Elastica sowohl als die Muskulatur an Mächtigkeit. Die subendocardiale Schicht, welche die Membrana propria an die Unterlage heftet, ist verschieden stark entwickelt, besteht hauptsächlich aus kollagenem Gewebe und führt die Gefäße. In dieser Schicht ist auch, wie noch hervorgehoben werden wird, die Endausbreitung des Reizleitungssystems gelegen.

Nachdem man gelernt hatte, das Endocard als eine eigene Schicht der Herzwand anzusehen, lag die Frage nahe, welcher Schicht der Gefäßwand in den peripheren Gefäßen das Endocard entspräche. Tatsächlich sehen wir eine ganze Reihe von Autoren mit der Beantwortung der Frage nach der Homologisierung des Endocards beschäftigt. Eigentlich ist dieses Problem bis zum heutigen Tage noch nicht einwandfrei gelöst worden, da die von den einzelnen Autoren herbeigezogenen Argumente ebensowenig für die eine wie für die andere Ansicht strikte Beweise liefern. Anfänglich war man der Ueberzeugung, daß das Endocard einfach die fortgesetzte Intima der großen Gefäße darstellt, und hat es demnach mit der letzteren homologisiert. Erst LUSCHKA trat mit der Behauptung auf, daß das Endocard nicht nur der Gefäßintima, sondern der ganzen, allerdings modifizierten Gefäßwand entspreche. Seither sind noch verschiedene Versuche der Homologisierung gemacht worden. Ein Teil der Autoren folgt bedingungslos der Angabe von LUSCHKA, so beispielsweise NAGAYO und später KOCH, während andere die Schwierigkeiten dieser Homologisierung, vor allem an den arteriellen Ostien, betonen (KÖLLIKER, SEIPP). TORRIGIANI wendet sich wenigstens nach seinen Befunden an den Arterien, überhaupt gegen jeden Homologisierungsversuch. Zu den beiden Ansichten, daß das Endocard nur die Intima resp. daß das Endocard alle drei Gefäßhäute repräsentiere, gesellt sich noch ein weiterer Homologisierungsversuch, der von FAVARO herrührt. Dieser Autor gibt an, daß das Endocard der Intima und der Media der Gefäße entspreche, während die Adventitia das Myocard in sich aufnehme und demnach im Herzen noch durch

das subendocardiale und subepicardiale sowie durch das interstitielle Bindegewebe des Myocards repräsentiert sei.

Bei der Prüfung der Argumente der verschiedenen Autoren darf nicht übersehen werden, daß man sich teils damit beschäftigt hat, den direkten Uebergang der Gefäßwand in die entsprechenden homologen Schichten des Herzens morphologisch zu verfolgen und daraus erst Schlüsse zu ziehen, teils entwicklungsgeschichtliche Momente als Argumente herbeigezogen hat. Es ist eigentlich a priori klar, daß die Unmöglichkeit der direkten Verfolgung der einzelnen Schichten bei einem so angepaßten und demnach sekundär so weitgehend veränderten Anteil des Gefäßsystems, wie es das Herz ist, nichts gegen eine eventuelle Homologisierung beweist. Ebenso muß man sich umgekehrt vorstellen, daß auch eine kontinuierliche Fortsetzung der einen oder der anderen Gefäßwandschicht in eine bestimmte Schicht des Herzens eine sekundäre Erscheinung darstellen könnte und deshalb nur mit Vorsicht als ein Beweis für die betreffende Homologisierung zu verwenden ist. Die ursprüngliche Meinung der Autoren, daß das Endocard der Intima homolog sei, stützt sich wohl nicht auf speziell zu diesem Zwecke unternommene Untersuchungen, sondern vielmehr auf die Meinung, daß Endocard und Intima wegen ihrer physiologischen Funktion, welche dieselbe ist, homolog seien. Doch sollte man in diesem Falle nicht von einer Homologie sprechen, sondern die Organe als homodynam bezeichnen. Luschka versuchte seine Aussagen morphologisch zu begründen, indem er zeigte, daß es beispielsweise gelinge, den Zusammenhang des Vorhofsendocards mit den Wänden der großen Venen präparatorisch nachzuweisen. Er stützte seine Meinung auch durch die Angaben, daß die gefäßführende subendocardiale Schicht der gefäßführenden Adventitia homolog sei. Auch von den arteriellen Ostien sagt er, daß man hier den Zusammenhang der ganzen Gefäßwand mit dem Endocard nachweisen könne, und daß demnach das Myocard nur einen dem Gefäßsystem aufgelagerten kontraktilen Mantel darstelle, während, wie schon erwähnt, Seipp auf Grundlage seiner Studien über die Elastica des Herzens bemerkt, daß die Annahme Luschkas gerade an den arteriellen Herzostien auf Schwierigkeiten stoße. Er weist nach, daß die elastischen Elemente der Aorta und Pulmonalis vollkommen unabhängig von denen des Endocards entspringen. Dies gelte sogar für die elastischen Elemente der Adventitia, welche ebenfalls keinen direkten Zusammenhang mit jenen des Kammerepicards zeigen. Einfacher und im Sinne Luschkas beweisend sind Seipps Angaben über die Hohlvenenenden, deren Elastica mit der des rechten Vorhofes kontinuierlich zusammenhängt.

Favaro versuchte zunächst, von der Fragestellung der Homologisierung ausgehend, den kontinuierlichen Zusammenhang der einzelnen Gefäßwandschichten mit dem Endocard nachzuweisen, und fand hierbei, daß nicht nur die Intima sich in das Endocard fortsetze, sondern auch die Media der Gefäßwände. Allerdings sei dies an den arteriellen Ostien wegen des Vorhandenseins der Annuli und der Klappen nicht direkt festzustellen. Trotzdem glaubt er aber, daß man ähnliche Verhältnisse wie an den Venen auf Grund der bisherigen Befunde nicht mit Bestimmtheit zurückweisen könne. Dem Einwande Torrigianis, welcher auf Grund seiner Untersuchungen über den histologischen Aufbau der Sinus Valsalvae und der Klappen die Richtigkeit der von Favaro gegebenen Homologie bestreitet, begegnet

Favaro selbst dadurch, daß er darauf hinweist, daß die Klappen, welche diese Kontinuität unterbrechen sollen, entwicklungsgeschichtlich aus den Bulbuswülsten, also aus Verdickungen der ursprünglichen Herzauskleidung hervorgehen. Gerade die entwicklungsgeschichtlichen Verhältnisse seien für die Homologisierung von Bedeutung.

Wie aus dem bisher Gesagten ersichtlich ist, ist eine Einigung und Klärung in der aufgeworfenen Frage bis zum heutigen Tage nicht erfolgt. Von einer strikten Homologie kann man eigentlich nur beim Endothel sprechen. Jedenfalls ist zu bedenken, daß sich die Herzwand in ihrer Entwicklungsgeschichte prinzipiell von sämtlichen Gefäßwänden dadurch unterscheidet, daß sie, vom Endothel abgesehen, aus dem myoepicardialen Mantel hervorgeht, während die peripheren Gefäßwände, wieder abgesehen vom Endothel, in ihrer Wand Derivate des benachbarten Mesoderms darstellen. Man wird wohl nicht fehlgehen, wenn man schon darin insofern einen weitgehenden Unterschied erblickt, als der myoepicardiale Mantel aus dem nicht segmentierten Mesoderm, die Gefäßwände aber mittelbar aus dem segmentierten sich entwickeln. Die Betonung dieses Unterschiedes bedeutet aber für die Homologie schon deshalb nicht viel, weil bis heute nicht nachgewiesen ist, woher das im Endocard gelegene Bindegewebe und die daselbst befindliche glatte Muskulatur stammt. Erst wenn nachgewiesen werden könnte, daß auch diese Elemente aus dem myoepicardialen Mantel stammen, während dieselben Elemente der peripheren Gefäße aus dem Mesoderm der Nachbarschaft, welches dem gegliederten Mesoderm entstammt, hervorgehen, wäre eine Entscheidung dieser Frage insofern herbeigeführt, als man sagen könnte, daß die beiden wenigstens entwicklungsgeschichtlich nicht homologisierbar sind. Vorderhand sind unsere Kenntnisse über die Entwicklungsgeschichte der Gefäßwandelemente und der Endocardelemente, abgesehen vom Endothel, noch so mangelhafte, daß die Versuche der Homologisierung als verfrüht erscheinen müssen.

Das sogenannte Gefäßnetz des Endocards, über dessen Existenz vielfache Meinungsverschiedenheiten vorliegen, ist de facto ein subendocardiales, da die Lamina propria gefäßlos ist. Das im subendocardialen Bindegewebe vorhandene Gefäßnetz ist ein reichverzweigtes und hängt mit dem im Myocard befindlichen direkt zusammen. Schon L. Langer hat darauf aufmerksam gemacht, daß die subendocardialen Gefäße eigentlich Gefäße der Muskelhülle darstellen, und hat diesen Umstand in seiner Argumentation bezüglich der Klappengefäße verwendet. Für die Zugehörigkeit des subendocardialen Gefäßnetzes zu den Myocardhüllen spricht die schon von Langer hervorgehobene Tatsache, daß am Septum membranaceum, also dort, wo die Muskeln fehlen, auch die subendocardialen Gefäße fehlen. Bezüglich der Nerven und Lymphgefäße des Endocards vgl. die betreffenden Kapitel.

II. Das Herzskelett.

Gerade so wie wir beim Studium des aktiven Bewegungsapparates, also der Muskulatur unseres Körpers, die Kenntnis des passiven Bewegungsapparates, also des Skelettes, vorausschicken, ebenso ist es wohl notwendig, vor der Beschreibung der Herzmuskulatur das Herzmuskelskelett zu schildern. Denn so wie bei der Körpermusku-

latur das Skelett zum Ansatz derselben dient, ebenso sehen wir, daß auch die Herzmuskelfasern, wenn auch unter etwas modifizierten Bedingungen, ihren Ursprung an einem bestimmten Apparat von Stützsubstanz nehmen. Und insoweit diese Apparate der Herzmuskulatur zum Ursprung dienen, sind wir berechtigt, sie mit dem Namen Herzskelett zu belegen, und dies um so mehr, als diese Apparate nicht nur dem Herzfleisch Ansatzpunkte geben, sondern auch mehr oder weniger mittelbar zum Ansatz der Herzmuskelsehnen (Chordae tendineae) dienen. Morphologisch sind einzelne Teile des Herzskelettes schon längst bekannt, während andere erst sehr spät unserer Erkenntnis zugänglich gemacht wurden. Schon Lower beschrieb die Faserringe des Herzens als Tendines cordis, während ein anderer Anteil des Herzskelettes, das Septum membranaceum, erst in sehr später Zeit entdeckt wurde. Wir möchten bezüglich der Geschichte der Entdeckung des Septum membranaceum auf das Kapitel Septum cordis hinweisen. Erst mit der fortschreitenden Erkenntnis der Herzmuskulatur wurde man mit der physiologischen Bedeutung der Faserringe näher bekannt und hat einsehen gelernt, daß dieser Bindegewebsapparat Muskelansatzstellen darstellt. Den ganzen Apparat, ensprechend seiner physiologischen Zusammengehörigkeit, auch als anatomisch zusammengehörig zu beschreiben und mit einem Namen zu belegen, wenn die einzelnen Anteile des Apparates auch differenten Ursprunges sind, ist eigentlich erst in letzter Zeit erfolgt. Wer zuerst für den gesamten Apparat den Namen Herzskelett geprägt, konnten wir nicht ermitteln. Poirier verwendet, soweit uns bekannt wurde, diesen Namen als erster, ohne allerdings anzugeben, ob er ihn selbst geschaffen oder bereits übernommen hat. Die französischen Autoren sprechen bei ihren Untersuchungen über das Herzbindegewebe in Gefolgschaft der Poirierschen Nomenklatur von einem Herzskelett. In der deutschen Literatur hat sich dieser Name bisher nicht eingebürgert.

Die Bestandteile des Herzskelettes sind folgende: das Septum membranaceum cordis, die Trigona fibrosa, die Fila coronaria, die Anuli fibrosi der Atrioventrikularklappen, die Anuli fibrosi der Ostia arteriosa oder die Arterienwurzeln und endlich die Conussehne. Bevor wir an die systematische Beschreibung der eben aufgezählten Anteile, auf ihre gegenseitigen Zusammenhänge und ihre Anordnung eingehen, wollen wir eine kurze Notiz über ihre Nomenklatur und die Geschichte dieser Nomenklatur einflechten. Die Annuli fibrosi, wie schon erwähnt, die am längsten bekannten Anteile des Skelettes, wurden von Lower als Tendines cordis bezeichnet. Cruveilhier nannte sie Zona atrioventricularis. Die Trigona fibrosa wurden zuerst von Henle als Nodi valvulae atrioventricularis bezeichnet und genau beschrieben. Allerdings hat C. F. Wolff bereits vor Henle diese Knötchen gesehen. Die Baseler Nomenklaturkommission hat diesen Knötchen den Namen Trigona fibrosa gegeben. In letzter Zeit erwähnt Mall in seiner Beschreibung der Herzmuskulatur wohl den Namen Trigona fibrosa, nennt aber diese Knötchen merkwürdigerweise Aortenligamente. Die an die Trigona anschließenden verdichteten Teile der Atrioventrikularringe wurden von Henle als Fila coronaria bezeichnet. Auch diese hat bereits C. F. Wolff und nach ihm Parchappe richtig erkannt, während eine besondere Bezeichnung

dieser Anteile in der neuen anatomischen Nomenklatur fehlt. Die Conussehne wurde erst 1891 von KREHL beim Hund als konstant beschrieben, während sie beim Menschen nur undeutlich vorhanden sein soll. MAC CALLUM hat sie beim Schwein gefunden, MALL diesen Befund auch beim Menschen bestätigt.

Als die Grundlage des ganzen Herzmuskelskelettes müssen wir wohl das Septum membranaceum bezeichnen. Bezüglich der Lage und der Ausdehnung des Septum membranaceum können wir auf das im Kapitel „Septum" Gesagte verweisen. Hier handelt es sich vor allem darum, die Beziehungen des Septum membranaceum zu den übrigen Teilen des Herzskelettes darzulegen.

Am kranialen Teile des Septum membranaceum ist der Aortenring derart untergebracht, daß der Bindegewebsapparat des Septum sich nach vorn und oben in den Ausschnitt zwischen den Sinus Valsalvae der rechten und jenen der hinteren Klappe fortsetzt und nach hinten bis beiläufig an die Mitte der Ansatzlinie der hinteren Semilunarklappe reicht. Bei der Besprechung des Aortenursprunges sind wir auf das Verhalten des Aortenringes zur Aortenwand selbst näher eingegangen. Hier sei nur bemerkt, daß die Aortenwand entsprechend den drei girlandenartigen Ansatzstellen der Semilunarklappen verdickt ist, und daß diese Verdickungen ihr Maximum gerade dort erreichen, wo sich die bogenförmigen Ansatzstellen der Klappen treffen, also sozusagen an den Knotenpunkten der drei Girlanden. Das dreieckige Spatium, welches als Basis den Ursprungsrand der Aorta, als Seiten die gebogenen Ursprungslinien der Klappen hat, ist im allgemeinen von geringerer Dicke und wurde seinerzeit von HENLE als Spatium intervalvulare bezeichnet. Das Septum membranaceum ist zur Zirkumferenz der Aorta derart eingestellt, daß sich sein bindegewebiges Substrat ohne scharfe Grenze in das Spatium intervalvulare dextrum fortsetzt. Unter Spatium intervalvulare dextrum wollen wir jenes zwischen der hinteren und der rechten Semilunarklappe, als sinistrum jenes zwischen der hinteren und linken, als Spatium intervalvulare anterius jenes zwischen rechter und linker Valvula semilunaris bezeichnen. Das Spatium intervalvulare dextrum geht also ohne Grenze in das darunter und dahinter gelegene Septum membranaceum über, so daß mittels dieses Spatium das Septum membranaceum den Aortenring trägt. Gerade die Uebergangsstelle des Septum membranacum in das Spatium intervalvulare repräsentiert jenen Teil des Septum, welcher den geringsten Variationen unterworfen ist, da die Ausdehnung des Septum von dieser Stelle aus sowohl herzspitzenwärts als auch ventral- und dorsalwärts variiert. Von dieser verschiedenen Ausdehnung hängt dann die individuell variable Größe des Septum membranaceum ab, auf welche schon gegebenen Orts hingewiesen wurde.

Von besonderem Interesse ist die Ausdehnung des Septum membranaceum nach hinten und oben gegen jene Stelle hin, welche man als Trigonum fibrosum posterius bezeichnet, schon deshalb, weil gerade an dieser Uebergangsstelle mächtige Muskelzüge sowie der septale Zipfel der Valvula mitralis ansetzen. Denkt man sich das Herz auf die Spitze gestellt und das Septum interventriculare sagittal eingestellt, so gleicht das Septum membranaceum, von rechts gesehen, einem in der Sagittalebene gelegenen, mit seiner Längsachse von hinten-oben nach vorn-unten eingestellten, unregelmäßig ovalen Gebilde,

welches nach vorn und oben in das Spatium intervalvulare dextrum, nach hinten und oben in das Septum atrioventriculare und durch dieses noch weiter in das Trigonum fibrosum posterius übergeht. Gegen den vorderen Fortsatz des Bindegewebsapparates, d. i. gegen das Spatium intervalvulare ist das Septum selbst durch den Ursprung der Conusmuskulatur geschieden, während der hintere obere Ausläufer von der mittleren Partie durch die Insertionslinie des wandständigen Zipfels der Tricuspidalis getrennt ist. Das knapp über der Ansatzlinie gelegene Stück des Bindegewebsapparates ist das Septum atrioventriculare, welches von dem noch weiter rückwärts und oben gelegenen Trigonum fibrosum posterius durch den Ansatz der Vorhofsmuskulatur geschieden ist. Der Uebergang der Aortenwand in den Bindegewebsapparat des Septum membranaceum umfaßt nach dem früher Gesagten jenen Anteil der Aortenzirkumferenz, welcher beiläufig am Tiefpunkt der rechten Semilunarklappe beginnt und beiläufig an den Tiefpunkt der hinteren Semilunarklappe reicht.

Betrachtet man bei sagittal eingestellter Herzscheidewand das Septum membranaceum von links her, so ist eine Grenze zwischen dem Septum membranaceum und dem Spatium intervalvulare dextrum nicht zu sehen, so daß es tatsächlich bei der Betrachtung von links so aussieht, als ob das Septum membranaceum bis in den Winkel zwischen rechter und hinterer Semilunarklappe nach aufwärts reichen würde. Dieser Umstand scheint auch dazu Veranlassung gegeben zu haben, daß das Septum membranaceum manchmal in diesem Sinne aufgefaßt wurde. Selbstverständlich ist bei der Besichtigung von der linken Kammer aus am Septum membranaceum auch nicht zu entscheiden, wo die Grenze gegen das Septum atrioventriculare verläuft. Man ersieht aus dem bisher Gesagten, daß das Septum membranaceum linkerseits einen viel weniger gegliederten Bau zeigt, als wir es bei der Betrachtung von rechts her konstatieren können.

Wie schon erwähnt, wird der Aortenring gleichsam getragen durch das aus dem Septum carneum cordis heraussteigende Septum membranaceum. Außerdem aber ist er dem Gefüge der Herzbasis gleichsam durch drei Verankerungsstellen eingebaut, die dem Tiefpunkte der herzwärts konvexen Insertionslinie der Semilunarklappen entsprechen, demnach ganz regelmäßig mit den Spatia intervalvularia interferieren. Entsprechend dem Tiefpunkt der hinteren Semilunarklappe sehen wir das Trigonum fibrosum dextrum, Nodus valvulae atrioventricularis dexter (Henle), hinteres Aortenband (Mall). Dem Tiefpunkt der linken Klappe entspricht das Trigonum fibrosum sinistrum, Nodus valvulae atrioventricularis sinister (Henle), linkes Aortenband (Mall). An dem Tiefpunkt der rechten Aortenklappe endlich entspringt die Conussehne, Malls rechtes Aortenligament.

Wir wollen nun daran gehen, zunächst diese einzelnen Anteile des Herzskelettes genau zu beschreiben (vgl. Fig. 72). Das Trigonum fibrosum dextrum stellt bei der Besichtigung von oben eine beiläufig dreieckige bindegewebige Masse von fast knorpelharter Konsistenz dar, welche sich nach vorn ziemlich scharf an der Aortenwand begrenzt, sich aber nach hinten in einen mehr oder minder scharfen Grat verlängert, nach rechts und vorn in einen schmalen Zügel ausgeht und sich nach links ohne Grenze gegen den Aortenring verliert. Der nach hinten ziehende Grat, der noch dieselbe Konsistenz wie das Trigonum

hat, das Filum coronarium medium nach Henle, geht in seiner Hauptmasse in die zunächst noch scharfe hintere Begrenzung des Ostium atrioventriculare sinistrum über, um sich dann weiterhin in den viel weniger resistenten, eigentlichen Anulus fibrosus der linken Atrioventrikularöffnung fortzusetzen. Der nach rechts gekehrte Rand dieses Grates geht ziemlich rasch in den ganz dünnen Anulus fibrosus der rechten Atrioventrikularöffnung über. Der Uebergang der rechten kurzen Seite des Trigonum in das Septum atrioventriculare wurde bereits erwähnt. An der rechten Spitze des Trigonum entwickelt sich ein noch resistenter scharfer Rand, welcher von vorn

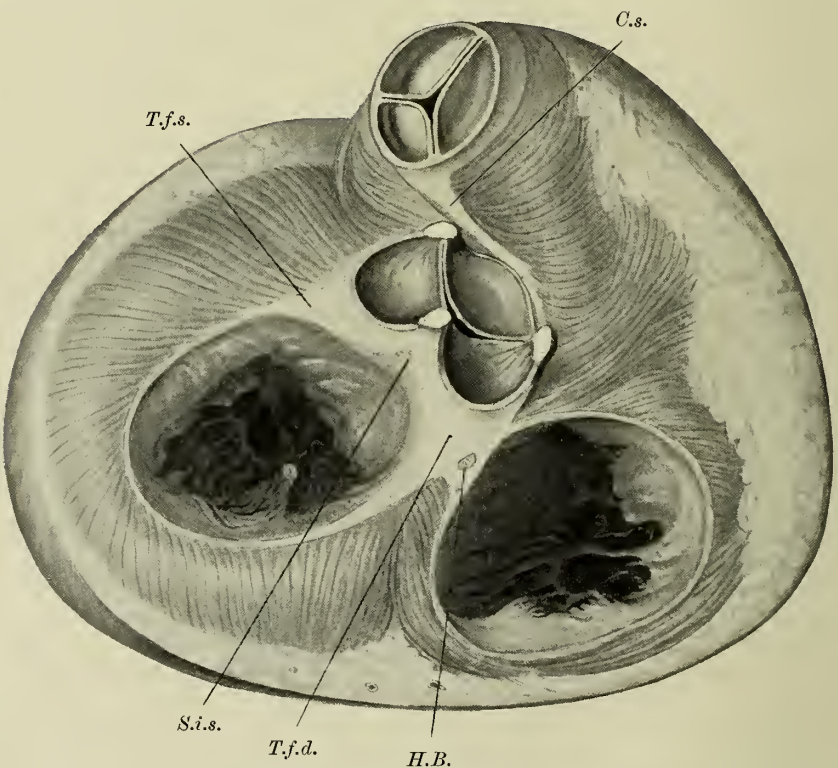

Fig. 72. Das Herzskelett von oben gesehen. Nat. Gr. Die Vorhöfe wurden abgetragen und die einzelnen Anteile des Herzskelettes freigelegt. *C.s.* Conussehne. *H.B.* Hissches Bündel am Querschnitt. *S.i.s.* Spatium intervalvulare sinistrum. *T.f.d.* Trigonon fibrosum dextrum. *T.f.s.* Trigonon fibrosum sinistrum.

her das rechte Ostium venosum umgreifend, in den Anulus fibrosus dieser Oeffnung übergeht, während sich die linke Spitze des Trigonum allerdings ohne scharfe Grenze, in den Aortenring fortsetzt und eigentlich bis an das linke Trigonum fibrosum reicht. An diesem Bindegewebsstreifen, der von der linken Spitze des rechten Trigonum bis zur rechten Spitze des linken Trigonum verläuft, setzt sich aortenwärts das Spatium intervalvulare sinistrum, ventrikelwärts der Aortenzipfel der Mitralis an. Vom rechten Abhang des Trigonum entspringt die schon bei der Beschreibung des rechten Vorhofes erwähnte feine Todarosche Sehne.

Das Trigonum fibrosum sinistrum, dessen Basis, wieder ein wenig ausgeschnitten, durch die Aortenwand dargestellt wird, sieht mit seiner Spitze nach links und verjüngt sich daselbst schließlich zu einem scharfrandigen resistenten Bindegewebsstreifen, Filum coronarium sinistrum nach Henle, welcher, das linke Ostium venosum von vorn her umgreifend, allmählich in den Anulus fibrosus sinister übergeht. Die vordere Spitze des Trigonum ist kurz, da sich hier die Muskulatur des Ventrikels unmittelbar an die Aortenwand ansetzt, dabei geht diese Spitze, wie ja selbstverständlich, ohne Grenze in den Aortenring über. Das Trigonum fibrosum sinistrum ist etwas kleiner als das rechte, gleicht diesem aber sonst in Konsistenz und Farbe.

Am Tiefpunkt der rechten Aortenklappe entwickelt sich mit einer mehr oder minder breiten Basis ein sehnenartiger Bindegewebsstreifen, Conussehne (vgl. Fig. 72), der im Dach des Conus nach vorn, oben und links zieht und bis zum Pulmonalisring reicht. Er endet daselbst im Spatium intervalvulare posterius der Arteria pulmonalis. Dieser Sehnenstreifen durchsetzt nicht die gesamte Dicke der Conusdecke. Sein Uebergang in das erwähnte Spatium intervalvulare ist gewöhnlich etwas verbreitert.

Bezüglich der noch zum Skelett gehörigen Abschnitte, welche als Anuli fibrosi und als Ring der Aorta und der Pulmonalis bezeichnet werden, möchte ich folgendes bemerken. Die bindegewebigen Ringe an den arteriellen Ostien wurden bei der Beschreibung der Arterienursprünge genauer besprochen. Als Anulus fibrosus hat man die gesamte bindegewebige Umrandung der venösen Ostien bezeichnet, doch ist dabei hervorzuheben, daß diese Namen keineswegs ein einheitliches Gebilde kennzeichnen, aber doch die Vorstellung erwecken könnten, daß die betreffenden venösen Ostien wirklich von einheitlichen Ringen umgeben seien. Gerade Henle macht ja darauf aufmerksam, daß man an diesen Anuli fibrosi einzelne Anteile unterscheiden müsse, welche nach ihrer Konsistenz und ihrem Aufbau untereinander verschieden seien. So sehen wir, daß der Anulus fibrosus dexter aus folgenden Anteilen aufgebaut ist. Der rechte Abhang des Trigonum fibrosum dextrum bildet seine linke Zirkumferenz und setzt sich mit seiner rechten Spitze nach vorn in einen resistenten Bindegewebsstrang, Filum coronarium dextrum, fort. Dieses geht wieder allmählich in einen ganz lockeren Bindegewebszug über, welcher das Ostium venosum von rechts her umgreift, stellenweise sehr dünn wird und seine Abgrenzbarkeit fast vollständig verliert. Dieser Zug umgreift auch die hintere Zirkumferenz des Ostium venosum und läuft dann am oberen Rand des Septum carneum als ein ganz dünner Bindegewebszug nach vorn, um schließlich in den hinteren Ausläufer des Trigonum fibrosum dextrum überzugehen. Dieser Anteil ist gewöhnlich besonders schwach entwickelt und fast nur durch den Anheftungsrand des septalen Zipfels der Tricuspidalis markiert. Erst der erwähnte Ausläufer des Trigonum fibrosum, in welchen der Anulus übergeht, gewinnt an Resistenz; es ist dies der rechte Schenkel des Filum coronarium medium nach Henle.

Der linke Anulus fibrosus besteht, wenn wir am Trigonum fibrosum sinistrum beginnen, zunächst aus dem hinteren Abhange desselben, weiters aus der nach links auslaufenden Spitze, welche Henle als Filum coronarium sinistrum bezeichnete. Daran schließt sich wieder ein etwas lockerer Zug von Bindegewebe, welcher zunächst von der vorderen auf die linke und dann auf die hintere Zirkumferenz

des Ostium atrioventriculare verläuft und endlich in den linken Schenkel des Filum coronarium medium übergeht. Im Anschluß daran wird der Anulus fibrosus sinister durch das Filum coronarium medium und den linken Abhang des Trigonum fibrosum dextrum gebildet. Das Stück des Anulus fibrosus zwischen den beiden Trigona, an welchem der Aortenzipfel der Mitralis entspringt, wird durch den Aortenring gebildet.

Der histologische Aufbau des Herzskelettes.

Bezüglich des histologischen Aufbaues des eben beschriebenen Herzskelettes liegen eine Reihe von einander vielfach widersprechenden Angaben vor. Teilweise sind diese Widersprüche schon dadurch erklärlich, daß nicht immer dieselbe Stelle des Skelettes untersucht wurde, vielleicht auch dadurch, daß bei den Untersuchungen nicht auf das Alter des untersuchten Individuums Rücksicht genommen wurde. Bezüglich jenes Anteiles, welcher als Anulus fibrosus bezeichnet wird, genügt wohl die Angabe, daß es sich hier um mehr minder aufgelockertes fibröses, von Fettläppchen durchsetztes Bindegewebe handelt. Anders verhält sich diesbezüglich bereits das Zentrum des Herzskelettes, das Septum membranaceum, welches aus dicht gefügtem, lamellärem Bindegewebe besteht. Dasselbe färbt sich nach Van Gieson einheitlich rot und geht ohne Grenze in die zwischen den Zügen der Herzmuskulatur gelegenen septumartigen Bindegewebszüge über. Elastische Fasern sieht man an beiden Oberflächen des Septum membranaceum in größerer Menge, doch handelt es sich hier um die elastischen Elemente des Endocards. Spärliche, im Septum längs verlaufende elastische Fasern sind auch mitten in dessen Substanz nachweisbar.

Schwieriger ist die Analyse des histologischen Aufbaues im Bereiche der Trigona fibrosa. Parchappe und Joseph beschreiben sie als fibrocartilaginös, Luschka behauptet in ihnen Knorpelzellen gesehen zu haben, eine Angabe, welcher Henle entgegentritt, indem er ausdrücklich sagt, „das diese Gebilde zusammensetzende Gewebe habe nichts mit Knorpel gemein“. Auch Poirier spricht von Knorpelzellen, während Favaro von einem vesikulösen Stützgewebe, Retterer und Lelièvre von einem tissu vesiculo-fibro-élastique sprechen. Die gewöhnliche Färbung mit Hämatoxylin ergibt zunächst die besondere Affinität dieses Bindegewebes zu Hämatoxylin. Im Schnitt fallen schon bei oberflächlicher Betrachtung diese Stellen durch ihre dunkle Färbung auf. Es gilt dies auch und zwar ganz besonders für Schnitte aus Kinderherzen, bei welchen die Annahme kaum gerechtfertigt erscheint, daß es sich hier um eine pathologische Veränderung des Bindegewebsapparates handle. Dabei ist diese Färbung keine gleichmäßige, sondern eine eigentümlich fleckige. Die Färbung nach Van Gieson zeigt ein ähnliches Verhalten. Das Bindegewebe färbt sich nicht einheitlich rot, sondern man sieht mitten in dem roten Feld unregelmäßig gestaltete kleinere und größere, mehr gelblich getonte Flecken. Gerade an diesen Stellen liegen auch Zellen, während die tiefroten Abschnitte sehr zellarm sind. Die Zellen sind groß, blasig, mit einem gut färbbaren zentral gestellten Kern versehen. Das Ganze erscheint in seinem Aussehen ähnlich dem vesikulösen Stützgewebe. Elastisches Gewebe scheint, wenn überhaupt vorhanden,

nur äußerst spärlich zu sein und ist am Kinderherz mit Sicherheit auszuschließen.

Das Herzskelett zeigt trotz der scheinbar gleichartigen Beanspruchung doch bei den verschiedenen Tieren in seinem histologischen Aufbau nicht unbeträchtliche Variationen. Wir haben schon bei der makroskopischen Beschreibung des Septums auf die Einlagerung der sogenannten Herzknochen hingewiesen. An dieser Stelle sei nur erwähnt, daß einzelne Säuger, so z. B. das Pferd und das Schwein, an der genannten Stelle, ähnlich wie der Mensch, vesikulöses Stützgewebe besitzen, wie dies Retterer und Lelièvre hervorheben, während der Hund an dieser Stelle Knorpel besitzt. Im hohen Alter kommt es beim Menschen an dieser Stelle zu einer beträchtlichen Kalkeinlagerung, welche aber nichts gemein hat mit der Ossifikation, wie wir sie beispielsweise beim Rind treffen. Die Herzknochen dieser Tiere zeigen alle Charakteristika eines echten Knochens, besitzen Knochenzellen, Havers sche Systeme etc.

III. Das Myocard.

Der histologische Aufbau der Herzmuskulatur soll hier nur insoweit berücksichtigt werden, als er zum Verständnis der Herzmuskelanordnung überhaupt von Bedeutung ist. Auf die vielen und prinzipiellen Streitpunkte der Histologie der Herzmuskulatur braucht an dieser Stelle um so weniger eingegangen zu werden, als Heidenhain in dem Kapitel „Plasma und Zelle“ dieses Handbuches ausführlich auf diesen Gegenstand zu sprechen kommt und die einschlägige Literatur zitiert. Daß die Herzmuskulatur nicht nur in ihrer Anordnung und in ihrem makroskopischen Aussehen, sondern auch in ihrer mikroskopischen Textur von der Skelettmuskulatur verschieden ist, ist eine uralte Erfahrungstatsache. Als die wichtigsten Merkmale der beiden Muskelarten werden im allgemeinen angegeben: 1) die netzförmige Anordnung der Herzmuskelzellen, vorausgesetzt, daß man die zwischen den Kittlinien gelegenen Abschnitte als Zellen auffaßt, worüber noch später die Rede sein wird; 2) der Mangel des Sarkolemms; 3) die zentrale Lage des Kernes. Da die beiden zuletzt genannten Punkte, wenn sie auch strittig sind, einfach erledigt werden können, mögen sie zuerst abgehandelt werden.

Was zunächst die Lage und die Form des Kernes anlangt, so wird im allgemeinen angegeben, daß die Kerne der Herzmuskulatur eine zentrale Lage im Sarkoplasma einnehmen. Bezüglich der Form der Herzmuskelkerne wird angeführt daß dieselben rundlich bis elliptisch seien, allerdings wird hinzugefügt, daß nur im Embryonalleben der Querschnitt eines solchen Kernes regelmäßig rund oder oval sei, während sich die Kerne später abplatten, leistenförmige Erhebungen und Kanten zeigen. Die Kerne sollen auch, wie schon Ebner in Köllikers Handbuch angibt, in ihrer Form vom Kontraktionszustand des Herzmuskels abhängen. So beschreibt Inada, daß die Kerne am Kaninchenherzen während der Systole breit und kurz, während der Diastole aber lang und schmal sind. Nach Forster sollen sie sogar während der Systole eine Spiraldrehung erfahren. Die Grenze zwischen der Form der Kerne im normalen und pathologischen Herzen scheint, nach den Ausführungen der verschiedenen Autoren zu schließen, eine sehr schwankende zu sein, insofern als

ein und dieselbe Kernform von dem einen Autor noch als normal, von dem anderen bereits als für eine pathologische Veränderung des Herzens charakteristisch aufgefaßt wird. So wichtig die Entscheidung dieser Frage für die Herzpathologie auch sein mag, ist sie bis zum heutigen Tage trotz zahlreicher Untersuchungen noch nicht gefallen.

Bezüglich des Vorhandenseins oder des Fehlens eines Sarkolemms scheint uns vielfach die Frage das Meritorische zu überschreiten und sich mehr auf dem Gebiete des Wortstreites zu bewegen. Während beispielsweise EBNER ausdrücklich sagt: „Ein wahres Sarkolemm in Form einer jeder einzelnen Muskelfaser zukommenden besondern glashellen Membran, wie bei den willkürlichen Skelettmuskeln, fehlt", ist HEIDENHAIN diesbezüglich anderer Meinung. Nach seiner Ansicht befindet sich an der Oberfläche der Herzmuskelfaser eine verdichtete Grenzschicht, welche morphologisch und physiologisch dieselbe Rolle spielt wie das Sarkolemm der Skelettmuskeln. Beide Bildungen können daher ohne Unterschied als Sarkolemm bezeichnet werden. Es fragt sich nur hierbei, ob man berechtigt ist, die von HEIDENHAIN und anderen Autoren, CAJAL, HOCHE, MARCEAUX, RENAUD, ZIMMERMANN, dargestellte Grenzschicht mit dem Sarkolemm der Skelettmuskeln zu homologisieren, da die funktionelle Gleichwertigkeit die morphologische Homologie nicht in sich schließt.

Sind in den eben angeführten beiden charakteristischen Eigenschaften der Herzmuskeln die Meinungen noch immer geteilt, so ist bezüglich der Abgrenzung der einzelnen Zellterritorien in den Herzmuskelfasern bisher erst recht keine Einigung erzielt worden. Hier dreht sich der Streit nicht nur um die Existenz oder Nichtexistenz von Zellgrenzen, sondern auch bei zugestandener Existenz der sogenannten Kittlinien um den physiologischen Wert und den Zweck dieser Einrichtungen. Die von EBERTH seinerzeit beschriebenen Kittlinien, welche die bis dahin nach der Meinung der Autoren aus zusammenhängenden Fasern bestehende Herzmuskulatur in einzelne Zellen unterteilen sollten, wurden in der Folge in ihrer vitalen Existenz, vor allem von EBNER, bestritten. PANOFSKY, BROWICZ und HOCHE hatten nämlich gezeigt, daß die Fibrillen an den Kittlinien nicht unterbrochen werden, sondern durch dieselben hindurchgehen, also mehreren „Zellen" im Sinne EBERTHS gemeinschaftlich seien. EBNER selbst erklärt die Kittlinien teils als Rißstellen im Perimysium, teils als Absterbephänomene oder als Verdichtungsstreifen ähnlich jenen, welche SCHAFFER an absterbenden Skelettmuskeln beschrieb. Erst in neuester Zeit sind wieder ZIMMERMANN und seine Schüler für die Zellentheorie des Herzmuskels eingetreten.

Bis zu einem gewissen Grad vermittelnd ist die Stellungnahme HEIDENHAINS. Er hält die Kittlinien für vitale Gebilde, allerdings erst sekundär entstanden, da nach ihm der Herzmuskel ursprünglich ein Symplasma, später einen Faserplexus von besonderer Art darstellt. Die zwischen den Kittstreifen gelagerten Anteile bezeichnet er nicht als Zellen, sondern als Segmente. Diese sind nach seiner Meinung kurze, zylindrische Abschnitte der Muskelfasern, welche im allgemeinen keine funktionelle Zellgestalt besitzen, er gibt aber selbst zu, daß sich diese Segmente sowie die Zellen als trophische Territorien einer mindereren Größenordnung verhalten.

DIETRICH prüft die Frage von der eigentlichen Bedeutung der Kittlinien an einer Reihe von Kriterien. Für ihn ist maßgebend,

ob die Querlinien konstant und unabhängig vom Kontraktionszustand des Herzens und der Todesart sind, weiters ob sie eine charakteristische Anordnung haben, schließlich ob sich ein Zusammenhang mit der Entwicklung des Herzens und dessen Wachstum und eventuell mit pathologischen Zuständen konstatieren läßt. Auf Grund seiner Untersuchungen kommt er zu dem Resultate, daß sich die Querlinien an allen Herzen, ohne Ausnahme, unabhängig vom Kontraktionszustand, von der Todesart und von der Dauer der Agone finden. Gerade letztere wurde ja von Aschoff und Tawara für das Vorkommen der Kittlinien verantwortlich gemacht. Er findet weiter eine ganz charakteristische Anordnung und Form dieser Querlinien, schließlich zeigt er, daß die Querlinien an Zahl von der Geburt mit der wachsenden Beanspruchung der Herzmuskulatur bis zum Abschluß des physiologischen Wachstums kontinuierlich zunehmen; nach Abschluß desselben höre diese Zunahme auf. Auch eine gewisse Abhängigkeit von pathologischen Zuständen des Herzens sei zu erheben. So sei die Zahl dieser Querlinien bei der Atrophie größer, bei der Hypertrophie kleiner. Dietrich stützt sich dabei auf die Untersuchungen von Panofski, welcher beim normalen Herzen im Gesichtsfeld 18—20, im atrophischen 21, im hypertrophischen aber nur 9—13 Querlinien zählen konnte.

Wenn schon die morphologische Seite in der Frage über die Kittlinien des Herzens eine vielumstrittene ist, so ist die Deutung in bezug auf den funktionellen Wert dieser Einrichtung noch viel mehr widerspruchsvoll. Für Eberth waren die Kittlinien nichts anderes als Zellgrenzen, während Ebner bei seiner Bekämpfung der Eberthschen Lehre nicht nur morphologische Befunde, sondern auch physiologische Argumente anführt. Seiner Meinung nach spricht gegen die vitale Existenz schon der Umstand, daß durch die eingeschalteten nicht-kontraktilen Elemente ein Teil der Muskelkraft des Herzens verloren gehen würde. Es sei schon aus diesem Grunde die Existenz der Kittlinien unwahrscheinlich, um so mehr als man ja nicht annehmen könne, daß ein zu so bedeutenden Leistungen berufener Muskel so unvorteilhaft eingerichtet sei. Es ist wohl klar, daß diese Art der Argumentation eine Petitio principii in sich schließt. Einzelne Autoren, vor allem Aschoff, halten die Querlinien für Abnützungserscheinungen, während andere, z. B. Marceaux und Renaud, ferner Moriya die Querlinien als kleine, eingeschaltete Sehnen erklären. Sie sollen nach der Meinung von Renaud die auseinanderstrebenden und in verschiedener Richtung wirkenden Fibrillen zu einer isoaxiokontraktilen Wirkung vereinigen.

Dietrich selbst schließt aus dem Umstand, daß die Kittlinien gerade dort liegen, wo gröbere Faserzüge Seitenäste aufnehmen, auf innige Beziehungen der Querlinien zu der Plexusbildung der Herzmuskulatur, nicht nur im morphologischen, sondern auch im physiologischen Sinne, und betrachtet daher die Kittlinien als zusammenraffende Knoten eines grobmaschigen Gewebes, welche, wie schon erwähnt, die auseinanderstrebenden Fibrillen zu gleichgesinnten Gruppen vereinigen und dabei die Umordnung der nicht in gleicher Richtung zusammentreffenden Faserzüge besorgen. Heidenhain schließlich sieht in den Kittlinien Einrichtungen, welche das interstitielle Wachstum der Segmente ermöglichen. Die bisher wiedergegebenen Ansichten der verschiedensten Autoren zeigen wohl deutlich,

daß wir im Augenblick noch ziemlich weit entfernt sind von der einwandfreien Lösung des Problems über den feineren Aufbau der Herzmuskulatur, sowohl vom morphologischen als vom funktionellen Standpunkt. Eines erhellt aber aus dem Angeführten: die ursprüngliche Meinung, daß die Herzmuskulatur eine Muskulatur sui generis ist und als solche vor allem durch die netzartige Anordnung ihrer Elemente, gleichgültig ob wir dieselben als Segmente oder als Zellen bezeichnen, charakterisiert ist, besteht unzweifelhaft zu Recht. Der netzartige Aufbau der Elemente hindert jedoch nicht, daß auch die Herzmuskulatur, bei welcher wir von Fasern im Sinne der Skelettmuskelfasern nicht sprechen können, zu Bündeln geordnet ist, wenn auch hier wieder zugegeben werden muß, daß auch die Herzmuskelbündel nicht jene distinkte Abgrenzung zeigen, wie wir sie an der Skelettmuskulatur zu sehen gewöhnt sind. Vielmehr anastomosieren die einzelnen Herzmuskelbündel miteinander und wiederholen dadurch im groben die feinere Anordnung der Herzmuskelelemente.

Es gelingt mehr oder minder bei der Präparation des Herzmuskels der verschiedenen Vertebraten, solche Herzmuskelbündel auf lange Strecken zu verfolgen und ihren gegenseitigen Faseraustausch zu beobachten, besonders dort, wo aus mechanischen Gründen die Anordnung der Muskulatur eine einfachere genannt werden kann. So sieht man dies an der Vorhofsmuskulatur bei fast allen Vertebraten, am Bulbus der Selachier, bei welchen die Anordnung der Muskelbündel an das regelmäßige Gefüge der Sphincteren des Säugerdarmes erinnert. Diese Deutlichkeit im Gefüge findet sich beim Menschen allerdings nur in den oberflächlichsten Lagen der Ventrikelmuskulatur. Auch hier ist man noch imstande, vor allem durch den Versuch der Faserung, schon aus der Faserrichtung eine mehr oder minder deutliche Bündelung zu erkennen. Damit ist natürlich nicht gesagt, daß ein solches Herzmuskelbündel auf eine längere Strecke ablösbar sei, ohne daß die Muskelanastomosen mit den Nachbarbündeln zerstört würden, und so stellt ein solches Muskelbündel, auf eine längere Strecke freigelegt, ebenfalls ein Artefakt dar. Die Anastomosen zwischen den einzelnen Muskelbündeln sind nun räumlich derart verteilt, daß sie in einer Ebene häufiger vorkommen und stärker entwickelt sind; dadurch werden die Bündel zu einer zusammenhängenden Schicht verbunden, welche mit der darunter oder darüber liegenden, entsprechend der geringeren Ausbildung der Anastomosen, in lockerem Zusammenhang steht. Immer aber handelt es sich doch um ein räumlich angeordnetes Netzwerk, so daß auch dort, wo der Schichtenaufbau des Herzmuskels besonders entwickelt zu sein scheint, die Präparation einer Schicht immer ein Artefakt setzt. Diese Art der Schichtenbildung zeigt sich besonders deutlich hauptsächlich in der Nähe der Herzoberfläche, eventuell auch an der Innenfläche, nimmt aber in der Tiefe des Herzmuskels dadurch an Deutlichkeit ab, daß die Anastomosen nach allen Richtungen gleichmäßig entwickelt sind. An einzelnen Stellen ist diese Anastomosenentwicklung eine besonders starke, so daß das ganze Netzwerk fast zu einer einheitlichen kompakten Masse unentwirrbarer Fasern vergesellschaftet erscheint, wie wir das vor allem an den Papillarmuskeln ersehen können. Aber selbst an solchen Stellen läßt sich zeigen, daß trotz der vielen Anastomosen eine bestimmte Richtung im Gefüge vorhanden ist, welche wohl durch die funktionelle Beanspruchung der

betreffenden Herzmuskelstellen hervorgerufen ist, und wir sind auf diese Weise trotz der Setzung von Artefakten imstande, über die Hauptrichtung des Gefüges Auskunft zu geben. So ähnlich wie wir imstande sind, in das Gefüge der Cutis einen Einblick zu gewinnen durch die Versuche der Spaltrichtung, und berechtigt sind, aus diesen Spaltrichtungen Rückschlüsse auf die Beanspruchung und Beanspruchbarkeit der betreffenden Hautstelle zu ziehen, sind wir auch berechtigt, aus dem Studium der Spaltbarkeit oder Faserung der Herzmuskulatur auf den Verlauf derselben und die Beanspruchung der einzelnen Herzabschnitte zu schließen. Schließlich und endlich sind auch die Spongiosabälkchen des Knochens Netzstrukturen in gröberem Sinne, und trotzdem läßt sich an ihnen an vielen Stellen eine Anordnung in Zug- und Drucktrajektorien erkennen. Dort, wo unsere Erkenntnis bis zur klaren Einsicht in diese Zug- und Drucklinien noch nicht gediehen ist, sind wir doch berechtigt, eine gesetzmäßige, durch mechanische Bedingungen diktierte Anordnung zu postulieren. Ebenso aber muß wohl zugestanden werden, daß wir im vollen Bewußtsein des Umstandes, daß jede Form der Herzmuskelpräparation nur Artefakte schaffen kann, durch die Aufdeckung des Schichtenbaues, durch die Verfolgung der Züge und Bündel, der Erkenntnis der strukturellen Anordnung des Herzmuskels doch näher kommen. Und wir sind zweifelsohne berechtigt, auch hier die Strukturen als das Resultat der Beanspruchung, als Folge der Beanspruchungsrichtung anzusehen. Es ist kein Zweifel, daß die vergleichend-anatomische Untersuchung der Herzmuskulatur mit besonderer Rücksichtnahme auf die bei den betreffenden Species vorhandenen Eigentümlichkeiten der Herzrevolution unsere Erkenntnis zu fördern imstande sein wird. Leider liegen in der Hinsicht angestellte Untersuchungen bis zum heutigen Tage fast nicht vor. Und so ist es begreiflich, daß vielfach an die Stelle der Kenntnis vom wahren Aufbau eigentlich nur jene von den Präparationsartefakten getreten ist.

A. Die Muskulatur der Vorhöfe.

Während die historische Entwicklung unserer Kenntnis über den Aufbau der Ventrikelmuskulatur, wie wir noch zeigen werden, auf eine stattliche Reihe von Arbeiten begründet ist, ist die Zahl jener Autoren, welche ihr Augenmerk der Anordnung der Vorhofsmuskulatur zugewendet haben, eine verhältnismäßig geringe. Im allgemeinen wird Gerdy als einer der ersten genannt, welcher die Verlaufsrichtung der Vorhofsmuskeln genauer beschrieb. In der Folge hat sich Bourgery und dann Luschka eingehend mit dieser Frage beschäftigt. Speziell die Untersuchungen des letzteren haben ein Tatsachenmaterial gefördert, welches auch heute noch als grundlegend gelten kann, wenn auch zugegeben werden muß, daß die Betrachtungsweise Luschkas der funktionellen Verwertung der einzelnen Muskelzüge fremd gegenübersteht und den naturgemäßen Zusammenhang zwischen Form und Funktion so ziemlich vernachlässigt. Die morphologischen Befunde Luschkas wurden viel später von Keith bestätigt, ohne daß dieser Luschkas Arbeit zitieren würde, doch geht Keith bei seiner Untersuchung von der Fragestellung nach der Funktion aus, wodurch sich schon a priori seine Betrachtungsweise von der Luschkas bei weitem unterscheidet. Zu diesen Arbeiten von Luschka

und KEITH, auf die wir im beschreibenden Teile noch zurückkommen werden, gesellen sich die Angaben von RÄUSCHEL, STIEDA, ELISCHER und in jüngster Zeit von FAVARO, welche sich jedoch nur auf die Muskelzüge beziehen, welche die Mündungsstücke und die Stämme der Pulmonalvenen umgeben.

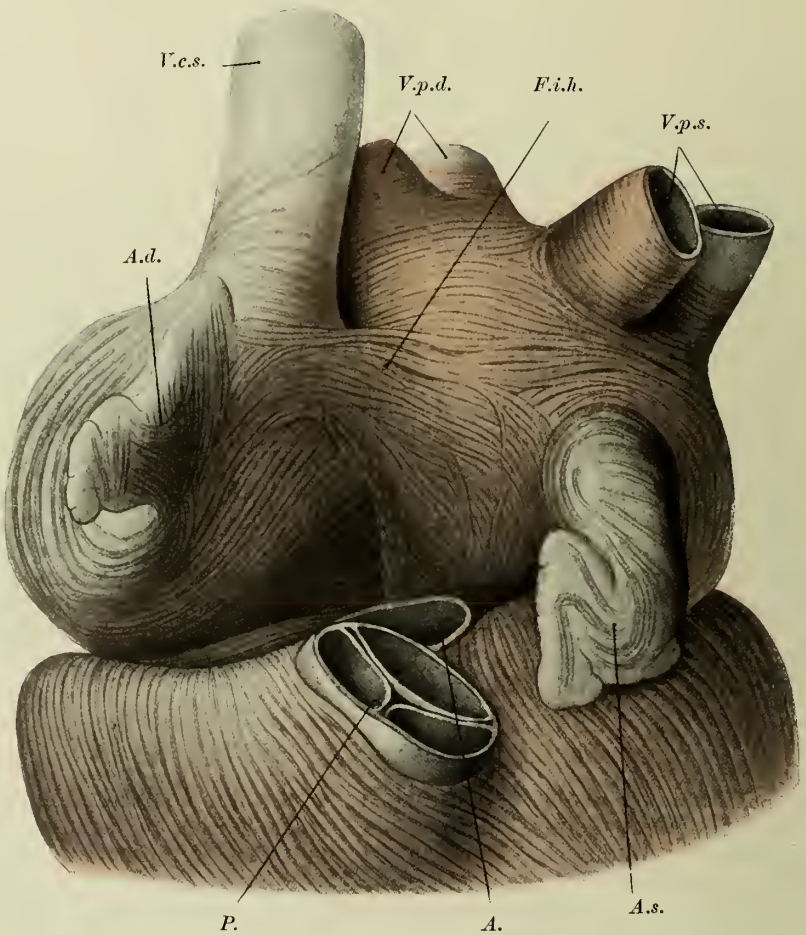

Fig. 73. Die Muskulatur der beiden Vorhöfe, Ansicht von vorn. Die Arteria aorta und pulmonalis sind kurz abgeschnitten. Nat. Gr. Man sieht den vorderen Anteil des Fasciculus interauricularis horizontalis, ferner die zirkulären Fasern an den Lungenvenen. *A.* Aorta. *A.d.* Auricula dextra. *A.s.* Auricula sinistra. *F.i.h.* Fasciculus interauricularis horizontalis. *P.* Arteria pulmonalis. *V.c.s.* Vena cava superior. *V.p.d.* Venae pulmonales dextrae. *V.p.s.* Venae pulmonales sinistrae.

Bei der Präparation der Vorhofsmuskulatur von außen läßt sich nachweisen, daß an derselben zwei Arten von Fasern vorhanden sind. Die einen, kürzeren, sind je einem Vorhof zugehörig, während die anderen von einem Vorhof zum anderen ziehen. Wir wollen zunächst mit der Beschreibung der zweiten Faserart beginnen. Sieht man von den wenigen, wahrscheinlich individuell sehr variablen, kürzeren Faserzügen ab, welche den Sulcus interauricularis posterior überbrücken, so

bleibt hauptsächlich ein einziger, allerdings mächtiger, in Verlauf und Ausdehnung ziemlich konstanter Faserzug zurück, Fasciculus interauricularis horizontalis (vgl. Fig. 73 und 74). Derselbe kommt nahe dem Sulcus coronarius aus dem Sulcus interauricularis posterior zum Vorschein und biegt nach links an die hintere Fläche des linken Vorhofes ab. Er bezieht dabei noch Fasern vom Annulus fibrosus dexter, vor allem aber vom Anulus fibrosus sinister. Durch diese Fasern verstärkt, umgreift der Faszikel den linken Vorhof bandartig in der

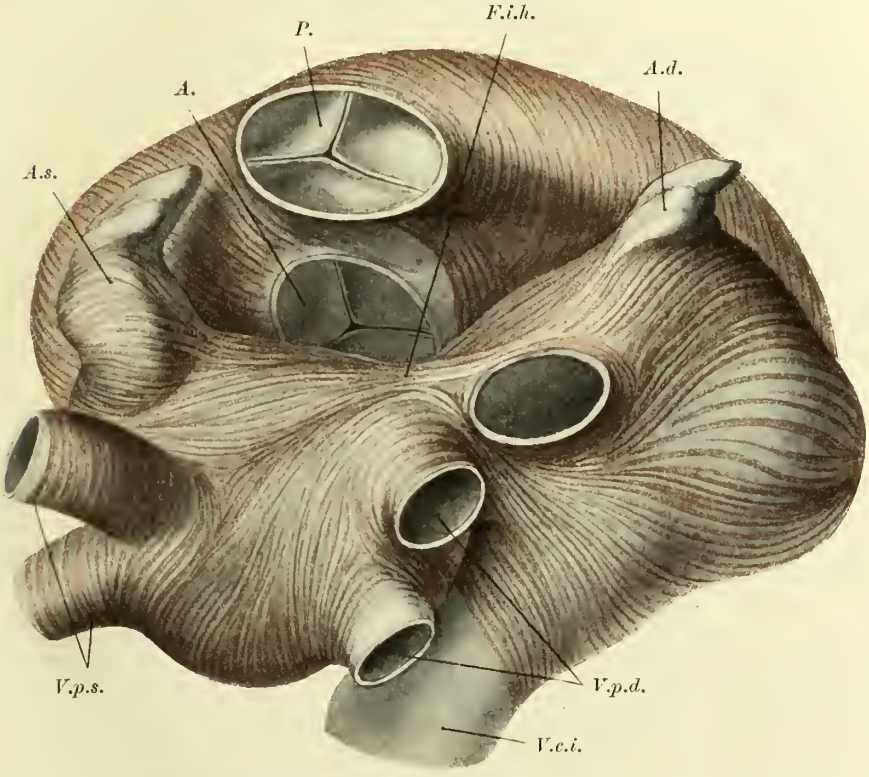

Fig. 74. Die Muskulatur der beiden Vorhöfe, Ansicht von oben. Präparat der Fig. 73. Nat. Gr. Man sieht den Fasciculus interauricularis horizontalis an der vorderen Seite der Vorhöfe. Aus seinem kranialen Rand kommt der Fasciculus interauricularis verticalis zum Vorschein, der zwischen den Pulmonalvenen nach hinten zieht. *A.* Aorta. *A.d.* Auricula dextra. *A.s.* Auricula sinistra. *F.i.h.* Fasciculus interauricularis horizontalis. *P.* Arteria pulmonalis. *V.c.i.* Vena cava inferior. *V.p.d.* Venae pulmonales dextrae. *V.p.s.* Venae pulmonales sinistrae.

Nähe des Sulcus coronarius und gelangt nach vorn bis an das Herzohr, wo er sich in zwei Züge spaltet, welche das Herzohr kaudal und kranial umgreifen und gegen den Sulcus interauricularis anterior weiterziehen. Der eine der beiden Faszikel, welcher unter der Auricula vorbeizieht, vereinigt sich mit einem geringen Anteil des darüber gelegenen, traversiert die vordere Längsfurche und gelangt auf den rechten Vorhof. An diesem verläuft er vor der oberen Hohlvene lateralwärts, um in der Vorderwand des rechten Vorhofes sein Ende zu finden. Einzelne Fasern dieses Bündels lassen sich noch längs der medialen

Seite des rechten Herzohres gegen dessen Spitze verfolgen. Der zweite Anteil des Faszikels, welcher über der linken Auricula vorbeizog, schickt einen Teil seiner Fasern, wie schon erwähnt, zu dem darunter gelegenen (vgl. Fig. 73 und 74). Die übrigen Fasern tauchen in der Aurikularfurche unter, enden zum Teil im Septum, zum Teil überbrücken sie die Zwischenvorhofsfurche und gelangen an die Rückseite der Vena cava superior. Der eben beschriebene Faserzug wurde in seiner größten Ausdehnung bereits von LUSCHKA dargestellt, besondere Anteile desselben wurden von WOLFF resp. von KEITH mit eigenen Namen belegt. So tragen die den Sulcus interauricularis anterior überbrückenden Fasern den Namen Fascia coronaria anterior nach WOLFF, während KEITH den wieder in das Septum atriorum zurückkehrenden Abschnitt als Taenia terminalis sinistra bezeichnet hat.

Ein zweiter, den beiden Vorhöfen gemeinsamer Faserzug, Fasciculus interauricularis verticalis, fast senkrecht auf den eben beschriebenen gerichtet, kommt hinter der Aorta zum Vorschein und zieht, über die vordere Fläche des linken Vorhofes aufsteigend, zwischen den Lungenvenen der beiden Seiten hindurch, um an die Hinterfläche des Vorhofes zu gelangen. Hier verschwindet er mit seinem größten Anteil in der Spalte zwischen beiden Vorhöfen, während ein kleinerer Teil desselben an den rechten Vorhof, und zwar an die Hinterwand der Vena cava inferior gelangt. Diesen Faserzug hat ebenfalls LUSCHKA genau beschrieben und hervorgehoben, daß der sonst an die Cava inferior reichende Teil in einem Fall vom Diaphragma entsprang.

Die Anordnung der kurzen Fasern an beiden Vorhöfen ist nur an einzelnen Stellen eine distinktere, so z. B. an den Mündungen der Venen und des Sinus coronarius, am Uebergang in die Herzohren und, soweit dies von außen sichtbar ist, am rechten Vorhof in den Musculi pectinati. Sonst findet man teils quer-, teils längsverlaufende Fasern, die sich nicht zu geschlossenen Zügen gruppieren.

Deutlich unterscheidbar sind die zirkulären Fasern an den Lungenvenen (vgl. Fig. 73 und 74); allerdings möge gleich hier bemerkt werden, daß sie nur bis an die Umschlagsstelle des Pericards verfolgt werden können. Beim Menschen existieren die von RÄUSCHEL, STIEDA und FAVARO beschriebenen Lagen quergestreifter Muskulatur an den extrapericardialen Anteilen der Lungenvenen nicht.

Der Sinus coronarius ist von einer eigenen zirkulären Lage quergestreifter Muskulatur umgeben, welche den Sinus bis an jene Stelle bekleidet, an welcher innen die Valvula Vieussenii sitzt.

An den beiden Hohlvenen lassen sich sphinkterartig verlaufende Bündel, ähnlich wie an den Lungenvenen, nicht darstellen. Der Uebergang des Vorhofes in die untere Hohlvene ist, was die Muskelbekleidung anlangt, ein ziemlich scharfer. An der oberen Hohlvene sieht man einzelne Fasern spiralig aufsteigen und die Vene umgreifen. Eine besondere Sphinkterwirkung kann ihnen sicher nicht zugeschrieben werden.

Die Musculi pectinati kann man am diastolischen Herzen auch ohne Präparation bereits von außen als untereinander fast parallele Muskelzüge sehen, welche, von der Crista terminalis kommend, lateralwärts ziehen und am Sulcus coronarius enden. Entsprechend der zirkumskripten Uebergangsstelle des linken Vorhofes in das Herzohr sieht man von außen her einen fast ringförmig das Herzohr umgreifenden schwachen Muskel. Davon ist rechterseits bei dem allmählichen Uebergang des Vorhofes in das Herzohr nichts zu sehen.

Während die Beobachtung der Muskelzüge an der Außenfläche der Vorhöfe uns kaum einen näheren Einblick in den Ablauf der Vorhofskontraktion ermöglicht, gestattet die Betrachtung der Muskelzüge an der Innenfläche der Vorhöfe, speziell rechterseits, zweifelsohne Schlüsse auf die Mechanik der Vorhofssystole, welche noch berechtigter erscheinen, wenn man sich die Gestalt des systolischen Vorhofes vor Augen hält.

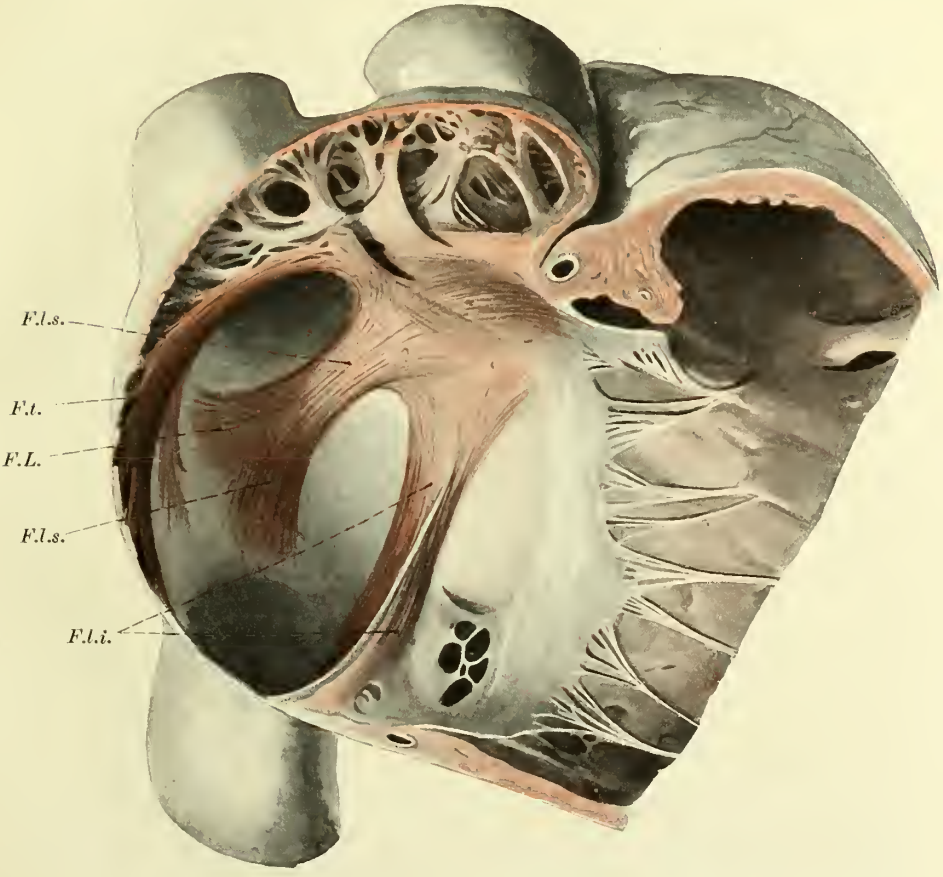

Fig. 75. Die Muskulatur des rechten Vorhofes in diastolischem Zustand von der Innenseite aus präpariert. Die laterale Wand des Vorhofes wurde entfernt, ebenso jene des Ventrikels. Man sieht die von der Vorhofsscheidewand kommenden Muskelzüge. *F.L.* Fasciculus Loweri. *F.l.i.* Fasciculus limbicus inferior. *F.l.s.* Fasciculus limbicus superior. *F.t.* Fasciculus terminalis.

Es ist unzweifelhaft das Verdienst von Keith, die Analyse der mechanischen Verhältnisse in die Betrachtung der morphologischen Details an der Innenfläche der Vorhöfe eingeführt zu haben. Das Tatsachenmaterial hatte allerdings zum größten Teil schon Luschka beschrieben.

Eröffnet man den rechten Vorhof in der Art und Weise, wie wir dies zur Betrachtung des Vorhofsreliefs des diastolischen und systolischen Herzens schon früher angegeben haben, und präpariert man das Endocard ab, so zeigen sich eine Reihe distinkter Muskelzüge,

deren Verlauf sofort ersichtlich ist, deren Ursprung und Ende aber erst bei weiterer Zergliederung zugänglich wird (vgl. Fig. 75 und 76). Die Muskelzüge bedingen durch ihren Verlauf bestimmte Reliefeigentümlichkeiten des rechten Vorhofes, welche an verschiedenen Stellen erwähnt wurden, so beispielsweise bei der Beschreibung des Limbus Vieussenii und des Torus Loweri. Schon daraus wird klar, daß durch die Kontraktion der Muskeln eine formale Umgestaltung der betreffenden Erhebungen durchgeführt werden muß.

Die Muskeln haben fast insgesamt eine gemeinschaftliche Ursprungsstelle, an welcher sie, mehr oder weniger übereinander geschoben, haften. Diese ist das Trigonum fibrosum dextrum mit den

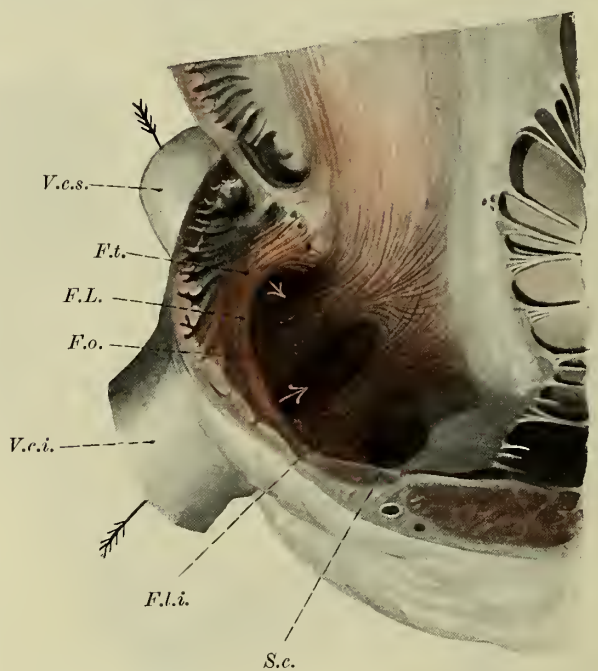

Fig. 76. Die Muskulatur des Vorhofes im systolischen Zustand. Von der Innenseite aus präpariert. Das Herz wurde so eröffnet, wie an dem Präparat der Fig. 75. Die beiden Pfeile zeigen die Mündungsstellen der beiden Hohlvenen an. *F.L.* Fasciculus Loweri. *F.l.i.* Fasciculus limbicus inferior. *F.o.* Fossa ovalis. *F.t.* Fasciculus terminalis. *S.c.* Sinus coronarius. *V.c.i.* Vena cava inferior. *V.c.s.* Vena cava superior.

benachbarten Stücken des Herzskelettes. Wir können im ganzen vier Muskelzüge unterscheiden, welche an der eben erwähnten Stelle ihren Ursprung nehmen. Erstens den Fasciculus terminalis, zweitens den Fasciculus limbicus superior, drittens den Fasciculus limbicus inferior und viertens den Fasciculus Loweri. Die ersten drei Faszikel wurden bereits von Luschka beschrieben. Der im Torus Loweri gelegene wurde von Keith hervorgehoben. Keith nennt den ersten Muskelzug Taenia terminalis, den zweiten und dritten Limbic band.

Der Fasciculus terminalis beginnt knapp oberhalb des Ostium venosum am Septum als ein breiter, unmittelbar unter dem Endocard gelegener Muskelzug, läuft von hier nach aufwärts bis an jene Stelle, an welcher die vordere Umrandung der Vena cava superior

ans Septum stößt. Die bis dahin flächenhaft ausgebreiteten Fasern sammeln sich, laufen über die vordere laterale Umrandung der Hohlvene nach hinten uud gehen als wohl abgreuzbarer Zug in die Crista terminalis ein. Als Substrat der Crista terminalis gelangt dieser Faszikel nach abwärts und strahlt hier, teils von hinten-oben her in die Valvula Eustachii, teils in die hintere und äußere Umrandung der unteren Hohlvene aus. Von seinem lateralen Abhang entspringen die Musculi pectinati.

Der Fasciculus limbicus superior entspringt ebenfalls am Trigonum fibrosum dextrum, jedoch unter dem eben erwähnten Muskelzug. Seine Bündel verlaufen am Septum bogenförmig nach aufwärts und bilden hier das Substrat des vorderen und oberen Schenkels des Limbus Vieussenii. An der oberen Zirkumferenz des Foramen angelangt, teilt sich dieser Muskelzug in zwei Abschnitte. Der eine mächtige Anteil, welcher an der hinteren Vorhofswand lateralwärts läuft, wirft daselbst den Torus Loweri auf. Seine Fasern enden au der Crista terminalis. Es ist dies der als Fasciculus Loweri bezeichnete Faserzug. Der zweite Anteil, die eigentliche Fortsetzung des Fasciculus limbicus superior, umgreift weiterhin die Fovea ovalis, zieht längs der medialen und der hinteren Wand des Vorhofes nach abwärts und verliert sich in der hinteren und äußeren Wand der Vena cava inferior.

Der Fasciculus limbicus inferior. Dieser Muskelzug beginnt am linken Abhang des Trigouum fibrosum, durchbricht die Vorhofsscheidewand, schiebt sich medial von dem eben beschriebenen Fasciculus limbicus superior vorbei und gelangt iu das Crus inferius des Limbus Vieussenii. Von hier strahlt dieser Muskelzug, stark verbreitert, an die mediale und vordere Wand der Vena cava inferior aus. Einige Fasern gelangen in das mediale untere Ende der Valvula Eustachii.

Die durch die Kontraktion der beschriebenen Muskeln hervorgerufenen Veränderungen, wie die Protrusion des Torus Loweri und der daraus folgende Abschluß der Hohlvenenmündungen, wurden in der Beschreibuug des systolischen Vorhofes bereits hervorgehoben.

Am linken Vorhof gelang es mir nicht, Züge von der Abgrenzbarkeit aufzufinden wie im rechteu Vorhof. Der bei der Beschreibung der Vorhofsmuskeln von außen geschilderte lange Muskelzug, der zwischen dem Herzohr uud deu Lungenvenen hindurch verläuft, läßt sich wohl bei der Präparation von innen her bis zu einem gewissen Grad darstelleu, doch gelang es mir nicht, die von Keith betonte Ausbildung desselben zu finden. Keith nennt diesen Muskelzug, da er ihm ähnliche mechanische Wertigkeit beimißt, wie der Muskulatur der Crista terminalis, Taenia terminalis sinistra.

B. Die Muskulatur der Ventrikel.

Bevor wir an die Beschreibung des Verlaufes der Ventrikelmuskulatur gehen, sei es gestattet, einen geschichtlichen Abriß über die Entwicklung unserer Kenntnisse von dieser Materie zu geben. Gerade die Geschichte der Erforschung der Herzmuskelfaserung ist von ganz besonderem Interesse, da sie uns die ganze Schwierigkeit der Erkenntnis vor Augen zu führeu geeignet ist. Wenn die hier folgenden literarischen Angaben eine für den ersten Blick ganz unverhältnismäßige Breite zu haben scheinen, so ist diese vor allem darin be-

gründet, daß nur die Rücksichtnahme auf die Angaben der verschiedensten Autoren und ihre ausführliche Wiedergabe imstande ist, in das anscheinend so verworrene Gefüge der Herzmuskulatur Uebersichtlichkeit und Klarheit zu bringen. Das Bestreben, den Leistungen der Vorgänger nach Möglichkeit gerecht zu werden, hat das Kapitel bedeutend vergrößert.

Wer sich dem Studium dieser Literatur widmet, wird gar bald gewahr, daß im Laufe der geschichtlichen Entwicklung unserer Erkenntnis über diesen Gegenstand einzelne Angaben immer wieder erscheinen, trotz der Unabhängigkeit der einzelnen Autoren voneinander, trotz der verschiedensten, zur Erforschung verwendeten Technizismen und trotz der vielen, diesen kongruenten Angaben anhaftenden Irrtümer und Fehler in den Nebensächlichkeiten. Die Kongruenz dieser Angaben gewinnt noch an Bedeutung durch den Umstand, daß die einzelnen Autoren von ganz verschiedenen Gesichtspunkten an die Untersuchung herangingen. Bedeutungsvoll aber für die kritische Sichtung und für die Darstellung der Materie, bei welcher die individuelle Variation überhaupt noch fast keine Berücksichtigung finden konnte, ist auch noch der Umstand, daß jeder einzelnen dieser Untersuchungen ein mehr minder großes Material zugrunde liegt, so daß die Zusammenstellung und die Vergleichung der Untersuchungsergebnisse auf einem Material basiert, dessen Verarbeitung einem einzelnen Autor unmöglich wäre. Das Studium der Literatur hat auch hier, wie so vielfach gezeigt, daß ein und dieselben Gebilde von den verschiedenen Autoren mit ganz verschiedenen Namen belegt wurden, ein Umstand, der jedenfalls geeignet ist, die Schwierigkeiten zu vergrößern und die Einsicht zu erschweren. Es ist demnach nicht nur das Interesse an der historischen Entwicklung, nicht nur das Bestreben der historischen Gerechtigkeit, sondern von allem die Ueberzeugung, daß die genaue Berücksichtigung und der Vergleich früherer Angaben in diesem Falle besonders verständnisfördernd wirke, daran schuld, daß die Einleitung zu dem Kapitel über den Verlauf der Herzmuskelfasern einen unverhältnismäßig großen Raum für sich beansprucht.

Die Angabe, daß die Herzwand aus Muskulatur bestehe, scheint im Altertum keinesfalls eine allgemeine gewesen zu sein, was schon daraus hervorgeht, daß Galenus eine Reihe von Argumenten gegen diese Angabe anführt. Er beruft sich bei der Aussage, daß das Herz nicht aus Muskelfleisch bestehe, auf die Differenz in der Farbe, Konsistenz und im Geschmack, schließlich aber auch auf die Tatsache, daß das Herz vom Willen unabhängig sei, während die übrigen Muskeln „animalis arbitrio“ arbeiten. Diese Lehre Galens hat sich in der Folge wohl allgemeiner Anerkennung erfreut. Ganz merkwürdig ist die Angabe von Vesal, nach welcher das Herz aus Fleisch besteht und aus eingewobenen Fasern. Dieses Fleisch unterscheidet sich durch Farbe und Konsistenz von jenem der Muskeln, bezüglich der Fasern gibt aber Vesal an, daß die verschiedensten von ihm angewendeten Methoden nicht imstande waren, ihm einen näheren Einblick in das Gefüge derselben zu ermöglichen. Er beschränkt sich darauf, gerade, quere und schiefe Fasern anzuführen, von welchen ein Teil zu je einem Ventrikel gehöre, ein anderer beiden Ventrikeln gemeinsam sei. Die Herzspitze besitzt nach seinen Angaben die dünnste Wand und repräsentiert die Vereinigungsstelle der längs verlaufenden Herzmuskelfasern.

Gegen diese Lehre von Vesal spricht sich Steno aus, indem er zunächst angibt, „nullum in corde a fibris diversum parenchyma“. Was man im allgemeinen als Herzparenchym bezeichnet, sei nicht durch den Augenschein, sondern durch die Phantasie gefunden. Nicht ohne Ironie sagt er schließlich gegenüber dem Ausspruche Galens, „nihil intelligunt qui cor musculum esse dicunt“: „Cor innati calidi sedem, animae thronum, quin ipsam nonnulli animam voluerunt; cor solem, imo Regem salutarunt, cum tamen ubi rem rite examinaveris, non nisi musculum sis inventurus.“ Die oberflächlichen Muskelfasern enden, seiner Meinung nach, nicht an der Spitze, sondern biegen daselbst in das Innere der Ventrikel um.

Ganz unverhältnismäßig groß aber ist der Fortschritt in der Erkenntnis der Muskelstruktur des Herzens, wie er von Lower in seinem Tractatus de corde erreicht wurde. Nach Lower besteht die gesamte Herzwand aus Muskulatur, deren Fasern an den Sehnenringen der Ostien entspringen. Er beschreibt nicht nur die oberflächliche, spiralig verlaufende Schicht, sondern auch die innerste Schicht der Herzmuskulatur. Er kennt bereits den Herzwirbel und die Tatsache, daß die Fasern in denselben umbiegen und sich nach innen wenden. Er fügt ausdrücklich hinzu, daß nur ein Teil der Herzmuskelfasern zum Herzwirbel gehen, andere schon früher umbiegen. Ganz besonders sei aber erwähnt, daß Lower bereits erkannt hat, daß ein Teil der Herzmuskelfasern in die Papillarmuskeln zieht und auf diese Weise durch Vermittlung der Chordae tendineae und der Klappensegel, also mittelbar an den Sehnenringen haftet, eine Angabe, welche, allerdings etwas unklar, sich schon bei Steno angedeutet findet. Seine Befunde belegt Lower durch zwar einfache, aber höchst übersichtliche und prägnante Zeichnungen. Nach Aussage Hallers soll allerdings bereits Borelli vor Lower eine Reihe ähnlicher Angaben gemacht haben.

Im Vergleich mit dem durch Lower inaugurierten Fortschritte in der Anatomie der Herzens im allgemeinen, in jener des Myocards im besonderen, ist die Förderung, welche unsere Kenntnis dem vielzitierten Werke von Winslow verdankt, als eine geringe zu bezeichnen. Auch er beschreibt die Fasern an der Außen- sowie an der Innenfläche der Ventrikel. Seine Beschreibung gipfelt in dem vielfach wiedergegebenen Satze, daß die beiden Ventrikel je einen Muskelsack darstellen, welche in einem dritten Sacke stecken. So sehr wir auch bei der Durchsicht der Literatur bezüglich der Physiologie des Herzens immer wieder auf Haller zurückgreifen müssen, verdankt die Anatomie der Herzmuskulatur ihm keinerlei Bereicherung, wenn er auch die eine oder die andere Angabe seiner Vorgänger als unrichtig zurückweist.

Die Bemühungen, in der Erkenntnis der Herzmuskelanordnung tiefer vorzudringen, wurde in der Zeit nach Haller, vor allem von Wolff und von Gerdy neuerdings aufgenommen. Diese Autoren bestätigen mehr minder die Befunde von Lower, auf Grundlage eigener, nach den verschiedensten Methoden vorgenommener Zergliederungen. Es wurden wieder oberflächliche und tiefe Fasersysteme beschrieben; unter diesen soll, nach den Angaben Gerdys, ein besonderes System von Fasern die beiden Ventrikel untereinander verbinden, eine Beobachtung, welche in der Folge lange nicht bestätigt wurde. Uebrigens wirft schon E. H. Weber in Hildebrands

Handbuch der Anatomie GERDYS vor, daß er Beobachtetes und Zusammengereimtes nicht hinlänglich scharf getrennt habe.

War bisher das Studium der Herzwandstruktur vor allem ein formales, so inaugurierte eigentlich LUDWIG die mehr kausale Untersuchungsart. Es kann dies um so weniger wundernehmen, als der Physiologe von seinem Standpunkt aus im Hinblick auf die bisherigen Resultate der rein morphologischen Untersuchungsmethoden sich naturgemäß von der Beobachtung der Funktion und den daran zu knüpfenden Deduktionen einen tieferen Einblick in die verworrene Struktur des Herzmuskelfleisches versprechen mußte als von rein formalen Untersuchungen. Tatsächlich hat sich eigentlich LUDWIG viel weniger um die Beschreibung der morphologischen Eigenschaften, wie man sie durch langwierige Präparation zu finden imstande ist, gekümmert, sondern hat vielmehr sozusagen den mechanisch-konstruktiven Weg gewählt und aus der Funktion und der Struktur bestimmter Abschnitte auf den Aufbau des Ganzen geschlossen.

LUDWIG gibt die Möglichkeit, die Fasern des Herzmuskels zu entwirren, überhaupt nicht zu; er will lieber durch das Studium des Verlaufes der Faserrichtung an verschiedenen Stellen des Herzmuskels und durch genaue Analyse der Ursprungsstellen eine Vorstellung vom allgemeinen Aufbau des Myocards gewinnen. Er findet zunächst, daß jedes Stück der Kammerwand an der äußeren Fläche eine Faserung zeigt, die von der an der inneren ungefähr in rechtem Winkel gekreuzt wird. Zwischen diesen Schichten liegen in regelmäßiger Reihenfolge alle Uebergänge einer Richtung in die andere eingeschlossen. Ausnahmen von dieser Regel entstehen, wenn 1) einzelne Uebergangsstufen fehlen, während die Grenzschichten die Kreuzung der Fasern beibehalten, 2) wenn bei dem Uebergang von der einen zur anderen Richtung das Extrem (die rechtwinklige Kreuzung) nicht erreicht wird.

Sehnenenden finden sich im eigentlichen Myocard nicht, sondern nur 1) am äußeren, 2) am inneren Umfang der Ostien und 3) an den Spitzen der Papillarmuskeln. An den Ostien entspringen nur ganz dünne Lagen von Muskulatur, mit Ausnahme dreier Stellen. Vorn und hinten, in den Winkeln zwischen Ostium venosum und arteriosum sinistrum sowie an der Stelle des Septum, die an die Aorta grenzt, finden sich zahlreiche Sehnenbündel. E. H. WEBER, WOLFF und SEARLE halten diese Ursprungsstellen für die Masse des Myocards für zu klein und nehmen daher in sich zurücklaufende Fasern an. Bedenkt man aber, daß jede Faser mehrere Windungen macht, so ist diese Annahme überflüssig.

Am linken Ventrikel fällt nach LUDWIG zunächst der Zusammenhang der äußersten mit den innersten Schichten auf, welcher sich am Herzwirbel vollzieht. An einem Längsschnitt durch den linken Ventrikel ist dieser Uebergang besonders deutlich zu sehen. Dieser zeigt auch, „daß an der Spitze des linken Ventrikels die äußerste und innerste Lage der Herzfasern unmittelbar zusammentreffen, während sie, je weiter man nach der Basis dringt, immer weiter auseinandergedrängt werden durch Fasern, welche mehr oder weniger quer verlaufen. Die ganze Anordnung der Fasern der linken Kammer faßt LUDWIG in folgende Hypothese: Wenn man annimmt, „daß alle Fasern, welche an den tieferen Lagen um den Aortenumfang . . . . entspringen, zuerst schief abwärts, dann horizontal und endlich schief aufwärts um den Ventrikel laufen, um zum Teil in den Papillar-

muskeln, zum Teil an ihren Anfangspunkten oder in der Nähe derselben zu endigen, mit einem Worte, daß diese Fasern 8-Touren um die Kammer bilden; nimmt man an, daß diese 8-Touren von den beschriebenen inneren und äußeren Fasern, die sich dem senkrechten Verlauf am meisten nähern, innen und außen eingeschlossen werden, so erhält man eine Figur, welche allen Bedingungen, wie sie die Präparation liefert, entspricht". Dieser Verlauf der Fasern in 8-Touren soll sich auch direkt nachweisen lassen.

Die Fasern an der freien Wandfläche des rechten Ventrikels zerfallen in drei Arten: 1) Oberflächlich gehen vom Rande des Ostium venosum dextrum Fasern aus, welche fast quer über die vordere Längsfurche verlaufen (bei Säugern mehr vertikal), um zum größten Teil in den Vortex überzugehen. Auch die Fasern des Papillarmuskels der freien Wand ziehen von rechts hinten nach links vorn gegen die Oberfläche auf den linken Ventrikel. 2) Vom Umfang des Ostium venosum sin. kommen Fasern, welche zum Teil im rechten Ventrikel enden, zum Teil über ihn nach links gelangen. Die Fasern, welche im hinteren Winkel zwischen Aorta und Ostium venosum sinistrum entspringen, liegen am oberflächlichsten und verlaufen nach abwärts; die anderen verlaufen immer mehr horizontal, die am weitesten von dieser Stelle entspringenden sogar nach einer Umbiegung aufwärts. Diejenigen Fasern, die schon in der hinteren Längsfurche schief aufsteigend anlangen, enden im rechten Ventrikel teils am Anulus fibrosus, teils in dem Papillaris der freien Fläche. Die anderen Fasern gehen wieder in den linken Ventrikel über. 3) Es existieren Fasern, die auf den rechten Ventrikel beschränkt bleiben. Sie umgreifen den Conus arteriosus. — An der rechten Seite des Septum findet man oberflächlich Fasern, die vom hinteren Anteil des inneren Umfanges des Ostium venosum dextrum und an der Grenze zwischen Aorta und Scheidewand entspringen. Die hintersten Fasern laufen ziemlich senkrecht zur Spitze, werden oberflächlich und gehen in den Vortex ein. Die übrigen verlaufen mehr horizontal, besonders die aus dem septalen Papillaris stammenden, und gehen in der vorderen Längsfurche auf den linken Ventrikel über.

Die linken Papillarmuskeln beziehen ihre Fasern teils aus dem Herzwirbel, teils aus den tiefsten aufsteigenden Zügen der 8-Touren.

Wir werden noch Gelegenheit nehmen, darauf hinzuweisen, in welch genialer Weise Ludwig trotz der Vernächlässigung der morphologischen Details unsere Kenntnisse von der Herzmuskelstruktur gefördert hat. Es ist dies um so mehr zu betonen, als eine Reihe von Autoren nach Ludwig durch die Versuche, die Herzmuskulatur zu zergliedern, der fortschreitenden Erkenntnis eigentlich nur hinderlich waren. Diesbezüglich sei vor allem die Arbeit von Pettigrew angeführt.

Pettigrew kennt die Arbeit Ludwigs nicht. Als Hauptergebnis seiner Studien am Säugerherzen führt er zunächst an, daß die Fasern durch die Verschiedenheiten in ihrer Verlaufsrichtung sich leicht in Schichten trennen lassen. Er unterscheidet sieben Schichten, drei äußere, drei innere und eine zentrale. Dabei ändere sich die Verlaufsrichtung in den einzelnen Schichten allmählich von einer nahezu vertikalen Richtung außen zur transversalen in der Mitte und wieder zur vertikalen innen. Die Fasern der ersten und siebenten, der zweiten und sechsten, dritten und fünften Schicht hängen am linken Ventrikel

an der Spitze, am rechten Ventrikel in der vorderen Längsfurche zusammen, außerdem zum größten Teil auch an der Basis. Vorn und septal sind die Fasern des rechten und linken Ventrikels zum größten Teil unabhängig, während sich hinten eine große Zahl gemeinsamer Fasern findet. Die Schichten des linken Ventrikels zeigen eine bilateralsymmetrische Anordnung insofern, als die Fasern in zwei gleichen Portionen hinten und vorn vom Atrioventrikularring entspringen und vorn und hinten den Vortex betreten. Die Fasern der ersten Schicht bilden nach Passage des Vortex als siebente Schicht die Trabekel- und Papillarmuskeln des linken Ventrikels. Wenn man eine Schicht nach der anderen entfernt, erweitert man sowohl die Oeffnung an der Basis als die am Apex. Die Schichten nehmen von außen nach innen an Dicke zu.

Am linken Ventrikel verhält sich die erste Schicht folgendermaßen: Die Fasern entspringen, wie erwähnt, am Atrioventrikularring in zwei Portionen vorn und hinten, laufen spiralig gegen die Spitze, wo die vordere Portion hinten und umgekehrt erscheint. Dort legen sich die Fasern übereinander, machen rasch noch eine Windung und bilden so den Vortex. Dadurch, daß die Fasern also anderthalb Windungen machen, betritt die vordere Portion der Schicht den Vortex hinten. Von hier gelangen die Fasern wieder nach anderthalb Windungen in den vorderen Papillarmuskel. Die meisten der Fasern entspringen am Anulus fibrosus, nur wenige hängen auch an der Basis mit den Fasern der innersten Schicht zusammen.

Die zweite und dritte Schicht unterscheidet sich von der ersten durch die allmähliche Annäherung der Verlaufsrichtung zur Horizontalen, die aber erst in der vierten Schicht erreicht wird. Außerdem hängen die Fasern dieser Schichten an der Basis vollständig mit den entsprechenden Fasern der inneren Schichten zusammen. Sie reichen weder so weit an die Basis noch an die Spitze, wie die Fasern der äußeren Schicht. Die vierte zentrale Schicht zeigt einen rein transversalen Verlauf ihrer Fasern. Der Verlauf der Fasern in der fünften und sechsten Schicht ergibt sich von selbst. Die Fasern der siebenten Schicht bilden, wie erwähnt, die Trabekel und Papillares der linken Kammer. Infolge des spiraligen Verlaufes der Fasern der siebenten Schicht sind auch die Papillarmuskeln spiralige Muskelsäulen. Zwischen ihnen finden sich auch spiralig verlaufende Furchen an der Innenseite des linken Ventrikels. Die Papillaren sowohl als auch die Furchen sollen nach PETTIGREW dazu dienen, das Blut bei der Systole in eine gleitende spiralige Bewegung zu versetzen.

Die Beziehungen zwischen rechtem und linkem Ventrikel erklärt PETTIGREW schematisch dadurch, daß man sich die vordere Wand des gemeinsamen Ventrikels so weit eingestülpt denkt, bis die Duplikatur die hintere Wand trifft. Auch am rechten Ventrikel unterscheidet PETTIGREW sieben Schichten, welche ähnlich gebaut sind wie jene des linken Ventrikels und sich von ihnen nur dadurch unterscheiden, daß der Uebergang der äußeren Schichten in die analogen inneren nicht im Bereiche des Vortex geschieht, sondern am vorderen Rand des Septums. Die von ihm gegebene Beschreibung der septalen Fasern ist im höchsten Grade unklar gehalten. Ein großer Teil der von diesem Autor geförderten Befunde muß trotz der großen Mühewaltung und der sorgfältigsten Zergliederung, welche PETTIGREW durchführte, als vollkommen verfehlt bezeichnet werden. Es geht dies auch schon

daraus hervor, daß PETTIGREW in einer früheren Arbeit den Ventrikel nicht aus sieben sondern aus neun Schichten aufgebaut sein ließ.

Auch WINKLER ist von dem Vorwurf, hauptsächlich Artefakte dargestellt zu haben, nicht freizusprechen. Die zweifellos interessante und in vielen Dingen höchst originelle Arbeit WINKLERS hätte eine größere Beachtung von seiten jener Autoren verdient, welche nach WINKLER den gleichen Gegenstand bearbeiteten. Denn mit Ausnahme von HENLE und KNOWER, welche WINKLERS Namen anführen, wird diese Arbeit eigentlich nirgends zitiert. WINKLER präpariert die einzelnen Fasern. Er unterscheidet am Herzen zunächst die Hauptmuskulatur von der Nebenmuskulatur. Erstere besteht aus der Mittelschicht der Autoren, letztere aus den äußeren Fasern mit ihrer Fortsetzung an der Innenseite des linken Ventrikels.

Die Fasern der Nebenmuskulatur sind sämtlich links gewunden. Sie entspringen rings um die beiden Ostia venosa, aber auch vom Septumanteil des Aortenringes, laufen spiralig um das Herz zum Vortex, den sie erreichen, nachdem sie etwa $1^1/_4$ Spiraltouren gemacht haben. Der Vortex gleicht „zwei gebogenen und ineinander geschlungenen Fingern", WINKLER nennt ihn daher Digitationen. Er besteht aus einem rechten und einem linken Anteil. Aus der rechten Digitation gelangen die Fasern in den vorderen, aus der linken in den hinteren Papillarmuskel, wo sie an den Chordae enden. In die Längsfurchen biegen keine oberflächlichen Fasern ein.

WINKLER unterscheidet an der Hauptmuskulatur sechs Faserarten, die durch gemeinsame Endigung und meist auch durch gemeinsamen Verlauf charakterisiert sind.

1. Die Fasern entspringen an den Anuli fibrosi und verlaufen näher der Basis mehr quer, näher der Spitze steiler, machen zirka zwei Spiraltouren um das Herz und gelangen schließlich in den Vortex zur äußeren Schicht. Ihre Zahl ist gering.

2. Vom rechten Rand der Aorta, zwischen ihr und der A. pulmonalis entspringen zahlreiche Fasern, die im Septum nach vorn ziehen, vom Sulcus longitudinalis anterior aus das linke Herz umgreifen, dann über das rechte und nochmals über das linke Herz ziehen, um schließlich von hinten her in das Septum zu gelangen. Hier ziehen sie nach vorn bis an den rechten Rand des vorderen Papillaris, in den sie plötzlich umbiegen. Die übrigen Fasern dieser Art ziehen aber weiter, umgreifen den vorderen Papillaris von außen, durchziehen den „seitlichen Interpapillarraum" und gelangen so bis an den hinteren Papillarmuskel, in den sie eindringen.

3. Die Fasern entspringen an dem der linken Kammer zugekehrten Abschnitt des Aortenringes und ziehen von hier nach vorn und schräg aufwärts zur Basis. Hier breiten sie sich in der Fläche fast über das ganze Ostium venosum sinistrum aus und schlagen sich über die tieferen Muskelschichten unter dem Anulus fibrosus hinweg nach außen, wobei sie sogenannte Basalschleifen bilden. Jetzt liegen sie näher der Außenfläche des Herzens und verlaufen zunächst über die linke Kammer zum Sulcus longitudinalis posterior; hier teilen sich die einzelnen Fasern in zwei, die untere gelangt um den rechten Herzrand herum zum Vortex und endet in den linken Papillarmuskeln. Die obere Faser umgreift das rechte Herz, zieht nach aufwärts und innen, um als Innenschicht der rechten Kammer entweder am Anulus oder in den Papillaren zu enden. Einzelne, näher der Basis gelegene,

„obere Fasern“ ziehen nach vorn bis zum Sulcus longitudinalis anterior, biegen in das Septum ein, bedecken die vorderen drei Viertel desselben und enden entweder an seinem oberen Rande oder an seinen Papillaren.

4. Diese Fasern haben als Eigentümlichkeit, daß sie in den beiden Papillarmuskeln der linken Kammer beginnen und daselbst wieder enden. Die Fasern verlaufen vom vorderen Papillaris mit den Fasern der zweiten Art ins Septum, bis an die hintere Längsfurche, um den linken Ventrikel zur vorderen Längsfurche, von hier ins Septum, dessen hinteren Anteil sie decken. Nun gelangen sie an die Basis, um die sie sich so schlagen, wie es die Fasern der dritten Art am linken Ostium tun. An der Außenseite gelangen sie über den rechten Ventrikel nach vorn an den linken, den sie umschlingen, um endlich im hinteren Papillaris zu enden.

5. Diese Fasern entspringen am Aorteuring, umgreifen die linke Kammer zwei- bis dreimal und gelangen schließlich zum größten Teil in den hinteren Papillaris, der Rest in den vorderen.

6. Diese Fasern müssen rechtsläufig sein, sind in ihrem ganzen Verlauf noch nicht bestimmt. Sie treten aus der linken Kammer von vorn her ins Septum und von hier an die Vorderseite des hinteren Papillaris, den sie mitbilden helfen.

Winkler schließt an diese Beschreibung noch eine Reihe allgemeinerer Sätze. Faserenden finden sich nach ihm nur im Zusammenhang mit dem Anulus fibrosus, entweder direkt oder durch die Chordae tendineae. Die Annahme Webers von in sich zurücklaufenden Fasern ist nicht nötig, da der Widerspruch zwischen dem Querschnitt der Muskulatur am Ursprung und im weiteren Verlauf auch durch die Teilung der Fasern, durch die Zwischenfasern und durch die mehrfachen Touren der einzelnen Fasern um den Ventrikel zu erklären ist. Nur die linke Kammer besitzt ihr allein eigentümliche Fasern, die rechte erscheint wie ein bloßer Anhang der linken.

Den Begriff Vortex faßt Winkler weiter, als dies gewöhnlich geschehen ist. Den Vortex autorum nennt er äußeren Vortex. In ihn gehen hauptsächlich die Fasern der Nebenmuskulatur ein, die von hier entweder zu Papillarmuskelfasern oder zu Trabeculae werden. Die Fasern der äußeren und inneren Schicht berühren sich noch, nahe dem Apex. Denkt man sich beide Schichten entfernt, so zeigt die Hauptmuskulatur am Apex eine Oeffnung. Als inneren Vortex bezeichnet er die Umbiegungsstelle der Fasern, die zu den beiden Papillaren ziehen. Die Umbiegungsstellen finden sich besonders gehäuft an den Linien, an denen die beiden Papillarmuskeln die Wand berühren. Die Fasern sind zum größten Teil linksläufig, nur dem hinteren Papillarmuskel gehören auch rechtsläufige Fasern an (Schichte 6).

Der Gesamtvortex bildet also ein sphärisches Dreieck, dessen Spitze dem Apex entspricht und dessen Seiten die Linien der Papillares bilden. Diese Linien bezeichnet Winkler als Vortexachsen.

Als nächstes allgemeines Gesetz bezeichnet Winkler die Schleifenbildung, die im ganzen Herzmuskel verbreitet ist, er unterscheidet Schleifen nahe den ostialen Enden der Fasern und solche in der Nähe ihrer papillaren Enden. Zu letzteren gehören die Fasern des Gesamtvortex und die ins Innere des rechten Ventrikels einbiegenden

Fasern, zu ersteren die sogenannten Basalschleifen der dritten und vierten Faserart.

Bezüglich der Lagerung der Fasern bestreitet Winkler vor allem das Bestehen von Schichten (gegen Pettigrew); eine wirklich zusammenhängende Schicht bildet bloß der äußere Anteil der Nebenmuskulatur, die übrigen Fasern bilden zwar stellenweise zusammenhängende Lager, nie aber wirkliche Schichten, die sich über die ganze Herzoberfläche erstrecken würden. Deshalb verwirft Winkler die Einteilung des Herzmuskels in Schichten und schlägt dafür, wie erwähnt, die Einteilung in Haupt- und Nebenmuskulatur vor.

Das Bestreben, die Herzmuskulatur in Faserzüge aufzulösen und dieselben durch die gesamte Herzwand zu verfolgen, billigt Henle in seiner klassischen Beschreibung des Herzens keinesfalls. Ja, er hält die genaue Schilderung des Faserverlaufes für eine unlösbare Aufgabe der Anatomie wegen der den Muskelbündeln des Herzens eigentümlichen Teilungen und Anastomosen, die sie nach allen Seiten untereinander eingehen. Er gibt allerdings eine gewisse Aehnlichkeit der gestreckten Maschen mit dem Verlauf der Skelettmuskulatur zu, hebt aber die zahlreichen individuellen Variationen im Faserverlauf hervor. Er unterscheidet drei Lagen von Muskulatur, eine longitudinale äußere und innere und eine zwischen die beiden eingeschlossene, mehr zirkuläre, betont aber dabei, daß die Faserungsversuche doch hauptsächlich Artefakte zutage fördern.

Aus der neueren Zeit ist vor allem die Arbeit Krehls anzuführen, welcher im Zusammenhang mit dem Faserverlauf die funktionellen Leistungen der einzelnen Schichten besonders hervorhebt. Außerdem macht er aber auch noch auf eine Tatsache in dem funktionellen Wert der Herzmuskulatur besonders aufmerksam, indem er hervorhebt, daß die durch das Kontraktionsphänomen der einzelnen, vor allem der innersten Schicht der Herzmuskulatur, während der Systole hervorgerufenen Wülste eine besondere Funktion besitzen. Daher sehen wir auch, daß die Betrachtung der Herzmuskulatur bei Krehl auf den systolischen resp. diastolischen Zustand des Herzens Rücksicht nimmt, ein Umstand, welcher von den früheren Autoren nicht besonders hervorgehoben wurde. Gelegentlich der Besprechung der formalen Differenz zwischen systolischem und diastolischem Herzen wurde diese Angabe schon berücksichtigt. Hervorgehoben sei, bevor wir auf die Arbeit selbst näher eingehen, daß Krehl die schon von Wolff und anderen gemachte Angabe, daß Herzmuskelfasern ohne Sehne in sich zurückkehren, neuerdings wiederholt, obwohl doch gerade die Leipziger Schule, der Krehl selbst angehört, in der Person Ludwigs diese Meinung zurückgewiesen hat. Aus der mit ganz ausgezeichneten Illustrationen versehenen Arbeit seien folgende Stellen wörtlich hervorgehoben:

„Man muß die Fasern, welche dem linken Ventrikel allein angehören, in zwei Arten einteilen, solche, die sehnig enden, und solche, welche in sich zurücklaufen, also immer muskulös bleiben. Die ersteren bilden im allgemeinen die äußere und die innere Schicht. Die Fasern derselben setzen sich außen am Atrioventrikularring und an der muskulösen Seite der Aortenwurzel an, und zwar vorwiegend an zwei Stellen, dem Knorpel, der die Grenze zwischen linker und rechter Aortenklappe bildet, und an dem, welcher über dem Boden der hinteren Aortenklappe liegt. Außerdem in geringerem Maße an dem Atrio-

ventrikularring. Die Fasern gehen von hier so ab, daß die mehr oberflächlich gelegenen steiler nach abwärts laufen als die tieferen. Diese Fasern der oberflächlichen Schicht gehen zum größten Teil in den Wirbel der linken Kammer, nur diejenigen, welche von dem hintersten Teile des Ringes entspringen, werden zu den später zu erwähnenden äußeren Fasern des rechten Ventrikels. Diejenigen Fibrillen, welche dem Herzwirbel angehören, biegen in das Innere der Kammer um und laufen als innerste Schicht fast senkrecht nach oben. Hier haben sie zwei Endigungsweisen. Sie inserieren entweder im Papillarmuskel und Chordae tendineae oder am Atrioventrikularring; an diesem entweder direkt oder durch mehr oder weniger lange Sehnen. Es fällt auf, daß diese inneren Längsbündel keine einheitliche Schicht darstellen, sondern aus zahlreichen, verschieden dicken Längswülsten bestehen, die durch dünnere Querleisten miteinander verbunden sind" . . .

„Eine genauere Betrachtung ergibt, daß die Spaltung der inneren Schicht in getrennte Längsbündel am stärksten an der Herzspitze und ferner an der ganzen äußeren Wand ist, daß sie an der Scheidewand, unterhalb der Aortenlinie fehlen" . . .

„Man sieht auf der Scheidewand zwei auffallende sich kreuzende Muskelzüge; der obere, schwächere geht vom hinteren Aortenknorpel schräg nach vorn und abwärts, er gehört ganz der Scheidewand an. Der weit stärkere tiefer gelegene kommt von dem unteren Teile der Außenwand und geht an der Scheidewand von hinten-unten nach vornoben. Am kontrahierten Herzen springen die beiden Züge vor" . . .

„Die Papillarmuskeln beziehen durchaus nicht alle Fasern aus den inneren Längsschichten. Ein nicht unbeträchtlicher Teil ihrer Fibrillen stammt aus der Mittelschicht der linken Kammer und biegt an der Grenze von dieser und der Innenschicht scharf in die letztere ein. Dadurch wird natürlich die Befestigung der Papillarmuskeln eine besonders starke" . . .

„Wenn man die beschriebenen inneren und äußeren Fasern der linken Kammer an einem mit Salpetersäure behandelten und nachher gequollenen Herzen von ihren Ursprüngen losschneidet, so kann man sie von den mittleren Schichten, die im allgemeinen horizontal verlaufen, ohne größere Mühe trennen. Man hat dann die letzteren in Gestalt eines Muskelkegels vor sich (Triebwerkzeug), welcher eine obere und eine untere Oeffnung zeigt; diese ist kleiner als jene und stellt den Ort dar, an dem die äußeren Kammerschichten in die inneren umwenden. Der Muskelkegel ist natürlich beträchtlich niedriger als die ganze linke Kammer" . . .

„Die Schlingen gehen in allen möglichen Winkeln zur Längsachse der linken Kammer, doch entschieden so, daß die stumpfen Winkel vorherrschen. Und dann wechselt die einzelne Schlinge in ihrem Verlauf häufig ihren Abstand von der idealen Mitte des linken Ventrikels."

„Die Außenschicht des rechten Ventrikels ist zum größten Teil aus Fasern gebildet, welche aus dem linken Ventrikel kommen, und zwar teils aus der Scheidewand, teils vom hinteren Aortenknorpel. Sie laufen im wesentlichen von links hinten-oben nach rechts vornunten und gehen zum größten Teil in den besonderen Wirbel des rechten Ventrikels, welcher, kleiner als der des linken, von diesem durch eine Furche getrennt ist. Diejenigen Fasern, welche so horizontal verlaufen, daß sie den Wirbel nicht mehr treffen, gehen über die vordere Kommissur in die Außenwand der linken Kammer und

zum Teil in die Kommissur selbst hinein. Ein Teil der Außenschichtfasern unterbricht plötzlich seinen Verlauf und wendet sich mit scharfer Biegung nach innen, um sich den nachher zu erwähnenden inneren Fasern beizumischen."

„Unter den Trabekeln der Tasche ist einer besonders ausgezeichnet, der dicke Wulst, welcher die Grenze zwischen Recessus und Conus bildet. Er geht vom Aortenstück der Scheidewand über den Boden nach der Außenwand und unter dem Dach des Conus wieder nach dem Aortenursprung zurück."

„Die Außenwand des Conus läßt ebenso, wie die der Tasche, zwei Schichten erkennen: eine innere (für ihn) längsverlaufende und eine äußere Ringschicht. Erstere ist am deutlichsten am systolischen Herzen erkennbar."

In seiner Monographie über den Herzmuskel, in welcher nicht nur die normale, sondern auch die pathologische Anatomie, ferner auch die physiologische Funktion der Herzmuskulatur abgehandelt wird, widmet Albrecht dem Faserverlauf der Herzmuskulatur ein großes Kapitel. Er stellt in den Vordergrund seiner Betrachtung die Struktur und die Verankerungsweise der Papillarmuskeln und wird durch diese Betrachtungsart veranlaßt, die Struktur des Herzmuskels nicht durch die Zergliederung von außen nach innen, sondern von innen nach außen zu untersuchen. Er hebt hervor, daß er ebenso wie Henle den Ausdruck „Faser" oder „Fibrille" vermieden wissen will und daher, wie jener, nur von „Muskellamellen" sprechen wolle. Für den Aufbau des Papillarmuskels und seinen Zusammenhang mit den verschiedenen Schichten der Herzmuskulatur führt er literarisch nur Krehl und Henle an und ist der Meinung, daß vor diesen beiden Autoren über diesen so wichtigen Gegenstand nicht Nennenswertes bekannt gewesen sei. Wir wollen aber darauf verweisen, daß schon eine Reihe viel älterer Autoren, von Lower an, nicht nur über den Zusammenhang der Herzwand mit den Papillaren im allgemeinen unterrichtet war, sondern daß vor allem Winkler, den Albrecht auch nicht zitiert, die Art dieses Zusammenhanges sehr genau, man kann sogar sagen erschöpfend beschrieben hat. Wenn Albrecht die ganze Lehre nur auf Krehl zurückführt, so mag dies vor allem darin seine Begründung finden, daß auch Krehl die Winklersche Arbeit allem Anschein nach übersehen hat. Bei der Zergliederung der Herzmuskulatur ist für die Feststellung ihres Aufbaues, nach Albrechts Meinung, das Wichtigste die Gruppierung der Muskellamellen zu gleichartig gerichteten Zügen, die sich durch geringere oder größere Verschiedenheiten in der Verlaufsrichtung leichter oder schwerer von benachbarten differenzieren lassen. Jede Lamellendurchkreuzung zu zergliedern, erscheint deshalb unnötig, weil solche Flechtwerke nur die allgemeine Funktion der Verengerung des Herzhohlraumes haben.

Hesse unterschied schon den Raum zwischen Papillarmuskelkuppe und Herzspitze von dem sogenannten suprapapillären Raum. Albrecht führt für den ersteren den Namen interpapillären Raum ein. Diese beiden Abschnitte zeigen am diastolischen Herzen schon Unterschiede, indem der interpapilläre Raum eine mehr quadratische Anordnung der Trabekel zeigt, mit deutlichen Querbalken, während im suprapapillären Raum die vertikalen Trabekel vorherrschen.

Am Papillarmuskel unterscheidet Albrecht zwei Lamellensysteme, erstens eine oberflächlich gelagerte, längsgerichtete trabekuläre

Portion, zweitens eine tiefer gelegene, in die Kammersubstanz überleitende intramurale Portion. Die Lamellen der intramuralen Portion steigen konvergierend aus der Tiefe gegen die Papillarmuskelspitze auf. Die des hinteren kommen unter dem vorderen Papillarmuskel hervor und steigen dann zum hinteren Papillarmuskel auf. An seiner dem Septum zugewendeten Seite scheidet sich die trabekuläre Portion scharf gegen die Kammermuskulatur. An seinen unteren zwei Dritteln gehen Züge der Kammermuskulatur auf ihn über, indem sie dabei aus der Horizontalen in die Vertikale abbiegen. Spaltet man die oberflächliche Lage und geht stumpf in die Tiefe, so zeigt sich, daß man den Papillarmuskel nicht halbieren kann, sondern daß die überwiegende Mehrzahl der intramuralen Fasern aus der Richtung des vorderen Papillarmuskels kommen. Der hintere Papillarmuskel nimmt nach unten an Masse ab, da die Zuzüge aus der Kammerwand geringer werden.

Von der Kuppe des vorderen Papillarmuskels ziehen starke Züge in horizontaler Richtung gegen die Herzoberfläche, biegen dort um und verlaufen zum größten Teil nach rechts an den vorderen Septumrand. Die Kuppe des vorderen Papillarmuskels liegt höher als die des hinteren; daraus und aus dem steileren Verlauf der intramuralen Lamellen des hinteren Papillarmuskels ergibt sich, daß die beiden intramuralen Lamellensysteme sich nicht vereinigen, obwohl sie beide die Richtung zum vorderen Septumrand einschlagen, sondern parallel, die vordere oben, die hintere unten, verlaufen. Die trabekuläre Portion des vorderen Papillarmuskels verflicht sich an der Kuppe mit seinen intramuralen Fasern, sie wird weiter unten von der intramuralen Portion des hinteren Papillarmuskels umgriffen.

In dem interpapillären Anteil der linken Kammer wird ein ganz überwiegender Teil der Wand von Lamellen gebildet, die mit den Papillarmuskeln untrennbar verbunden sind, d. i. von der Fortsetzung der trabekulären und intramuralen Portionen derselben. Diese Lagen streben fast in ihrer Gesamtheit über die linke und vordere Herzwand zum vorderen Septumrand. Diese Muskellagen werden von einer dünneren äußeren Muskelschicht umfaßt. Diese und auch die oberflächlichste, welche beide Ventrikel umgreift, kann man physiologisch als Einheit auffassen, wenn sie sich auch in Lagen trennen lassen, deren Richtung sich gegen die Oberfläche immer mehr der Vertikalen nähert. Der Herzwirbel ist die dünnste Stelle des linken Ventrikels; an ihm biegen subendocardiale Lagen in subepicardiale um. Vom Papillarmuskelsystem ziehen nur verschwindend wenig Fasern durch ihn.

Im suprapapillären Raum eines systolischen Herzens fallen zwei keilförmige Muskelwülste auf, der eine zwischen den beiden Papillarmuskeln, der andere zwischen dem vorderen Papillarmuskel und dem Septum. Der hintere tritt durch seine gespaltenen Ausläufer in Beziehung zur intramuralen Portion des hinteren Papillarmuskels und zur trabekulären des vorderen. Die Masse dieses hinteren keilförmigen Längswulstes verschwindet in der Kammerwand zwischen den beiden Papillarmuskeln und zieht zwischen den parallel verlaufenden intramuralen Lamellen derselben weiter. Nach oben geht der Längswulst über in den von ALBRECHT so genannten hinteren Aortenwulst, und zwar mit dem größeren hinteren Teil seiner Fasern. Die vorderen verlaufen bogenförmig und begegnen den nach hinten und oben ziehenden Lamellen des vorderen keilförmigen Längswulstes.

Dieser selbst zieht zwischen dem oberen Drittel des vorderen Papillarmuskels und dem Septum in die Tiefe und bildet die oberste (innerste) Lage der queren Septumschichten. Nach außen von ihr folgt die Fortsetzung der trabekulären Portion des vorderen Papillarmuskels. Der vordere Aortenwulst setzt sich aus den längs verlaufenden Zügen des vorderen Längswulstes und aus Zügen zusammen, die vom hinteren Papillarmuskel nach vorn und oben im Septum verlaufen; am vorderen Septumrand biegen sie nun nach oben ab und werden dann von der oberflächlichen subendocardialen Lage des vorderen Längswulstes bedeckt. Nach außen wird der ganze Raum von mächtigen zirkulären Muskellamellen umgriffen (Sphincter nach Henle, Mittelstück nach Krehl).

Bezüglich des rechten Ventrikels schließt sich Albrecht in der Beschreibung des Faserverlaufs seiner Wände den Angaben Krehls im großen und ganzen an. Bemerkt sei, daß sich die Untersuchungen Albrechts fast ausschließlich auf das Schafherz beziehen.

Einen wesentlichen Fortschritt in der Erkenntnis des Aufbaues der Ventrikelmuskulatur bedeutet die Arbeit von Mac Callum, wenn sich auch die darin angeführten Befunde hauptsächlich auf das Schwein beziehen, und zwar deshalb, weil Mac Callum wohl als der erste sich bestrebte, die Entwicklung der Herzmuskulatur zu berücksichtigen. Seine Untersuchungen an Schweineembryonen haben nicht nur eine Reihe interessanter Daten ergeben, sondern haben auch die später zu besprechenden Untersuchungen von Mall über die Muskulatur des menschlichen Herzens angeregt. Da die Befunde Mac Callums in manchen Beziehungen nicht nur originelle sind, sondern uns sicherlich nicht unbeträchtlich in der Einsicht in den Aufbau des Herzmuskels gefördert haben, sollen seine Untersuchungsresultate hier wiedergegeben werden.

Mac Callum mazeriert Herzen von Schweinefeten von 40 bis 200 mm Länge in Salpetersäure-Glyzerinwasser und präpariert an ihnen die Ventrikelmuskulatur. Als Ursprung der Muskelzüge gibt er drei Stellen an, die beiden Atrioventrikularringe und die Sehne des Conus. Letztere ist identisch mit dem schon von Krehl am Hundeherzen beschriebenen sehnigen Streifen, welcher vom Ring der Arteria pulmonalis an der Hinterwand des Conus zum rechten Anulus fibrosus zieht. Die anderen Sehnen des Herzmuskels sind die Chordae tendineae. Im linken Ventrikel des Schweineherzens unterscheidet Mac Callum je einen vorderen, hinteren und septalen Papillaris.

Die oberflächliche Schicht entspringt größtenteils von der Conussehne und ein wenig vom rechten Anulus fibrosus. Der Anteil, der von der hinteren Sehnenhälfte entspringt, läßt sich von dem an der vorderen Hälfte haftenden unterscheiden. Ersterer läuft um den rechten Ventrikel, erreicht den linken nahe der Spitze, zieht zuerst nach hinten und unten, umkreist so die Spitze, wendet sich dann nach vorn und oben, taucht in die Tiefe und endet im vorderen Papillaris. Der zweite Anteil der Fasern, der vorn nahe der Arteria pulmonalis von der Conussehne entspringt, verläuft ähnlich. Er umkreist den rechten und linken Ventrikel erst von vorn, dann von rückwärts, wendet sich dann am Apex ebenfalls in die Tiefe und endet im septalen und zu einem kleinen Teil im hinteren Papillaris. Die Fasern, die vom linken und rechten Anulus fibrosus kommen, sind nicht in ihrem ganzen Verlauf oberflächlich. Die vom rechten Ring entspringenden Fasern schieben sich unter den hinteren Rand

der Schicht, die von der Conussehne kommt, ziehen über die vordere Herzfläche zur Spitze nach links und enden im hinteren Papillaris. Die Fasern vom linken Anulus fibrosus kreuzen die hintere Längsfurche und enden in den Papillaren des rechten Ventrikels, und zwar so, daß die tiefsten Fasern den kürzesten Weg bis zu ihrem Ende zurücklegen, während die oberflächlichen den rechten Ventrikel vollständiger umkreisen, die oberflächlichsten sogar bis vorn an den Sulcus longitudinalis anterior reichen, wo sie ins Septum übertreten, um an den septalen Papillaren der rechten Kammer zu enden. Alle diese Schichten entspringen in dem Sehnenapparat des einen Ventrikels und enden in dem des anderen.

Entfernt man an der hinteren Herzfläche die oberflächliche Muskelschicht, welche den Sulcus longitudinalis kreuzt, so sieht man, daß die tieferen Lagen von beiden Seiten her in das Septum eindringen, so daß man von hier aus die beiden Kammern leicht trennen kann. Nur an der Basis zieht ein Muskelband vom linken Anulus fibrosus auf die mediale Fläche der rechten Kammer. Trennt man nun nach Entfernung der oberflächlichen Lage die beiden Ventrikel von hinten her, so ergibt sich, daß die Fasern, welche von rechts her ins Septum eintreten, vorn nicht wieder nach rechts, sondern nach links umbiegen, also weiterhin dem linken Ventrikel angehören. Nun gelingt es ganz leicht, den linken Ventrikel wie eine Düte ganz aufzurollen. Dabei zeigt sich, daß die tieferen Lagen hauptsächlich aus Fasern bestehen, die aus den Papillaren des rechten Ventrikels kommen, den rechten Ventrikel bei der Ansicht von oben im Sinne des Zeigers einer Uhr umkreisen, von hinten her das Septum betreten und vorn auf den linken Ventrikel ziehen. In diesem enden sie nach ihrer Schichtung so, daß die Fasern, die rechts am oberflächlichsten liegen, links als die tiefsten und kürzesten im hinteren Papillaris enden. Die oberflächlicheren — rechts tieferen — verlaufen im linken Ventrikel außen um den hinteren Papillaris herum, um im septalen Papillaris zu enden, während die dritte, tiefste Lage des rechten Ventrikels, links am meisten oberflächlich gelegen, bis zum vorderen Papillaris gelangt. Außer diesen Muskelzügen beschreibt Mac Callum noch einen, der vom hinteren Anteil des linken Atrioventrikularringes entspringt, nach vorn und links zieht, das Ostium arteriosum und venosum sinistrum umgibt, und über dem Ursprungsort inseriert.

Das Hauptgewicht legt Mac Callum auf die Tatsache, daß man sich den Herzmuskel in seinem Hauptteil als ein an beiden Seiten eingerolltes Band vorstellen kann. Ein Verhalten, welches durch das in Fig. 77 reproduzierte Schema wiedergegeben werden soll.

An beiden Enden des Bandes finden sich Sehnen. In dieses Schema sind fast alle Herzmuskeln einbegriffen. Eine Erklärung für dieses Verhalten der Muskulatur ist vorläufig nur hypothetisch. Es ist möglich, daß das Einwachsen des Septum diese merkwürdige Einrollung des Herzmuskels bedingt.

Die vorstehende Beschreibung gilt zunächst nur für Schweineembryonen; doch fand Mac Callum auch an menschlichen Embryonen annähernd die gleichen Verhältnisse. Jedenfalls gelingt auch hier die Aufrollung des linken Ventrikels. Dies gelang auch an einem Kinde von 3—4 Jahren, doch ist hier die Muskellage, die die beiden Ventrikel verbindet, sehr dünn. Es scheint also der Verbindungszug

im Wachstum zurückgeblieben zu sein, während im Gegensatz dazu das Hauptwachstum der Ventrikel an den Enden des eingerollten Bandes, also im Innern des Ventrikels vor sich geht. Daß die Wachstumszone tatsächlich im Innern des Ventrikels ist, scheint nach Mac Callum auch daraus hervorzugehen, daß man an embryonalen Herzen in den inneren Schichten jüngere Fasern findet als in den äußeren, und daß auch die Kernteilungsfiguren hauptsächlich an der Innenseite der Kammer zu finden sind.

Speziell die Befunde über die Aufrollbarkeit der Ventrikelmuskulatur wurde von Mac Knower am menschlichen erwachsenen Herzen vollinhaltlich bestätigt. Die von dem Autor angekündigte ausführliche Arbeit über diesen Gegenstand ist bisher allerdings nicht erschienen. In der von Mac Callum inaugurierten Richtung, die Ontogenese des Herzens in den Dienst der Lehre von der Herzmuskelfaserung zu stellen, weitergehend, gelang es Mall nicht nur, eine Reihe neuer Befunde zutage zu fördern, sondern vor allem die Herzmuskulatur einer systematischen Beschreibung zugänglich zu machen.

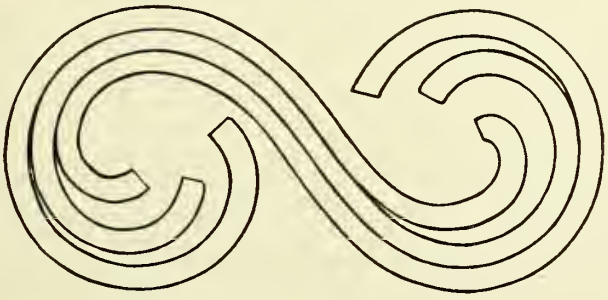

Fig. 77. Schema nach Mac Callum.

Er behandelt, wie schon hervorgehoben, in Fortsetzung der Studien Mac Callums die Herzmuskulatur am erwachsenen Menschen. Als Ursprung der oberflächlichen Fasern kommen folgende Punkte in Betracht: die beiden Anuli fibrosi, das Septum membranaceum und die Sehne am Conus, welche die Aorta an die A. pulmonalis heftet. Die Fasern, welche vom Conus, von der linken Seite der Aorta und von der linken Seite des linken Ringes entspringen, gehen in das hintere Horn des Vortex ein — Mall nennt sie die Bulbusspirale. — Die Fasern hingegen, die hauptsächlich vom rechten Ring an der Rückseite entspringen, ziehen ins vordere Vortexhorn — Sinusspirale. — Beide Arten von Fasern zerfallen in ein oberflächliches und in ein tiefes Lager. Entgegen den Angaben einer Reihe von Autoren bemerkt Mall, daß auch der rechte Ventrikel seinen eigenen Vortex besitzt. Mall beschreibt zunächst einige Eigentümlichkeiten der oberflächlichen Muskelschicht; so ein Bündel, das bereits Wolff und auch Henle abgebildet haben, welches im Sulcus longitudinalis posterior fast vertikal zum Apex verläuft. Es ist bei Neugeborenen besser ausgebildet als bei Erwachsenen. Manchmal sieht man auch nahe der Basis über der Mitte des rechten Ventrikels eine dünne Muskellage, welche beim Schwein konstant ist. Die Ursprünge der oberflächlichen Fasern drängen sich hauptsächlich um die Aorta zusammen. Bei den tiefen Lagen ist dieses Verhalten noch mehr ausgeprägt.

Mit der Aorta hängen zunächst ligamentäre Apparate zusammen, und zwar das Septum aorticum, die Anuli fibrosi und die Klappen. Diese selbst haften teils am Anulus, teils am Septum aorticum. Das letztere teilt er, nach den Angaben von His, in drei Teile: erstens das Septum interarteriale zwischen Aorta und Pulmonalis, bestehend aus den beiden Gefäßwänden und dazwischen gelagertem lockeren Bindegewebe; zweitens das Septum aorticum inferius zwischen Aorta und Conus des rechten Ventrikels und drittens das Septum membranaceum zwischen den beiden Ventrikeln. Von der Aorta gehen nun drei Ligamente aus, die den drei Semilunarklappen entsprechen. Das hintere Ligament dient den septalen Zipfeln der beiden venösen Klappen zum Ursprung und wird an seiner Vereinigungsstelle mit der Aorta von dem Hisschen Bündel durchbohrt. Das linke Ligament hat mit dem Septum aorticum scheinbar nichts zu tun. Es ist das linke Trigonum und liegt unmittelbar unter der linken Coronararterie. Vom linken und hinteren Ligament entspringt der linke Anulus fibrosus. Das rechte Ligament bildet das Septum aorticum superius (wohl inferius!) nach His, oder Krehls Conussehne.

Die oberflächlichen Bündel nähern sich dem Apex in einer Spiraltour, wobei diese Schicht näher dem Apex durch Ueberschichtung dicker wird. Im allgemeinen enden die Fasern, welche an der Basis vorn entspringen (Bulbusspirale), nach Passage des Vortex im Innern des Ventrikels hinten, während die Fasern, welche an der Basis hinten entspringen (Sinusspirale), im Innern der Kammer vorn enden.

Versucht man von rückwärts her rechten und linken Ventrikel zu trennen, nachdem man die oberflächliche Lage durchschnitten hat, so findet man das schon von Mac Callum beschriebene Bündel, welches von der Aorta aus, also von links her an die mediale Wand des rechten Ventrikels tritt. Es gehört mit zu den longitudinalen Zügen an der Septalwand der rechten Kammer, die auch aus den septalen Papillaren Zuzüge erhalten. Diese Bündel ziehen zum Apex, vereinigen sich hier mit der Sinusspirale und ziehen mit ihr durch das vordere Vortexhorn in das Innere des linken Ventrikels zu den Papillaren. Diese Züge verbinden deshalb rechte und linke Papillaren und gehören somit zu den „interventricular bands“ von Gerdy und Mac Callum.

Mall beschreibt nun den weiteren Verlauf der Bulbusspirale. Drängt man nach Durchschneidung des früher beschriebenen Muskelbandes die beiden Ventrikel voneinander, so erscheint der Verlauf der oberflächlichen Bulbusspirale vom Apex (Vortex) nach oben, zunächst durch die tiefe Bulbusspirale verdeckt. Dieser Muskelzug entspringt an der vorderen Seite des linken Ostium venosum, unmittelbar unter dem Ursprung der oberflächlichen Bulbusspirale, zieht nach links und unten, betritt vom Sulcus longitudinalis posterior aus das Septum und vereinigt sich dann mit der oberflächlichen Bulbusspirale. Diese tritt vom Cornu posterius des Vortex gegen das Septum unter die tiefe Spirale, umkreist mit ihr nochmals den linken Ventrikel und endet wieder gemeinsam mit der tiefen Spirale an der Rückseite der Aorta. Für sich betrachtet, stellt die tiefe Bulbusspirale einen Ring dar, der an einer begrenzten Stelle seines oberen Umfanges mit dem linken Anulus fibrosus zusammenhängt. Die Bulbusfasern machen also im allgemeinen anderthalb Spiraltouren um das linke Herz. Sie entspringen außen an der Vorderfläche und enden innen an der Rückseite der Aorta. Es gibt aber auch nahe der Basis Fasern, die nicht

einmal eine ganze Tour um das Ostium machen, sondern, von vorn kommend, am hinteren Ligament der Aorta enden. Diese Fasern sind beim Schweine viel besser entwickelt als beim Menschen und bilden hier an ihrer hinteren Ansatzstelle eine förmliche Raphe, die bis zur Basis des hinteren Papillaris hinunterreicht.

Die Sinusspirale entspringt an der hinteren Zirkumferenz der Anuli fibrosi, umgreift den rechten Ventrikel, gelangt nach vorn, erhält nahe der Spitze als Verstärkung die erwähnten Längsbündel des rechten Ventrikels und bildet schließlich das vordere Horn des Vortex. Von hier ziehen die Fasern hauptsächlich zu den beiden Papillarmuskeln, die fast ausschließlich von ihr gebildet werden. Die anderen Fasern ziehen an der Innenseite der Kammer zur vorderen Zirkumferenz des linken Anulus fibrosus. Die von Gerdy behaupteten, von E. H. Weber geleugneten interventrikulären Muskelzüge sind nach den Angaben von Mac Callum und Mall wirklich vorhanden. Sie erstrecken sich vom Septum membranaceum längs der septalen Wand des rechten Ventrikels nach abwärts, nehmen Fasern aus den freien Enden der septalen Papillaren auf und treten in den linken Ventrikel ganz nahe seiner inneren Oberfläche über.

Die Zusammenhänge der Papillarmuskeln mit den übrigen Muskelzügen studierte Mall hauptsächlich am Schweineherzen. Dabei zeigt sich, daß der vordere Papillaris in intimem Zusammenhang mit der Sinusspirale steht, der hintere mit der Bulbusspirale und noch mehr mit den Zügen vom rechten Ventrikel. Dieser Zusammenhang geschieht durch die Längsbündel des rechten Ventrikels. An seiner hinteren Fläche steht er beim Schweine mit der zirkulären Muskelschicht durch die früher erwähnte Raphe in Verbindung. Die Papillaren sind also mit allen wichtigen Muskelzügen der Ventrikel in Verbindung gebracht, was wegen der Ausbreitung des Erregungsreizes vom Hisschen Bündel aus sehr wichtig ist.

Der rechte Ventrikel erhält seine oberflächliche Muskulatur von der oberflächlichen Sinusspirale. Die tiefe Sinusspirale stellt einen Muskelzug dar, der unter der oberflächlichen an der Rückseite des linken Ostium venosum entspringt, von hier aus den rechten Ventrikel umgreift. Seine Fasern biegen allmählich in die Tiefe um, zu einem großen Teil an der vorderen Längsfurche. An der Innenseite des Ventrikels angelangt, zeigen sie alle einen aufwärts gerichteten Verlauf, sie enden teils am Ostium venosum, am Septum membranaceum oder in den Papillaren des Septum. Das Ostium venosum selbst wird von Fasern umgriffen, die mit der Conussehne eng verbunden sind. Der Conus selbst besitzt ein zirkuläres Muskelband, das durch die Conussehne unterbrochen ist. Eine genaue Präparation ergibt aber, daß der Conus auch durch einen Muskelring umgeben ist, der nur am Septum aorticum haftet. So existiert also an der Basis eine 8-förmige Muskelschlinge, deren Kreuzungspunkt das Septum aorticum bildet. Die eine Hälfte umgreift den Conus, die andere die Ostia sinistra. Diese Muskelschlinge stellt den Grundtypus aller Muskellagen im Herzen dar. Alle anderen Muskelzüge können als Modifikation dieser einfachen 8-Figur erklärt werden.

Faßt man die Ergebnisse der vorausgegangenen geschichtlichen Studien zusammen und ordnet man dieselben unabhängig von der zeitlichen Aufeinanderfolge der einzelnen Entdeckungen nach morphologischen Gesichtspunkten, so ergibt sich folgendes: Relativ früh-

zeitig war die Lehre, daß die Ventrikelwände aus Muskulatur bestehen, welche sich durch bestimmte, allerdings erst später näher erkannte Eigenschaften von der Skelettmuskulatur unterscheiden, eine allgemein verbreitete. Mit der gegebenen Erkenntnis, daß es sich um Muskelfasern handelt, war auch die Idee nahegelegt, die Anordnung dieser Muskulatur zu verfolgen, das verworrene Gefüge derselben zu analysieren und aus dem Verlaufe der Muskeln auf ihre Funktion zu schließen. Die der Struktur und der Anordnung inhärenten Eigenschaften bringen es mit sich, daß die Bestrebungen nach der Entwirrung hauptsächlich artefizielle Gebilde zutage fördern mußten. Die Erkenntnis, daß es sich bei den verschiedenen Befunden um Artefakte handle, veranlaßte ja auch vielfach die Autoren zu der Aussage, daß der Aufbau der Herzmuskulatur überhaupt unentwirrbar sei. Nicht verhehlt kann werden, daß manche Autoren in dem Bestreben, der Sache auf den Grund zu kommen, bei der Herstellung von Artefakten viel zu weit gegangen sind. Unsere heutige Ansicht von der Herzmuskelstruktur macht es uns begreiflich, daß jede Zergliederung des Herzens Kunstprodukte schaffen muß. Der netzartige Aufbau der Herzmuskelfasern läßt es uns im Zusammenhang mit der geringen Entwicklung des interstitiellen Bindegewebes plausibel erscheinen, daß der Streit, ob ein Teil der Herzmuskelfasern in sich zurückkehre, oder ob alle Herzmuskelfasern mit kürzeren oder längeren Sehnen endigen, erst in der jüngeren Zeit entschieden werden konnte. Finden wir ja noch bei KREHL sogar die Meinung vertreten, daß die zirkuläre Herzmuskelschicht, das „Triebwerkzeug" dieses Autors, aus in sich zurückkehrenden Fasern bestehe, obwohl schon LUDWIG das Unnötige und die Unwahrscheinlichkeit dieser Ansicht hervorgehoben hat. Als Ursprungsstellen werden anfangs die fibrösen Ringe an den Ostia venosa, später die Trigona fibrosa, schließlich das Septum membranaceum und die Raphe des Conus erkannt. Die Erkenntnis, daß auch die Chordae tendineae als Ursprungs- resp. Ansatzstelle der Herzmuskeln anzusehen sind, ist eine relativ alte (LOWER).

Es ist wohl selbstverständlich, daß der Verlauf der oberflächlichen Herzmuskelfasern frühzeitig beobachtet und beschrieben wurde. Das Verdienst, darauf aufmerksam gemacht zu haben, daß die oberflächlichen Muskelfasern am Vortex umbiegen und in die Tiefe gelangen, gebührt STENO, wenn auch erst LOWER dieses Verhalten klarer beschrieben und für die damaligen Verhältnisse ganz ausgezeichnet illustriert hat. Damit war in groben Zügen der Verlauf der äußersten und der innersten Muskelschicht als einem einzigen Fasersystem zugehörig erkannt. In der Folgezeit sehen wir dann, wie der Verlauf der anderen Schichten, trotz seiner komplizierten Anordnung, immer mehr und mehr der Erkenntnis zugeführt wird. Geradezu ingeniös aber war die Art und Weise, in welcher LUDWIG aus dem Studium der Ursprungsstellen und des Verlaufes der Fasern an einzelnen Stellen der Herzwand auf den Bau des ganzen Herzmuskels schloß. Wenn man die Angaben LUDWIGS, die er ja zum großen Teil in Form einer Hypothese machte, mit den Angaben aller späteren Untersucher vergleicht, so sieht man, daß eigentlich alle Untersuchungen der späteren Autoren nur eine Bestätigung, eventuell eine Ausweitung seiner eigenen Befunde brachten, aber nirgends seinen Angaben etwas Prinzipielles hinzufügen konnten. Bei seinen Untersuchungen zeigte sich auch, daß der Hauptanteil der Ventrikelmuskulatur aus Fasern

besteht, welche dem linken Ventrikel zugehörig sind, ein Teil der Fasern beiden Ventrikeln eigentümlich ist, während nur ein relativ geringerer Abschnitt dem rechten Ventrikel allein zufalle, ohne daß damit die veraltete Ansicht von Winslow bestätigt worden wäre. Am schwierigsten gestaltete sich die Darstellung der sogenannten zirkulären Muskelschicht des linken Ventrikels, welche anfänglich als eine selbständige Schicht aufgefaßt, später sogar in einzelne Unterabteilungen aufgelöst wurde. Den Zusammenhang dieser Schicht mit den Papillarmuskeln und ihr Verhalten zur oberflächlichen resp. tiefen Herzmuskelschicht hat wohl zuerst Ludwig erkannt und Winkler präparatorisch dargestellt. Trotzdem hat viel später Krehl diese Schicht wieder als eine selbständige Lage isoliert, eine Angabe, die bis zum heutigen Tage klinisch noch vielfach verwertet wird. Es ist das zweifellose Verdienst von Mac Callum und Mall, die Zusammenhänge dieser Schicht und die Unmöglichkeit, sie als eine unabhängige Muskellage zu bezeichnen, nachgewiesen zu haben, wenn auch allerdings schon vorher Albrecht mit Recht betont hat, daß die erwähnte Muskellage mit den Papillarmuskeln in besonders innigem Zusammenhang stehe. Der erwähnte Zusammenhang der die Herzwand aufbauenden Papillarmuskeln war seit langem bekannt. Hat doch schon Lower auf ihn hingewiesen. Aber auch hier sehen wir wieder, gerade in der letzten Zeit, die Aufmerksamkeit der Autoren besonders auf diesen Punkt hingelenkt, und heute zweifelt wohl niemand mehr daran, daß die Papillarmuskeln von der Herzmuskelwand überhaupt nicht abtrennbar sind, sondern vielmehr integrierende Bestandteile derselben darstellen, ein Umstand, welcher von der allergrößten Bedeutung geworden ist, seitdem im Hisschen Bündel die morphologische Grundlage der Reizleitung am Herzen erkannt worden ist. Im allgemeinen kann man wohl sagen, daß die von Mall gewählte Darstellung der Herzmuskelanordnung, wie wir noch sehen werden, den tatsächlichen Verhältnissen am allermeisten gerecht wird.

Die im voranstehenden gegebene historische Betrachtung über die Erkenntnis des Aufbaues der Herzmuskulatur illustriert die großen Schwierigkeiten dieser Erkenntnis wohl hinlänglich, zeigt aber auch die Einförmigkeit des Weges, den die verschiedenen Autoren gegangen sind, um den verworrenen Aufbau der Herzmuskulatur zu durchschauen und zu erklären. Handelt es sich doch fast ausschließlich um Präparationsversuche an in verschiedener Art konservierten Objekten, welche mehr minder auf Faserungsversuche hinauslaufen. Ich habe schon in den einleitenden Vorbemerkungen meine Stellungnahme zu diesen Präparationsversuchen hinlänglich präzisiert und darauf aufmerksam gemacht, unter welchen Bedingungen wir überhaupt die dabei gewonnenen Resultate als erkenntnisfördernd zu benutzen imstande sind.

Gerade jene Methoden, welche sonst in der Morphologie bei der Analyse komplizierter Gebilde zum Ziele geführt haben, sind beim Studium der Textur des Myocards entweder überhaupt nicht verwendet worden oder sie haben bisher versagt. Weder die Entwicklungsgeschichte noch die vergleichende Anatomie, wenig das Experiment und in nur geringem Maße die Physiologie haben bisher unsere analytischen Bestrebungen gefördert. Ganz abgesehen davon, daß entwicklungsgeschichtliche Ergebnisse über den Aufbau der Herzmuskulatur, wenn wir die prinzipielle Frage nach der Abkunft derselben und die gewiß dankenswerten Bemühungen Malls in der allerletzten

Zeit ausnehmen, überhaupt nicht vorliegen, ist die entwicklungsgeschichtliche Betrachtung in diesem Punkte vorderhand auch wenig aussichtsvoll. Das Herz entwickelt sich wohl aus einem einfachen Schlauch, doch ist die Zahl der späterhin in seiner formalen Genese eintretenden Komplikationen eine so große, daß es vorläufig zweifelhaft erscheinen muß, ob bei der Betrachtung des Herzens der höheren Wirbeltiere vom entwicklungsgeschichtlichen Standpunkt aus überhaupt Resultate zutage zu fördern sind. Schon der komplizierte Mechanismus der Entwicklung und der Aufteilung der Ventrikel treten unserer Einsicht hindernd entgegen. Wenn Aussicht auf Erfolg vorhanden sein soll, so müßten vor allem die Herzen der niedrigsten Vertebraten untersucht werden, was ja in bezug auf die Textur des Myocards in systematischer Weise bisher noch niemals durchgeführt wurde.

Die vergleichende anatomische Betrachtung, welche bezüglich der Homologisierung der einzelnen Herzabschnitte, bezüglich der Entwicklung des Klappenapparates in hohem Maße erkenntnisfördernd gewirkt hat, ist ebenfalls, wie schon einleitend erwähnt, bisher viel zu wenig auf die Anordnung des Myocards ausgedehnt worden. Aber schon die Betrachtung des einfachen Selachierherzens mit dem weitgehend komplizierten Aufbau seines Myocards läßt vorderhand auch diese Forschungsrichtung nicht als viel versprechend erscheinen.

Bei der anatomischen Zergliederung der Herzmuskulatur sind wohl viele Untersucher von der Fragestellung nach der Funktion ausgegangen oder haben es wenigstens versucht, ihre morphologischen Angaben durch die Funktion zu verifizieren, doch sind auch hier die bisher erhaltenen Resultate weit hinter der aufgewandten Mühe zurückgeblieben. Die ganze Schwierigkeit der funktionellen Untersuchung wird schon dadurch illustriert, daß wir heute noch nicht einmal eine einwandfreie Lösung der Frage kennen, welcher Anteil der ventrikulären Muskulatur sich zuerst kontrahiert. Die Schwierigkeit der Untersuchung macht uns den Mangel unserer Erkenntnisse wohl begreiflich und läßt uns auch verstehen, daß die anatomische Erkenntnis vom Aufbau des Myocards, ihrer wichtigsten Hilfsmittel beraubt, immer wieder zu dem alten, aber nicht sonderlich bewährten Auskunftsmittel der Auffaserung Zuflucht nimmt.

Wenn ich trotz aller Bemühungen im folgenden auch wieder nur sozusagen ein Surrogat der Herzmuskelanordnung, vielleicht mit geringen, aber kaum nennenswerten Modifikationen als Beschreibung der Ventrikelmuskulatur gebe, so will ich damit nicht mehr getan haben, als den momentanen Stand unserer Kenntnisse wiedergegeben haben.

Die Verworrenheit im Aufbau der Herzmuskulatur manifestiert sich aber nicht nur durch mangelhafte Erkenntnis, sondern auch durch die Schwierigkeit der Darstellung, eine Schwierigkeit, welche dem Beschreiber schon bei dem Versuche, eine halbwegs einheitliche Nomenklatur zu finden, klar wird.

Man hat, wenn wir ganz absehen von dem komplizierten Schichtenbau, die Herzmuskelfasern in oberflächliche und tiefliegende unterschieden, doch ist diese Unterscheidungsart schon deshalb unhaltbar, weil ja gerade die oberflächlichen Herzmuskelfasern am Vortex zu den tiefliegenden werden. Die Bezeichnung Neben- und Hauptmuskulatur, welche seinerzeit von Winkler verwendet wurde, präjudiziert eine Abstufung von funktionellen Werten, ohne daß wir die Werte überhaupt erkannt hätten. Die von Krehl gebrauchte Aus-

druckweise vom Triebwerk, welche für das Verständnis der Funktion dienlich sein mag, ist morphologisch wohl deshalb nicht verwendbar, weil es sich bei der in Betracht kommenden Muskellage nicht um eine morphologische Einheit handelt. Auf Grund seiner entwicklungsgeschichtlichen und anatomischen Studien hat Mall in allerjüngster Zeit einen Teil der Herzmuskulatur als Sinusspirale, einen anderen als Bulbusspirale bezeichnet. Liegt auch dieser Nomenklatur die Tendenz zugrunde, auf dem Wege der Entwicklungsgeschichte vorzudringen, so ist diese Tendenz als solche gewiß zu begrüßen. Ich kann diese Nomenklatur vorderhand weder als entwicklungsgeschichtlich noch anatomisch gerechtfertigte anerkennen, ja sie ist vielleicht sogar hinderlich, insofern als sie berufen erscheint, eine Erkenntnis dort vermuten zu lassen, wo es sich vorderhand nur um eine Tendenz handelt.

Die Nomenklatur, die ich selbst in der Folge gebrauchen will, ist eine rein deskriptive und ist vor allem durch die Topographie der einzelnen Züge bestimmt. Sie ist natürlich mit all jener Vorsicht zu gebrauchen, mit welcher die durch die bisherigen Präparationen, die meinigen mitinbegriffen, geförderten Erkenntnisse selbst zu verwenden sind.

An der ganzen Zirkumferenz des Sulcus coronarius entspringen zunächst an der Herzoberfläche verlaufende Fasern, welche am Vortex cordis untertauchen und die innerste Schicht des linken Ventrikels bilden. Sie sollen im folgenden als Vortexfasern bezeichnet werden. Ihr vorderer Anteil entspricht der Bulbusspirale von Mall, ihr hinterer Anteil seiner Sinusspirale.

Die Hauptmasse der Muskelwände der beiden Ventrikel wird durch zwei Systeme von Fasern gebildet, von denen das eine die Wand des rechten Ventrikels darstellt und deshalb, wenn auch sein Ursprung auf das Gebiet des linken Ventrikels hinüberreicht, als Wandfasern des rechten Ventrikels bezeichnet werden möge. Diese Fasern entsprechen ungefähr Malls tiefer Sinusspirale. Das zweite System gehört fast ausschließlich der Wand des linken Ventrikels an und soll deshalb Wandfasern des linken Ventrikels genannt werden. Dieses System hat Mall tiefe Bulbusspirale genannt.

Während die Systeme der Wandfasern, wenn sie auch zum Teil morphologisch beiden Ventrikeln zugehörig sind, doch funktionell hauptsächlich einem Ventrikel dienen, soll ein relativ wenig mächtiger Faserzug, der allem Anschein nach beiden Ventrikeln funktionell gleichmäßig angehört, interventrikulärer Zug genannt werden.

1. Vortexfasern.

Die Vortexfasern entspringen an der Zirkumferenz des Sulcus coronarius, und zwar derart, daß an der Rückseite ein Teil am Anulus fibrosus des linken, ein anderer an dem des rechten Ventrikels entspringt. Die Fasern bilden eine dichtgeschlossene Lage, welche, schief nach unten und rechts absteigend, mit ihren am meisten links gelagerten Bündeln das Ende des rechten Ventrikels knapp oberhalb dessen Spitze umgreift, während die rechts gelagerten Fasern über den Margo acutus cordis näher der Herzbasis an die vordere Fläche des rechten Ventrikels gelangen, über welche sie zur Herzspitze ziehen. An der Spitze des linken Herzens sammeln sich die Fasern auf ein kleineres Areal, schieben sich übereinander und bilden

so das vordere Vortexhorn. Wir wollen den eben beschriebenen Anteil der Vortexfasern nach ihrem Ursprung als hintere Vortexfasern bezeichnen (vgl. Fig. 79).

An der vorderen Zirkumferenz des Anulus fibrosus sinister, am Trigonum fibrosum sinistrum, weiters an der Conussehne, am vorderen Ende des Trigonum dextrum und am vorderen Halbring des Anulus fibrosus dexter entspringt eine ähnlich gewebte Faserlage, welche, schief nach links und unten absteigend, mit ihren am meisten rechts gelegenen Fasern knapp oberhalb der Herzspitze und an dieser selbst mit ihren am meisten links gelegenen, näher der Basis den Margo obtusus umgreift und so wie die hinteren Vortexfasern in das vordere Vortexhorn, selbst in das hintere Vortexhorn eindringen und hier

Fig. 78. Vordere Vortexfasern. $^3/_4$ d. nat. Gr.

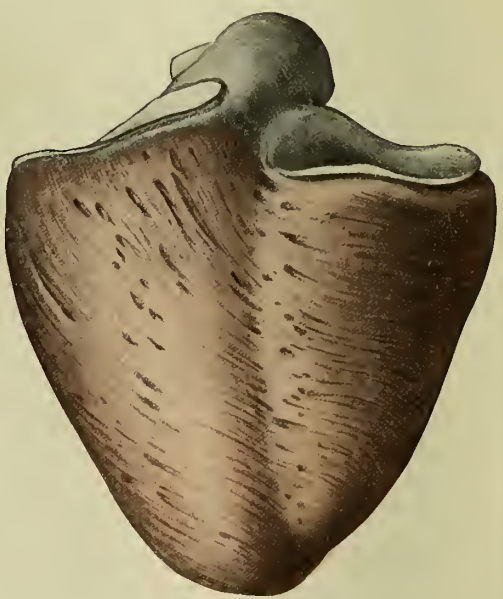

Fig. 79. Hintere Vortexfasern. $^3/_4$ d. nat. Gr.

verschwinden. Wir wollen diesen Anteil der Vortexfasern nach ihrem Ursprung als vordere Vortexfasern bezeichnen (vgl. Fig. 78 und 79).

Bevor wir diese beiden Lagen in ihrem weiteren Verlauf verfolgen, soll über ihr oberflächliches Verhalten erst einiges ausgesagt werden. Die Vortexfasern schließen mit ihren beiden Anteilen dicht aneinander und bilden eine eigentlich nur durch konventionelle Grenzen in zwei Abschnitte teilbare, nur wenige Millimeter dicke Muskelschicht. Nicht selten sieht man, daß sich auch schon in dieser Lage einzelne Bündel übereinander schieben, ebenso wie manche von ihnen aus dem Niveau der Oberfläche emporsteigen und größerere oder kleinere Aeste der Coronararterien überbrücken. Die hinteren Vortexfasern sind durchschnittlich, besonders in ihrem linken Anteil steiler gestellt als die vorderen. An der hinteren Längsfurche sieht man in dieser Lage

nicht selten einige Bündel vom Sulcus coronarius isolierbar nach abwärts steigen und mit kleinen zackenförmigen Interferenzen in die Muskulatur nahe der Herzspitze untertauchen. Gegen die darunter gelegenen Fasern läßt sich diese Muskellage ziemlich gut, aber niemals vollkommen abgrenzen, insofern als man gerade in der Nähe des Margo acutus und an der vorderen Fläche des rechten Ventrikels (vgl. Fig. 78 und 79) vielfache Bündel in die darunter gelegene Muskulatur übergehen sieht. Erst wenn man diese Fasern durchtrennt, ist die Schicht der Vortexfasern wieder weiter abhebbar. Es macht den Eindruck, als ob einzelne Bündel in den Bestand der Wandfasern des rechten Ventrikels aufgenommen würden.

Am Vortex (vgl. Fig. 80) selbst bilden die Vortexfasern die dünne Herzspitze und gelangen, spitzwinklig abbiegend, an die Innenfläche des linken Ventrikels. Hier verlieren sich die Fasern in der Trabecularis, an der Oberfläche des Septum und zum Teil in den Papillarmuskeln. Eine distinkte Abgrenzung im Bereiche der eben genannten Gebilde gelingt nicht. Ihre mehr minder mittelbaren Enden finden sich an den Chordae tendineae und an der Innenfläche des Anulus fibrosus sinister.

Fig. 80. Vortex cordis. $^5/_6$ d. nat. Gr.

2. Die Wandfasern des rechten Ventrikels.

Diese entspringen, von den hinteren Vortexfasern gedeckt, an der hinteren Zirkumferenz des linken Anulus fibrosus, an dem einspringenden Winkel zwischen den beiden Anuli bis an das Trigonum fibrosum dextrum und am Anulus fibrosus dexter bis über den Margo acutus nach vorn (vgl. Fig. 81). Die Fasern ziehen in ihrem linken Anteil etwas steiler, in ihrem rechten Anteil weniger steil, schließlich fast horizontal das Ostium venosum umgreifend, in der Wand des rechten Ventrikels nach vorn, doch ist ihr Verlauf jedenfalls viel weniger steil als der der hinteren Vortexfasern. Der weitere Verlauf der Fasern ist ein komplizierter und verhält sich beiläufig folgendermaßen. Die Fasern verlaufen ein Stück weit in ihrer absteigenden Richtung, biegen dann stumpfwinklig ab und ziehen nun gegen die Herzbasis. Dabei schieben sich immer die kaudalwärts gelegenen Fasern, ihre Ebene verlassend, unter die kranial gelegenen, so daß eine eigentümliche, aus ineinander geschobenen Lamellen bestehende Anordnung resultiert. Die gegen die Herzbasis abgebogenen Faseranteile gelangen an die Innenfläche des rechten Ventrikels und gehen hier in die Trabekel über. Ein Teil von ihnen gelangt auch in die Papillarmuskeln. Die am meisten vorn und oben gelegenen Fasern gelangen bis an den Sulcus intraventricularis nach vorn und biegen

hier in das Septum um, dessen oberflächliche Muskelbekleidung sie in seinem vorderen Anteile darstellen. Als am meisten nach vorn und links vorgeschobene Lage umgreifen sie gegen, die vorderen Vortexfasern nur schlecht abgrenzbar, den Conus und bilden so die Wand desselben. Ihnen schließen sich Bündel an, welche, von der Conussehne selbst kommend, den Conus sphincterartig umgreifen. Gerade dieser Anteil wurde auch als eigene Conusfasern abgetrennt.

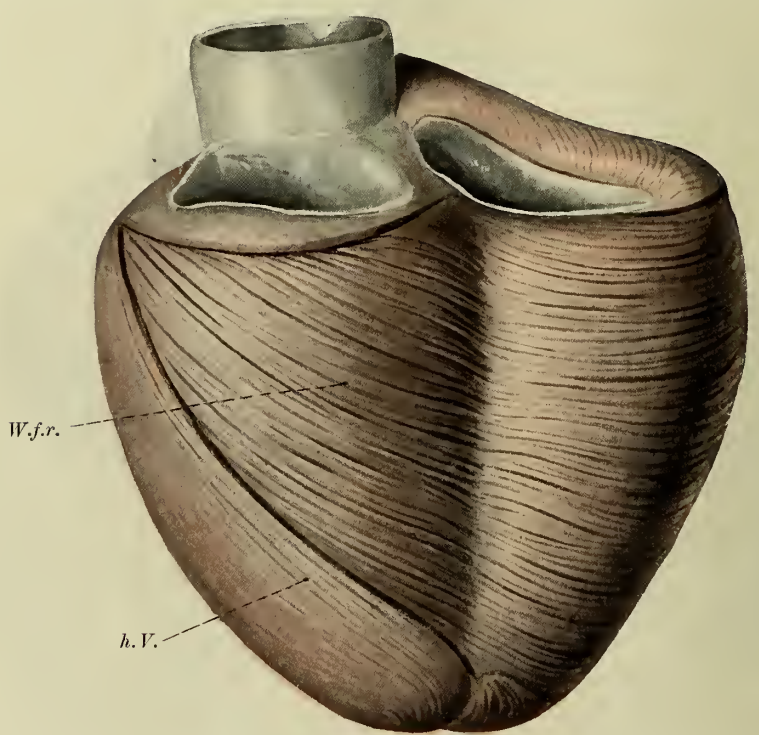

Fig. 81. Wandfasern des rechten Ventrikels, durch Entfernung eines Anteils der hinteren Vortexfasern von hinten dargestellt. *h.V.* hintere Vortexfasern. *W.f.r.* Wandfasern des rechten Ventrikels.

3. Die Wandfasern des linken Ventrikels.

Sie stellen die mächtigste Lage der Ventrikelmuskeln vor und entspringen an der vorderen Zirkumferenz des Anulus fibrosns, besonders dicht gedrängt am Trigonum fibrosum sinistrum und zum Teil noch an dem linken Ende des Anulus fibrosus dexter, gedeckt von den vorderen Vortexfasern (vgl. Fig. 82). Nach ihrem Ursprung ziehen sie an der vorderen Fläche der linken Kammer mehr minder steil nach abwärts, immer aber weniger steil als die Vortexfasern, und biegen in ihrer Gesamtheit über den Margo obtusus nach hinten ab, derart, daß auch die am meisten kaudal verlaufenden Fasern die Herzspitze selbst frei lassen. Längs der hinteren Wand des linken Ventrikels verlaufend, erreichen sie das Septum, in welchem sie nach vorn ziehen. Nun biegt ein Teil von ihnen nach innen ab und

steigt im vorderen Papillarmuskel auf. Der Rest der Fasern schiebt sich an der Innenseite das absteigenden Anfangsteiles vorbei, nochmals um den Margo obtusus herum gegen die hintere Wand des linken Ventrikels. Dort endet er teils im hinteren Papillarmuskel, teils, steil aufsteigend, am Trigonum fibrosum dextrum und in dessen nächster Umgebung. Wir können demnach unter diesen Fasern zwei Arten unterscheiden, eine, welche den Margo obtusus nur einmal passiert und in den vorderen Papillarmuskel zieht, und eine zweite, welche zweimal um den Margo obtusus verläuft und zum hinteren Papillarmuskel resp. zum Trigonum dextrum gelangt. Daneben existieren an der Basis

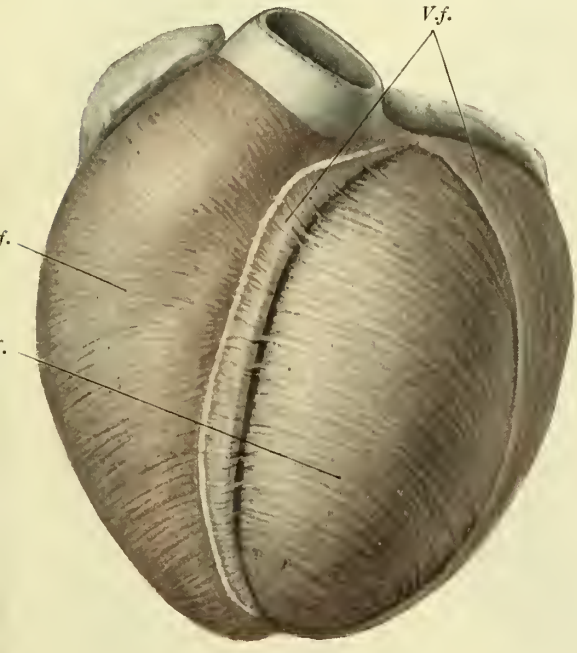

Fig. 82.

Fig. 83.

Fig. 82. Die Wandfasern des linken Ventrikels, durch Entfernung eines Anteiles der linken Vortexfasern dargestellt. Man sieht die mehr horizontal verlaufenden Fasern dieser Schicht. $^5/_6$ d. nat. Gr. *V.f.* Vortexfasern. *W.f.* Wandfasern des linken Ventrikels.

Fig. 83. Die Wandfasern des linken Ventrikels, nach Entfernung der Vortexfasern dargestellt. *V.f.* Vortexfasern.

des linken Ventrikels selbst Fasern, welche den Ventrikel nicht einmal ganz umkreisen, sondern, von der Gegend des linken Trigonum kommend, um den Margo obtusus verlaufen und am rechten Trigonum enden.

Bemerkt sei noch, daß diese Schicht sich nicht etwa wie ein in sich eingerolltes Band verhält, sondern daß die einzelnen Bündel scheinbar regellos ihre Ebene wechseln, sich übereinander schieben und vielfach durchflechten. Ich will gern zugeben, daß der Verlauf vielfach nur aus der Richtung der Fasern in den einzelnen Schichten erschlossen werden kann, ein Schluß, der schon seinerzeit auch von Ludwig gemacht wurde (vgl. Fig. 82 und 83).

Als ein Ausdruck der eigentümlichen Anordnung der linken Wandfasern muß der von Mac Callum und Mall unternommene Versuch, den linken Ventrikel aufzurollen, bezeichnet werden. Ich kann nur anführen, daß der Versuch ohne Zweifel bei einiger Uebung gelingt; wenn man sich dessen bewußt ist, daß dabei eine ganze Reihe von Fasern durchschnitten resp. durchrissen werden, also ein weitgehendes Artefakt geschaffen wird, so ist diese Auffaserung ohne Zweifel recht instruktiv.

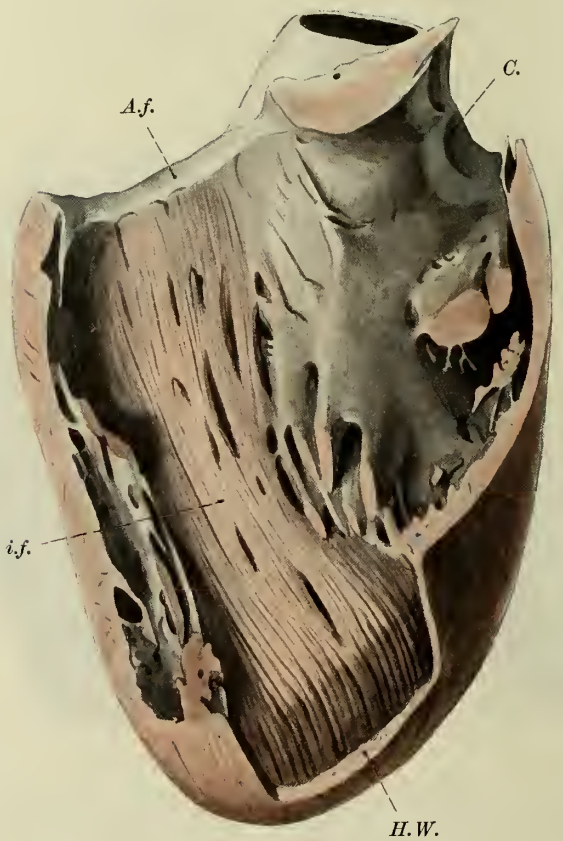

Fig. 84. Die interventrikulären Fasern, von rechts her dargestellt. *A.f.* Anulus fibrosus dexter. *C.* Conus. *H.W.* laterale Wand des rechten Herzens. *i.f.* interventrikuläre Fasern.

Durch den Umstand, daß die Fasern in den verschiedensten Ebenen verlaufen, demnach sozusagen die eine Schicht zusammensetzenden Lamellen überall untereinander verbinden und verweben, gewinnt das ganze Gefüge an Festigkeit, aber auch an Verworrenheit. Löst man die absteigenden Anfänge und die aufsteigenden Enden ab, dann erhält man den bekannten Muskelring (vgl. Fig. 83), welcher vielfach als zirkuläre Faserschicht dargestellt, schließlich von Krehl als Triebwerk bezeichnet wurde.

Die Fasern, welche zum hinteren Papillarmuskel gelangen, ziehen zunächst an der Außenseite des vorderen Papillarmuskels vorüber. Auf dieses Verhalten hat seinerzeit Winkler, später Albrecht mit Recht aufmerksam gemacht.

4. Die interventrikulären Fasern.

Diese Fasern entspringen am unteren und hinteren Rande des Septum membranaceum, bis an den hinteren Rand des Septum, steigen an der rechten Oberfläche des Septum steil nach abwärts und erhalten Zuzüge aus den septalen Papillarmuskeln. In der Nähe der Herzspitze angelangt, wenden sie sich nach links und schließen sich der vorüberlaufenden Tour der Wandfasern des linken Ventrikels an und gelangen mit dieser zu den Papillarmuskeln des linken Ventrikels (vgl. Fig. 84).

Schon in der historischen Auseinandersetzung sind wir zu dem Schlusse gekommen, daß vorderhand die systematische Darstellung Ludwigs trotz aller Bemühungen seiner Nachfolger in den prinzipiellen Fragen nicht überholt werden konnte, sondern daß nur einzelne Erweiterungen und Details hinzugefügt wurden. Auch ich bin über seine Ergebnisse nicht weiter hinausgekommen. Vielleicht wird sich die hier gegebene mehr pragmatische Darstellung heuristisch oder wenigstens didaktisch bewähren.

Von den sicher vielfach vorkommenden individuellen Variationen im Bereiche der Faserzüge sowie auch in ihren Abteilungen muß bei der Darstellung natürlich vollkommen abgesehen werden. Sagt doch schon Henle mit Recht bei der Beschreibung der Herzmuskulatur: „Wenn die Beschreibung allgemein gültig sein soll, so darf sie nicht tief in die Einzelheiten eingehen."

C. Das Reizleitungssystem.

In dem Widerstreit der Meinungen zwischen den Anhängern der neurogenen und jenen der myogenen Theorie der Herzbewegung war der Hinweis auf den vollkommenen Mangel einer muskulösen Verbindung zwischen Vorhofs- und Ventrikelmuskulatur eines der wichtigsten Argumente, welches die Anhänger der neurogenen Theorie ins Feld führen konnten. An dieser Tatsache des Mangels solcher Fasern wurde auch, da sie durch eine Unzahl von Befunden erhärtet war, von Seite beider Parteien überhaupt nicht gezweifelt bis zu dem Momente, in welchem Gaskell im Jahre 1883 in seiner Arbeit „On the innervation of the heart" am Herzen der Schildkröte einen nach seiner Ausdrucksweise „zirkulären" Muskelzug nachweisen konnte, durch welchen Vorhofs- und Kammermuskulatur kontinuierlich verbunden waren. Der Befund von Gaskell scheint längere Zeit nicht jene Beachtung gefunden zu haben, die ihm gebührt hätte und so sehen wir wenigstens in der Literatur zum ersten Male diese Frage wieder von Stanley Kent in Angriff genommen. Dieser Autor beschreibt im Herzen der neugeborenen Ratte, im Gegensatz zu Mac William, welcher noch im Jahre 1888 ausdrücklich auf das Fehlen einer Muskelverbindung zwischen Vorhof und Ventrikel hingewiesen hatte, Muskelzüge als eigentümlich quergestreifte, vielfach verzweigte Muskelfasern, die den Zusammenhang der Vorhofs- und der Ventrikelmuskulatur sowohl im Septum an der rechten Seite des Anulus fibrosus sinister als auch im Sulcus coronarius, diesen überbrückend, herstellen. Bemerkt sei gleich, daß die Beschreibung von Kent derart gehalten ist, daß über die nähere Lokalisation der Verbindung im Septum nichts Genaueres ausgesagt ist, während die von Kent beschriebenen den Sulcus coronarius traversierenden Bündel bisher von keinem der Nachuntersucher wieder aufgefunden werden konnten.

Erst W. His jun. war 1893 so glücklich, eine Verbindung zwischen Vorhof und Ventrikel auf Grund seiner Untersuchungen unzweideutig nachweisen zu können. Er bildet dieses Bündel ab und sagt davon wörtlich: „Das Bündel entspringt von der Hinterwand des rechten Vorhofs, nahe der Vorhofsscheidewand in der Atrioventrikularfurche, legt sich der oberen Kante des Kammerscheidewandmuskels unter mehrfachem Faseraustausch an, zieht auf demselben nach vorn, bis es nahe der Aorta sich in einen rechten und in einen linken Schenkel

gabelt, welch letzterer in der Basis des Aortenzipfels der Mitralis endigt." Allerdings muß hervorgehoben werden, daß die im Schlußpassus von His gegebene Beschreibung den tatsächlichen Verhältnissen nicht entspricht. Für die ganze Lehre von der Funktion dieses Bündels, welches später als Atrioventrikularbündel (His) bezeichnet wurde, ist es nicht ohne Interesse, hervorzuheben, daß His, welcher von der Absicht ausgegangen war, eine muskuläre Verbindung zwischen Vorhof und Ventrikel am Säugerherz zu finden, schon die Frage aufwirft, ob dieses Bündel die Erregung vom Vorhof zum Ventrikel leitet, wenn er sie auch nicht mit Sicherheit beantworten kann, da er Durchtrennungsversuche nicht angestellt hat. In jüngster Zeit hat Paladino bezüglich der Auffindung des atrioventrikulären Bündels auf Grund einer im Jahre 1876 erschienenen Arbeit Prioritätsansprüche erhoben. Schon vorher wurde Paladino vielfach und zwar auf Grundlage eines Referates von v. Bardeleben im Jahresberichte für Anatomie und Physiologie 1876 als der eigentliche Entdecker der atrioventrikulären Muskelverbindung zitiert[1]). Schon Retzer, dem die Originalabhandlung von Paladino zugänglich war, macht darauf aufmerksam, daß er in der Arbeit Paladinos keine Angabe gefunden habe, die als eine Beschreibung des Atrioventrikularbündels gelten könne, und bezweifelt die Richtigkeit des von v. Bardeleben in seinem Referate gegebenen Passus aus Paladino, nach welchem die Vorhofsmuskulatur großenteils in die Ventrikelwand und in die Papillarmuskeln weitergehe. 1911 hat sich De Gaetani bemüht, die Priorität Paladinos in dieser Angelegenheit zu retten. Mir selbst stand leider die Originalabhandlung Paladinos nicht zur Verfügung, doch zitiert De Gaetani jene Stelle aus der Abhandlung Paladinos, aus welcher die Priorität dieses Autors hervorgehen soll. Auf Grund dieses Passus muß ich wohl den Rettungsversuch De Gaetanis als einen mißlungenen bezeichnen, denn allem Anscheine nach handelt es sich bei den Befunden von Paladino bestenfalls um nichts anderes als um aberrierende Muskelbündel jener Art, welche mehr minder regelmäßig an der Vorhofs- und an der Ventrikelfläche der Atrioventrikularklappen vorkommen und von Kürschner, Gussenbauer, Zuckerkandl u. a. beschrieben wurden (vgl. Kapitel „Klappenmuskulatur"). Diese Muskeln, welche, wie in der Entwicklungsgeschichte auseinandergesetzt, embryonal zusammenhängen, können einander in einzelnen Fällen so nahekommen, daß man sie als in Zusammenhang stehend bezeichnen kann, oder vielleicht tatsächlich Zusammenhänge zeigen. Sicher aber handelt es sich bei diesen Befunden nicht um jene Atrioventrikularverbindung, die His zum erstenmal in unzweifelhafter Weise nachgewiesen hat.

Auch der Befund von His scheint anfänglich nicht jenes Interesse erweckt zu haben, das er verdient hätte, denn erst 1904, also 11 Jahre später, haben Retzer und Bräunig die Frage nach der muskulösen Atrioventrikularverbindung neuerdings aufgegriffen. Retzer untersuchte die Herzen von Schaf, Schwein, Kalb, Pferd, Hund und Mensch und bestätigte die Befunde von His bezüglich des Mittelstückes dieses Bündels auf Grundlage mikroskopischer und auch makroskopischer Untersuchungen. Er bringt auch die ersten Bilder über dieses Bündel am Herzen des Menschen auf Grundlage makroskopischer Präparation. Die Angabe von His, nach welcher das Bündel bis zur hinteren Wand

1) Damit ist nichts gegen die Richtigkeit des v. Bardelebenschen Referates gesagt.

des rechten Vorhofes zu verfolgen sei, weiter jene, daß es mit der Mitralklappe in Beziehung stehe, widerlegt bereits Retzer. Bemerkt sei noch, daß auch schon Retzer auf die bindegewebige Umhüllung des atrioventrikulären Bündels, sowie auf den Farbenunterschied seiner Muskulatur gegenüber der übrigen Herzmuskulatur hinweist. Die Untersuchungen von Bräunig, gleichzeitig mit denen von Retzer erschienen, sind auf einem großen vergleichenden Material aufgebaut und bestätigen ebenfalls die Befunde von His. Nach den Angaben von Bräunig setzt sich das Atrioventrikularbündel unmittelbar unter dem Septum membranaceum mit der Ventrikelmuskulatur in Verbindung.

Zwei Jahre später 1906 erschien die ausführliche Arbeit von Tawara, welche einen ganz besonderen Fortschritt in der Erkenntnis der Vorhofs-Ventrikelverbindung am Säugerherzen bedeutet. Die Untersuchungen von Tawara, welche sich auf Schwein, Schaf, Kalb, Katze, Nager, Vögel und auf den Menschen beziehen, lehren, daß das Atrioventrikularbündel an der Vorhofsscheidewand in Form eines Knotens beginnt und in den Purkinjeschen Fasern seine Fortsetzung findet. Aschoff und Tawara fassen das Ganze zu einem System zusammen, welches sie als Reizleitungssystem bezeichnen. Es ist selbstverständlich, daß wir im beschreibenden Teil auf die fundamentale Abhandlung von Tawara noch des Näheren eingehen müssen. Die eben angeführten Befunde von Tawara wurden in rascher Reihenfolge von den verschiedenen Autoren bestätigt und erweitert.

So hat Wenckebach auf Grund klinischer Beobachtungen des Venenpulses eine Störung in der Weiterleitung des Kontraktionsphänomens vom Sinus auf den Vorhof postuliert und der Meinung Ausdruck gegeben, daß funktionell und anatomisch an dieser Stelle ein Substrat gefunden werden müsse, in welchem diese Störung lokalisiert sein könnte. Tatsächlich gelang es ihm, auch an der Grenze zwischen oberer Hohlvene und Vorhof eine Muskelanordnung darzustellen, der er reizleitende Fähigkeiten zusprach. Gleichzeitig mit diesen Befunden veröffentlichten Keith und Flack in einer Arbeit, in welcher sie auch auf die Phylogenese des Sinus und des Vorhofs näher eingehen, die Auffindung einer besonderen Muskelformation an der Grenze dieser beiden Abschnitte. Diese Muskulatur zeigt nach ihrer Angabe eine dem Tarawaschen Knoten sehr ähnliche Struktur. In der Folge wurde dieser Abschnitt von den späteren Autoren als der Keith-Flacksche Knoten oder als das sinoaurikuläre Reizleitungssystem bezeichnet.

Waren bisher die Fortschritte in der Erkenntnis des Reizleitungssystems in anatomischen Untersuchungen begründet, so wurden in der Folge die anatomischen Erkenntnisse durch die Ergebnisse der Klinik und der pathologischen Anatomie, vor allem aber auch durch das Experiment noch weiter gefestigt. Die Erkenntnis des Zusammenhanges zwischen Adam-Stokesschem Phänomen und Störung im Reizleitungssystem (Luze, Ashton, Fahr, Grünbaum, Aschoff etc.), die Durchschneidungsversuche des Atrioventrikularbündels (Hering, Kohn und Trendelenburg u. a.) waren bestimmt, die funktionelle Bedeutung des Reizleitungssystems zu ergründen.

Während durch die Untersuchungen von Tawara, Mönckeberg, Fahr u. a. das anatomische Substrat des Reizleitungssystems im Bereiche der atrioventrikulären Verbindung ohne Zweifel festgestellt

worden war, ist der oberhalb des TAWARAschen Knotens gelegene Anteil bis zum heutigen Tage Gegenstand der Diskussion geblieben. Die naheliegende Idee, daß das Reizleitungssystem bis zum Sinus reichen müsse, hat KOCH zu der Annahme verleitet, daß der Herzabschnitt, in welchem das manifeste Ende des bis dahin bekannten Systems, der TARAWAsche Knoten, gelegen sei, Sinus sein müsse, eine Annahme, die er durch eine falsche Auffassung der Entwicklungsgeschichte zu begründen sucht. Die Nachuntersuchungen über das WENCKEBACHsche Bündel und über den KEITH-FLACKschen Knoten führten ihn dazu, zunächst die Existenz des WENCKEBACHschen Bündels vollständig zu leugnen, in einer späteren Arbeit das Vorhandensein desselben aber stillschweigend zuzugeben. Eine Verbindung des KEITH-FLACKschen Knotens mit dem TAWARAschen Knoten fand zuerst THOREL, welcher auch die Existenz von PURKINJEschen Fasern im Bereiche des Vorhofs beschreibt. 1910 beschrieb CURRAN vom TAWARAschen Knoten ausgehende Fasern, welche sich in das Septum und in die beiden Vorhöfe zu den Herzohren verfolgen lassen.

Waren auf diese Weise mehr minder sicher die einzelnen Befunde zu einem gemeinschaftlichen System ausgebaut, so haben sich in der Folge die Autoren vor allem damit beschäftigt, seine feinere histologische Struktur sowie die Nerven- und Gefäßversorgung dieses Systems ausführlich zu beschreiben. Dahin gehören die Arbeiten von WILSON, KOCH, LYDIA DE WITT, HAAS, MORISON. Die Darstellung der makroskopischen Verhältnisse hat 1911 HOLL an einer Anzahl von Tieren und am Menschen besonders behandelt. Schließlich hat MALL auch die Entwicklungsgeschichte des HISSchen Bündels am Menschen untersucht. Ganz merkwürdig mutet uns aber an, wenn GAETANI 1911, wie schon erwähnt, zunächst für PALADINO die Priorität beansprucht, dann aber selbst erklärt, daß die von ihm als PALADINO-HISSches Bündel bezeichnete Atrioventrikularverbindung nicht konstant ist. Er stützt sich hierbei auf die von ihm vorgenommene makroskopische Präparation. Er fand das Bündel unter 50 Fällen 22mal, 28mal mißlang ihm die Präparation, woraus er auf das Nichtvorhandensein des Bündels schließt. In ähnlicher Weise hat 1910 DOGIEL die Existenz des HISSchen Bündels geleugnet. Man mag ja selbst als fanatischer Neurogeniker die Deutung der Befunde vertrauenswürdiger Autoren anzweifeln, niemals aber darf neurogene Intoleranz die morphologischen Befunde ohne rationelle Nachprüfung als nicht vorhanden hinstellen.

Auf die sich an die anatomischen Befunde anschließenden Deduktionen und Kontroversen physiologischer und klinischer Art kann hier nicht näher eingegangen werden.

Wenn wir den gesamten, bisher in seinen einzelnen Bruchstücken von verschiedenen Autoren beschriebenen, durch bestimmte histologische Eigenschaften charakterisierten Apparat mit dem von TAWARA zuerst vorgeschlagenen Namen Reizleitungssystem bezeichnen, natürlich mit der Erweiterung, daß auch die seit der TAWARAschen Publikation gefundenen Abschnitte unter diesem Namen zu subsumieren seien, so wird es sich empfehlen, ihn zunächst in zwei Anteile zu gliedern, und zwar in das atrioventrikuläre Stück und in das sinoatriale (sinoaurikuläre) Stück, da die Zentren — vielleicht nicht so sehr in funktionellem als in morphologischem Sinne — in beiden Systemen an der Grenze zwischen Atrium und Ventrikel,

resp. zwischen Sinus und Atrium gelegen sind. Diese Unterteilung ermöglicht auch eine gewisse Vereinfachung in der Beschreibung. Die Beschreibung der einzelnen Anteile soll im folgenden derart durchgeführt werden, daß zunächst die makroskopische Beschreibung jedes einzelnen Abschnittes erfolgt, woran sich die Schilderung der mikroskopischen Verhältnisse anschließt.

1. Das atrioventrikuläre System.

Am atrioventrikulären System können wir teils aus formalen, teils aus topographischen Gründen folgende Abschnitte unterscheiden: erstens den Knoten, zweitens das Crus commune, welches vom Knoten bis zur Aufteilungsstelle reicht, drittens die beiden Schenkel und viertens das Purkinjesche System. Diese Einteilung ist, wie wir glauben, aus rein deskriptiven Gründen eine zweckmäßige und ergibt sich auch aus der natürlichen Betrachtung der gesamten Einrichtung.

a) Der Tawarasche Knoten.

Es wurde in der historischen Einleitung hervorgehoben, daß dieser Knoten zuerst von Tawara beschrieben wurde. Allerdings bezieht sich die Beschreibung dieses Autors auf seine mikroskopischen Befunde. Tawara spricht von einer ca. $1^1/_2$ mm unterhalb der tiefsten Ansatzstelle der hinteren Aortentasche gelegenen eigentümlichen Muskelgruppe, deren Fasern viel kleiner und weniger differenziert sind und deren Anordnung eine höchst unregelmäßige, kompliziert knäuelartige ist. Auf Grund dieser Beschreibung ist die Nomenklatur Tawaras wohl als aus dem mikroskopischen Gefüge, nicht aus der makroskopischen Betrachtung abgeleitet anzusehen. Auf Taf. VII seines Werkes zeichnet er aber den Vorhofsteil der Atrioventrikularverbindung knotenförmig verdickt ein. An den von Keith und Flack gegebenen Darstellungen auf Grund von makroskopischer Präparation ist wohl eine mit *3* bezeichnete Stelle verdickt eingetragen. Doch sind die Zeichnungen, wie dies schon Holl richtig hervorhebt, mangelhaft und nicht vollkommen naturgetreu. Lydia de Witt bildet diesen Knoten auf Grund einer Plattenrekonstruktion ab. Halbschematisch stellt ihn Curran in seiner Arbeit im „Anatomical Record“ mit dem Atrioventrikularbündel dar. Am menschlichen Herzen hat Holl den makroskopisch herauspräparierten Knoten in einer Photographie wiedergegeben. Etwas zahlreicher sind die Abbildungen des Knotens am tierischen Herzen, schon deshalb, weil dieses Gebilde hier vielfach besser entwickelt ist. Hierher gehören die Abbildungen, wie sie Keith und Flack vom Kalb, Curran vom Kalb, Holl vom Schaf, Kalb und Hund geben.

Beim Menschen ist der Knoten, falls er deutlich ausgeprägt ist, ein längsovales Gebilde von ca. 6 mm größter Länge und 2—3 mm Höhe, bei der Besichtigung vom rechten Vorhof her gemessen. Seine ovale Form kommt deshalb nicht so sehr zum Ausdruck, weil er sich zwar gegen das Crus commune ziemlich stark verjüngt, seine Verschmälerung gegen den Vorhof aber viel allmählicher eintritt. Gerade von dieser Verjüngungsart hängt auch, wie selbstverständlich, die mehr minder deutliche Ausprägung eines knotenförmigen Gebildes ab. Daher sieht man auch vielfach das Crus commune vorhofwärts

ziehen, ohne daß man imstande wäre, eine Stelle als distinkt knotenförmig verdickt anzusehen. Dementsprechend variieren auch die Maße innerhalb gewisser Grenzen, da ja die Abgrenzung des Längsdurchmessers vor allem dem Gutdünken des Messenden überlassen bleibt.

Im frischen Zustand herauspräpariert (vgl. Fig. 85), unterscheiden sich der Knoten und das Crus commune von der benachbarten Muskulatur durch ihre lichtere Färbung, welche einen leichten Stich

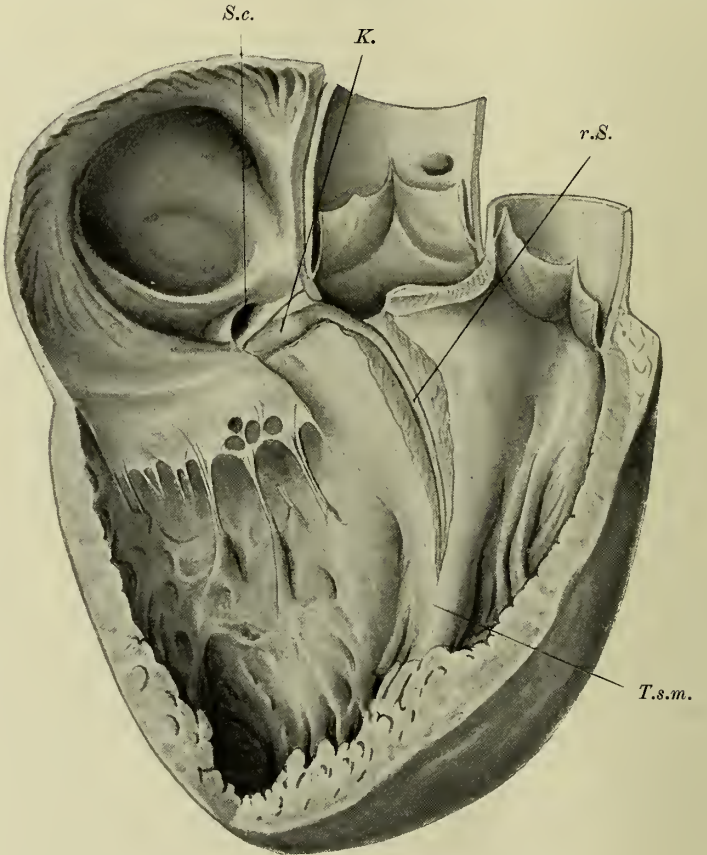

Fig. 85. Atrioventrikularbündel des Menschen, vom rechten Herzen aus präparatorisch dargestellt. $^5/_6$ d. nat. Gr. *K.* Knoten. *r.S.* rechter Schenkel. *S.c.* Sinus coronarius. *T.s.m.* Trabecula septomarginalis.

ins Gelbliche aufweist. Schäfer hat deshalb jüngst behauptet, daß das Reizleitungssystem aus sogenannten „hellen" Fasern bestehe, wie sie sich z. B. an einzelnen Skelettmuskeln der Vögel und Säuger finden.

Während die ventrikuläre Fortsetzung des Knotens als distinktes Crus commune konstatierbar ist, ist eine Abgrenzung vorhofwärts eigentlich eine mehr minder artifizielle, insofern als wir bei der makroskopischen Präparation nur angeben können, daß der Knoten allmählich in die Vorhofsmuskulatur übergeht und zwar speziell in ein

Bündel, welches unter der Mündung des Sinus coronarius lateralwärts zieht. Damit ist natürlich nicht gesagt, daß dieses Bündel die alleinige Fortsetzung des Knotens ist, denn die Präparation mit der Lupe ergibt, daß besonders an der kranialen Zirkumferenz des Knotens die Abgrenzung weniger distinkt ist als die an der kaudalen, welche leicht gegen den Bindegewebsstreifen, an dessen Rand die anders gefärbte und senkrecht gebündelte Ventrikelmuskulatur inseriert, zu begrenzen ist. Untersucht man vorsichtig den kranialen Rand, so sieht man undeutliche feine Züge von hier kranialwärts in die Vorhofsmuskulatur übergehen.

Topographisch wurde der Knoten fast vollkommen übereinstimmend von allen Autoren beschrieben, allerdings wurde dabei vor allem die Beziehung zu den Aortenklappen festgehalten, eine topische Beziehung, welche wenigstens für die Aufsuchung des Knotens nicht besonders glücklich gewählt erscheint, da man ja den Knoten von der rechten Seite des Vorhofsseptum aus am leichtesten aufsuchen kann. Koch hat den Knoten in das von ihm beschriebene Dreieck verlegt. Dieses Dreieck umrandet Koch folgendermaßen: Der kaudale Rand wird durch den Ansatz der Tricuspidalis gebildet, der kraniale Rand durch eine Falte, welche sich bildet, wenn man mit der Pincette die Vereinigungsstelle der Valvula Eustachii und Thebesii nach rechts hin anspannt. Die Falte verläuft dann schief nach vorn und abwärts gegen das Septum membranaceum zu. Sie ist meiner Meinung nach der Ausdruck der Anspannung der schon anderwärts beschriebenen Todaroschen Sehne. Die hintere Grenze dieses dreieckigen Feldes wird durch die Mündung des Sinus coronarius dargestellt. Nahe der Spitze dieses Dreieckes, wie Koch ganz richtig hervorhebt, liegt der Knoten. Wir haben schon andernorts hervorgehoben, daß die Deduktionen Kochs, als ob dieses Feld noch ursprünglich Sinusgebiet sei, aus entwicklungsgeschichtlichen Gründen nicht stichhaltig sind. Die von Koch aber vorgenommene topographische Bestimmung ist wohl zu akzeptieren. Retzer, dessen Meinung sich Lydia de Witt anschließt, gibt ebenfalls an, daß aus entwicklungsgeschichtlichen Gründen das Bündel vom Sinus in den Ventrikel gelangt, und nennt es deshalb „sinoventricular bundle“. Im Kapitel „Entwicklungsgeschichte des Reizleitungssystems“ wird noch weiter darauf eingegangen werden. Was die schon erwähnte Beziehung zu den Aortenklappen anlangt, so können wir in Bestätigung der Angaben der Autoren nur bemerken, daß der Knoten tatsächlich unterhalb der hinteren Aortenklappe, nahe der rechten Zirkumferenz derselben liegt. Oberflächlich ist der Knoten von einem dünnen Lager der vertikalen Vorhofsmuskulatur bedeckt. Der Knoten liegt dabei am rechten Abhang des Trigonum fibrosum dextrum, an dessen hinterer Spitze (vgl. Fig. 72). Präpariert man das Herzskelett von oben, wie dies in dem der Abbildung zugrunde liegenden Präparat der Fall war, so schneidet man das Bündel gerade am Uebergange des Knotens in das Crus commune durch. Der Querschnitt des Bündels ist dann, allseitig von Bindegewebe abgegrenzt, deutlich sichtbar. An dieser Stelle sei auch erwähnt, daß Mall in seiner Arbeit über die Muskelarchitektur des Ventrikels einige am vorderen Ende des Trigonum fibrosum entspringende Muskelbündel, welche kranialwärts ziehen, abbildet und im Text anführt, daß diese Bündel zweifellos zum Atrioventrikularbündel gehören. Es ist wohl selbstverständlich, daß diese Angaben auf einem Irrtum beruhen.

b) Crus commune.

Dieses ist der am längsten bekannte Anteil des Atrioventrikularsystems, insofern als es schon von His dargestellt wurde, und zwar vom Knoten, d. i. Vorhofsanteil bis an die Teilungsstelle. Es wurde aber auch zuerst makroskopisch und zwar von Retzer dargestellt und abgebildet (1904). Eine genauere makroskopische Präparation und auch Illustrationen verdanken wir Keith und Holl. Dieser Anteil wurde auch von Curran und Gaetani abgebildet.

Das Crus commune beginnt in der schon beschriebenen Art am Knoten und reicht bis zur Teilungsstelle, welche noch genauer beschrieben werden wird. Es stellt ein in seiner Form insofern variables Gebilde dar, als es manchmal platt und dann in kaudokranialer Ausdehnung hoch ist, während in anderen Fällen seine kaudokraniale Ausdehnung gering ist. In solchen Fällen ist das Bündel im Querschnitt mehr rundlich bis dreiseitig. Diese Form kommt vor allem, besonders in der Nähe der Teilungsstelle zum Ausdruck. Im allgemeinen hat es eine Länge von 1 cm. Retzer gibt Längen mit 18 mm an, allerdings ist hierbei wohl der Knoten mitgerechnet. Lydia de Witt findet das Crus commune 11 mm lang, Gaetani bringt in seiner Tabelle Maße zwischen 4 und 14 mm. Nach Retzer ist das Bündel $2^1/_2$ mm breit, $1^1/_2$ mm dick, nach Lydia de Witt variiert die Breite zwischen 1,6 und 4,4 mm an verschiedenen Stellen, nach Gaetani schwankt die Breite zwischen 0,7 und 3,2 mm, die Dicke zwischen 0,2 und 0,7 mm.

Wie schon bei der Topographie des Atrioventrikularknotens hervorgehoben, liegt der Uebergang desselben in das Crus commune gerade in der Nähe des hinteren Endes des Trigonum fibrosum dextrum (Septum fibrosum artioventriculare Tawara, Mönckeberg). An dem rechten Abhang in der Substanz des Trigonum selbst gelegen, läuft nun das Crus commune nach vorn, an jene Stelle, an welcher das Trigonum in das Septum membranaceum übergeht. Es ist dabei nicht nur von dieser dünnen Substanzbrücke des Trigonum bedeckt, sondern auch von jenen Muskelfasern, welche, aus dem rechten Ventrikel aufsteigend, hier am rechten Abhang des Trigonum fibrosum inserieren. Gerade an der Uebergangsstelle des nach hinten zu laufenden Septum membranaceum in das Trigonum liegt für gewöhnlich die Aufteilungsstelle des Crus commune. Das Crus commune liegt nicht, wie vielfach angegeben wird, gerade auf der Höhe des Septum carneum, sondern meistens deutlich nach rechts verschoben, weshalb auch die Bedeckung des Crus commune von seiten der Bindegewebssubstanz des Trigonum an der rechten Seite viel dünner ist als an der linken.

c) Die Aufteilungsstelle.

Wie schon erwähnt, teilt sich das Crus commune dort, wo es die hintere untere Zirkumferenz der Pars membranacea septi erreicht, in die beiden Schenkel. Die Aufteilung geschieht spitzwinklig, jedoch derart, daß der rechte Schenkel in derselben Sagittalebene wie das Crus commune verbleibt, während der linke Schenkel nach links hin abbiegt. Am besten gelangt man zur Ansicht der Teilungsstelle, wenn man Vorhof und Aorta sowie das Septum membranaceum entfernt und so von oben her das Bündel bis an die Teilungsstelle freilegt.

Der Abgang des linken bandartig verbreiterten Schenkels vollzieht sich nicht in Form eines distinkt abzweigenden Bündels, sondern mehr minder allmählich, so daß man unter Umständen kaum von einer zirkumskripten Teilungsstelle sprechen kann. Bei der Besprechung des linken Schenkels wird noch einmal auf diesen Tatbestand hingewiesen werden. Schnitte, welche gerade die Teilungsstelle transversal auf die Verlaufsrichtung des Bündels treffen, geben dann, wie schon His aufgefallen, die später von Tawara ausführlich beschriebene Figur, nach welcher das Bündel an der Teilungsstelle sozusagen auf dem Septum carneum reitet.

Interessant ist, daß schon Henle in Fig. 23 seiner Gefäßlehre eine ganz korrekte Abbildung der Aufteilungsstelle dieses Bündels gibt. Das mit der Zahl 5 versehene Bündel wird von ihm als ringförmige „Muskelfasern" bezeichnet. Er hält allerdings dieses Bündel für eine Art Sphincter.

d) Der rechte Schenkel.

Makroskopisch wurde dieser Schenkel schon von Keith und Flack, später von Curran, Gaetani und schließlich von Holl dargestellt. Lydia de Witt und Fahr haben ihn an Plattenmodellen zur Ansicht gebracht. Der Anfang des Schenkels, also die Stelle, an welcher er aus dem Crus commune hervorgeht, ist makroskopisch natürlich vollkommen genau darstellbar, während sein distales Ende, also der Uebergang in die feineren Ramifikationen, in der Darstellbarkeit von individuellen Variationen und Zufälligkeiten abhängig ist. Regelmäßig aber gelingt es, den rechten Schenkel bis an den septalen Ursprung des großen Papillarmuskels zu verfolgen. Der rechte Schenkel stellt ein ca. 1—2 mm dickes, am Querschnitt fast kreisrundes distinktes Bündel dar, welches am Septum von dem hinteren Winkel des Septum membranaceum bis auf die Trabecula septomarginalis hinab verläuft. Im näheren gestaltet sich dieser Verlauf folgendermaßen. Von der Teilungsstelle zieht das Bündel längs der hinteren und unteren Zirkumferenz des Septum membranaceum in schwachem nach vorn und oben konvexen Bogen nach abwärts, derart, daß es gerade an der Grenze des Septum membranaceum und jener septalen, vertikal verlaufenden Herzmuskelfasern gelegen ist, welche an der eben beschriebenen Stelle inserieren (vgl. Fig. 85 und 86). Da der Uebergang des Septum membranaceum in diese eben erwähnten Muskeln individuellen Variationen unterliegt, so ist auch das gegenseitige Verhältnis des Crus dextrum zur Muskelansatzstelle und zum Septum membranaceum, wenn auch geringen, Variationen unterworfen. Im allgemeinen läßt sich sagen, daß der unmittelbar an die Teilungsstelle anschließende Abschnitt noch von Muskelbündeln bedeckt wird, während gleich darauf das Bündel ein ganz kurzes Stück subendocardial und zwar genau an der Grenze zwischen Muskulatur und Pars membranacea septi gelegen ist, um nach kurzem Verlauf wieder in der septalen Muskulatur zu verschwinden. Die Länge dieses rein subendocardialen Stückes ist nach dem vorhin Gesagten variabel. In dem Absatz über die Präparation werden wir gerade auf diese Verhältnisse als für die Aufsuchung des rechten Schenkels besonders wichtig zu sprechen kommen. In der septalen Muskulatur mehr minder tief eingebettet, verläuft der rechte Schenkel zunächst bis zur Ursprungsstelle des variabel entwickelten vorderen medialen Papillarmuskels.

Dieser ist manchmal so wenig entwickelt, daß die Chordae tendineae aus einer im Niveau des Septum gelegenen sehnigen Verbreiterung entspringen. Gerade unterhalb derselben verläuft der rechte Schenkel. Die sehnige Verbreiterung selbst hat Holl als Macula tendinea

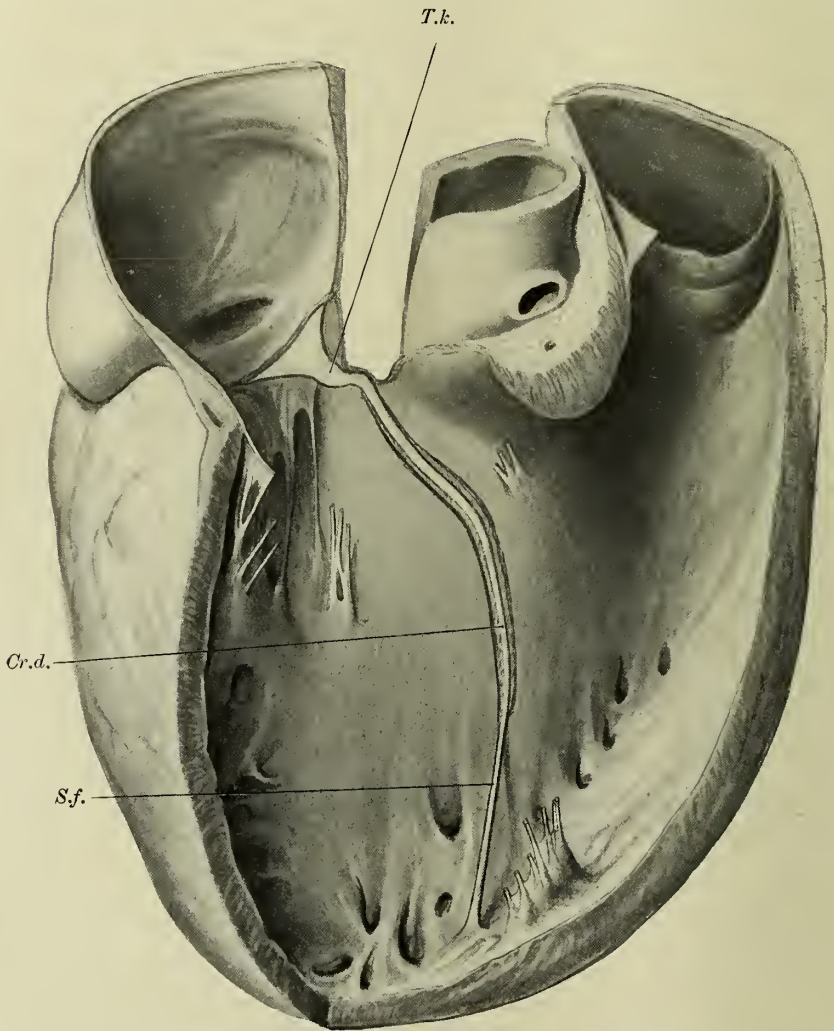

Fig. 86. Reizleitungssystem an einem Tapirherzen. Von rechts gesehen. Es wurde fast der ganze rechte Vorhof mit Ausnahme der unteren Hohlvene und der Umgebung der Coronarvene entfernt. Die Seitenwand des rechten Ventrikels wurde abgetragen, so daß das Septum freiliegt. Der rechte Anteil des His'schen Bündels zieht in seinem Endstück als ein „falscher Sehnenfaden" frei durch den Ventrikel. *Cr.d.* Crus dextrum. *S.f.* „Sehnenfaden" (reduzierte Trabecula septomarginalis). *T.k.* Tawara'scher Knoten.

septi ventriculorum bezeichnet. Von hier zieht der Schenkel bis an den Ursprung der Trabecula septomarginalis. An dieser Stelle wird das Bündel oft oberflächlich und ist hier in solchen Fällen durch

das Endocard zu sehen. Bei Tieren, z. B. beim Tapir, besteht die Trabecula septomarginalis nur aus dem Ende des rechten Schenkels (vgl. Fig. 86). Von hier an gelingt die makroskopische Darstellung des Bündels selbst und seiner Aufsplitterungsprodukte nicht mehr. Da sich der rechte Schenkel hier aufteilt, kann man diese Stelle als das Ende des einheitlichen rechten Schenkels gelten lassen.

c) Der linke Schenkel.

Der linke Schenkel wurde von Tawara bereits am Tier präpariert. Am Menschen wurde er präparatorisch dargestellt von Keith und Flack, von Gaetani und schließlich von Holl. Modelliert wurde er von Fahr und Lydia de Witt. Wie schon hervorgehoben, entsteht der linke Schenkel, indem er allmählich aus dem Hauptstamm in Form eines ziemlich breiten Bandes abbiegt, so daß die einzelnen, ihn zusammensetzenden Fasern gleichsam allmählich sich aus der Hauptbahn entfernen. Diese breite bandförmige Masse stellt ein relativ lockeres Gefüge dar, so daß nicht selten längsverlaufende Spalten in diesem Bündel auftreten. Dabei ist das ganze Gebilde so platt und dünn, daß es nur Bruchteile eines Millimeters in der Dicke mißt, schwer von der Unterlage abhebbar und auch schwer gegen die Nachbarschaft abgrenzbar wird. Bei dem beschriebenen rechten Schenkel kommt am menschlichen Herzen die Sichtbarkeit desselben durch das Endocard hindurch, trotzdem sie manchmal behauptet worden ist, besonders im oberen Anteil des Septum überhaupt nicht in Frage, wie das aus dem früher beschriebenen Verlaufe des Bündels ersichtlich ist. Der linke Schenkel liegt nun allerdings viel oberflächlicher als der rechte. Er liegt tatsächlich subendocardial (vgl. Fig. 87). Daher wiederholt sich immer und immer wieder die hauptsächlich von Tawara stammende Angabe, daß man den linken Schenkel ohne Präparation durch das Endocard hindurch sehen könne. Schon Mönckeberg, später Nagayo und schließlich auch Holl haben darauf hingewiesen, daß die Tawarasche Angabe nur in beschränktem Maße Geltung habe. Besichtigt man eine größere Anzahl von menschlichen Herzen an der betreffenden Stelle, so findet man wohl opake streifenförmige Zeichnungen, vielfach gerade an der dem Verlauf des linken Schenkels entsprechenden Stelle, doch ergibt die genaue Präparation, daß der größere Teil dieser Streifen bei der Ablösung des Endocards mitfortgenommen wird, so daß man diese Streifung nicht als eine subendocardiale, sondern als eine endocardiale bezeichnen muß, vor allem zurückzuführen auf die am Ausströmungsteil des linken Ventrikels reichlich vorhandene glatte Endocardmuskulatur. Es sei also an dieser Stelle nochmals vor der Verwechslung dieser glatten Muskelzüge mit dem linken Schenkel des Hisschen Bündels gewarnt. Damit ist natürlich nicht gesagt, daß der subendocardiale Verlauf des linken Schenkels am intakten Herzen überhaupt nicht zu sehen ist. Unterhalb der Mitte des Septums ist sogar der Verlauf der Aufteilungsprodukte des linken Schenkels fast regelmäßig ohne Präparation durch das Endocard hindurch sichtbar. Im oberen Drittel des Septum gehört zur Entscheidung der Frage, ob man es wirklich mit dem linken Schenkel zu tun habe, eine sehr große Erfahrung.

Der linke Schenkel verläuft von der Teilungsstelle schwach bogenförmig nach vorn gekrümmt, in der Richtung gegen die Herzspitze und teilt sich nach kürzerem oder längerem Verlauf in seinen Fasciculus anterior und posterior (vgl. Fig. 87). Der gemeinschaftliche, demnach vom Crus commune bis zur Teilung in die beiden Faszikel reichende Anteil erscheint im linken Ventrikel in dem Winkel zwischen dem vorderen Bogenstück des Anheftungsrandes der hinteren Semilunarklappe der Aorta und dem an sie heranreichenden oberen

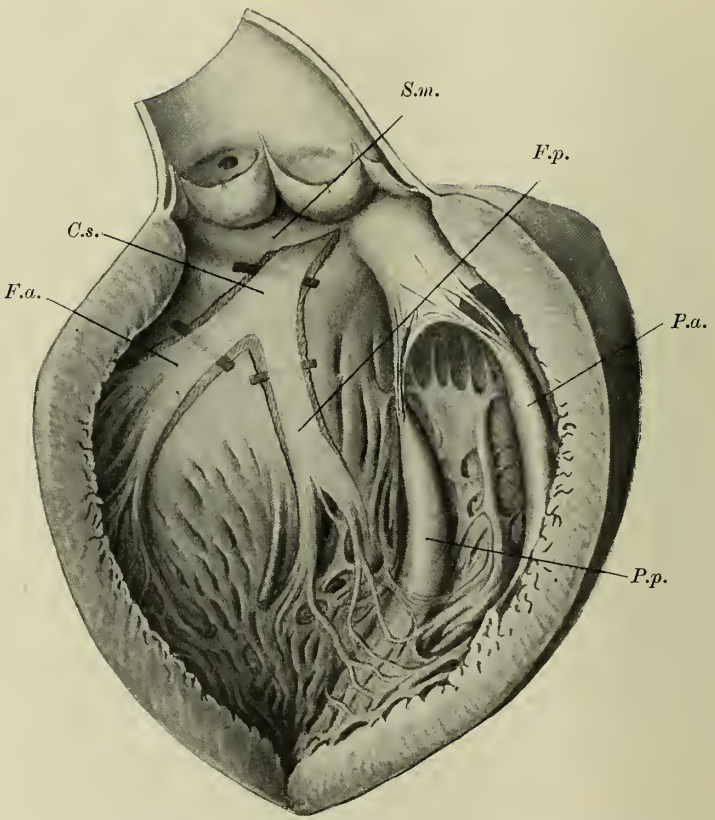

Fig. 87. Linker Schenkel des Hisschen Bündels, makroskopisch freigelegt. $^5/_6$ d. nat. Gr. Unter den Stamm und die Faszikel des linken Schenkels wurden Sonden geschoben. *C.s.* Crus sinistrum. *F.a.* Fasciculus anterior. *F.p.* Fasciculus posterior. *P.a.* Papillaris anterior. *P.p.* Papillaris posterior. *S.m.* Septum membranaceum.

Rande des Septum carneum. Gerade diese Topographie zeigt kaum Variationen, so daß man mit Sicherheit darauf rechnen kann, an dieser Stelle den Durchbruch des linken Schenkels in den Ventrikel zu finden. Da die Aufteilung des Schenkels in seine beiden Faszikel meist knapp oberhalb des mittleren Drittels der Septumhöhe, vielfach aber noch näher der Basis gelegen ist, so schwankt auch die Längsausdehnung des einheitlichen Schenkelstückes. Nicht gerade selten findet man die Aufteilung in die beiden Faszikel so hoch oben am Septum, daß man von einem gemeinsamen Schenkelstück kaum sprechen kann.

Der Fasciculus anterior wendet sich scharf nach vorn und ist hier deutlich in seinem Verlaufe verfolgbar, verläßt subendocardial sichtbar die glatte Wand des Ausströmungsteiles des Septum und erreicht die an der medialen Seite des vorderen Papillarmuskels gelegenen Trabekel, um mit diesen an die Basis dieses Papillarmuskels hin zu gelangen. Der Fasciculus posterior bleibt mehr in der Richtung des Hauptstammes, ist ebenfalls in einzelnen subendocardialen Zügen sichtbar und gelangt an die Basis des hinteren Papillarmuskels. Als

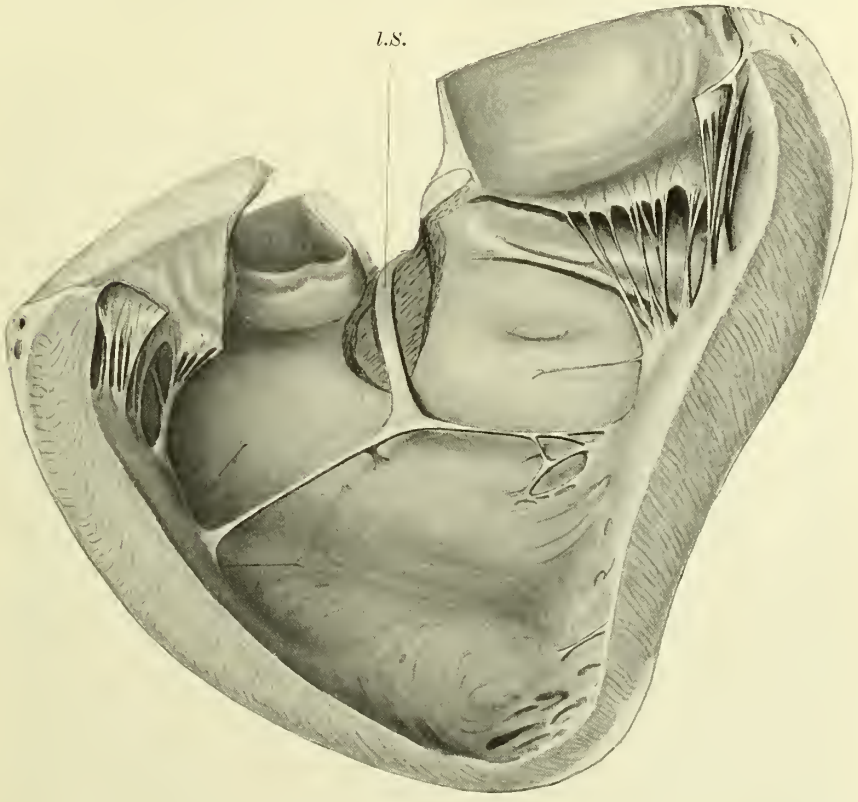

Fig. 88. Linker Schenkel des Hisschen Bündels, an einem Tapirherzen dargestellt. *l.S.* linker Schenkel.

distinkter, einheitlicher Zug ist nur der im glatten Abschnitt des Septum enthaltene Anteil der beiden Faszikel zu bezeichnen. In der Region der Trabecularis fasert sich der ganze Zug sowohl des vorderen als des hinteren Faszikels in einzelne, miteinander anastomosierende Bündel auf, die man mehr oder minder deutlich am Rande der Trabekel unterscheiden kann. Einzelne Anteile der eben beschriebenen Faszikel erreichen als sogenannte falsche Sehnenfäden, die Kammer geradeswegs durchsetzend, die Basis der Papillarmuskeln. Bei manchen Tieren verlaufen die beiden Faszikel des linken Herzens frei durch den Ventrikel (vgl. Fig. 88). Manchmal sieht man auch

die Enden speziell des Fasciculus posterior mehr minder distinkt als ein großmaschiges Netz, die sonst glatte Basis des Papillarmuskels umspinnen.

f) Das Purkinjesche System.

Der anschließende Anteil des Reizleitungssystems, die Purkinjeschen Fasern entziehen sich im allgemeinen beim Menschen der makroskopischen Beobachtung. Sie sollen daher erst bei der Besprechung der mikroskopischen Verhältnisse Berücksichtigung finden.

Bei der Wichtigkeit, welche der atrioventrikuläre Anteil des Reizleitungssystems für die Pathologie des Herzens erlangt hat, ist es begreiflich, wenn gerade er besonders häufig der Untersuchung zugeführt werden soll. Es wird sich daher empfehlen, mit einigen Worten eine Methode der makroskopischen Aufsuchung des Reizleitungssystems hier zu schildern. Am leichtesten findet man den Anfangsteil des rechten Schenkels, und zwar folgendermaßen. Trennt man den septalen Zipfel der Tricuspidalis ab, so bekommt man das Septum membranaceum von rechts her zu Gesicht. Dieses ist an seiner hinteren Zirkumferenz von einem stumpf bogenförmig nach vorn oben abschneidenden Muskelrand begrenzt. Löst man das Endocard an dieser Stelle ab, so daß der Rand des Septum und der Muskulatur vollkommen frei zutage tritt, so findet man gerade an jener Stelle, an welcher sich der Rand der Muskulatur im Bogen nach hinten wendet, den subendocardialen Anteil des rechten Schenkels knapp am Muskel selbst gelegen, eventuell noch von einigen oberflächlichen Muskelfasern überdeckt. Der proximale Abschnitt wird nach Durchschneidung der benachbarten Muskellage ein Stück weit nach hinten verfolgt bis an jene Stelle, an welcher das Bündel in das Trigonum fibrosum eintritt. Die Substanz des Trigonum muß nun vorsichtig entlang dem Bündel gespalten werden, und man gelangt dann bis an die Ansatzstelle der längsverlaufenden Vorhofsmuskulatur am Trigonum. Trägt man diese vorsichtig ab, so liegt der Knoten frei. An die Ausgangsstelle der Präparation zurückkehrend, gelingt es relativ leicht, den distalen Abschnitt des rechten Schenkels durch die septale Muskulatur zu verfolgen. Nur an der von Holl als Macula tendinea septi ventriculorum bezeichneten Stelle ist dies, wie Holl richtig hervorhebt, oft mit Schwierigkeiten verbunden. Um die Teilungsstelle deutlich besichtigen zu können, ist es notwendig, den oberhalb des Crus commune gelegenen Anteil, d. i. ein Stück des Trigonum fibrosum, das Septum membranaceum mit dem Spatium intervalvulare dextrum und einem Teile der Aorta sowie dem vorderen Anteil der Vorhofsscheidewand zu entfernen. Es gelingt dann relativ leicht, die Teilungsstelle und damit das Ursprungsstück des linken Schenkels darzustellen. Den linken Schenkel allein kann man in der früher beschriebenen Ecke zwischen der vorderen Ansatzlinie der hinteren Semilunarklappe und dem oberen Rand des Septum carneum durch vorsichtiges Ablösen des Endocards freilegen. Weiter nach abwärts ist allerdigs für die Freilegung ein besonders vorsichtiges Abpräparieren des Endocards erforderlich. Stärkere Traktion

verträgt das Bündel nicht. Zieht man einfach das Endocard ab, so bleibt ein großer Teil des Bündels an der endocardialen Lamelle haften.

Histologischer Aufbau des Atrioventrikularsystems.

Das Atrioventrikularsystem, speziell der Knoten, das Crus commune und die beiden Schenkel wurden zuerst überhaupt nur durch die mikroskopische Untersuchung des Herzens festgestellt und studiert. Daher beziehen sich auch die Angaben der meisten Autoren auf die mikroskopischen Befunde, durch welche die Topographie der einzelnen Abschnitte erhoben wurde. Ich selbst habe an einer größeren Anzahl von Objekten natürlich auch diese Methode benützt, bin aber bald zur makroskopischen Präparation dieses Anteiles des Reizleitungssystems übergegangen. Nur die feinere Ausbreitung, weiters die Struktur des makroskopisch dargestellten Teiles und schließlich die Ausbreitung der Purkinjeschen Fasern bleiben Gegenstand der histologischen Untersuchung. Wenn daher im folgenden von der histologischen Untersuchung des Reizleitungssystems die Rede ist, so soll sich diese nur auf die eben erwähnten Punkte, nicht aber auf die Topographie und den Verlauf der makroskopisch darstellbaren Anteile dieses Systems beziehen.

Was nun die Struktur der Reizleitungssystems selbst anlangt, so liegen wohl eine Reihe von Untersuchungen am Menschen vor, wenn dieselben auch der Schwierigkeit der Materialbeschaffung wegen an Zahl gering und aus demselben Grunde nur mit Vorsicht zu benützen sind. Meine eigenen Untersuchungen auf diesem Gebiete sind natürlich nur wenig verwendbar, da mir frisches Material noch viel weniger zur Verfügung stand als den pathologischen Anatomen. Abgesehen davon kann es nicht meine Aufgabe sein, hier die feinere Histologie des Reizleitungssystems abzuhandeln. Im großen und ganzen konnte ich, soweit mein Material reichte, die Befunde von Tawara und Mönckeberg bestätigen. Dort, wo sich eventuell Differenzen ergaben, muß ich die an einem viel größeren und viel frischer konservierten Material erhobenen Daten dieser Autoren als die richtigen ansehen. Ich will mich deshalb im allgemeinen an die Beschreibung von Tawara und Mönckeberg halten. Aber auch Tawara selbst hat seine histologischen Befunde hauptsächlich am Hunde erhoben und sie dann mit denen am Menschen verglichen. Besseres Material stand wohl Mönckeberg zur Verfügung. Die gröberen Eigenschaften des Reizleitungssystems habe ich wohl selbst erheben können, nur bezüglich der Frage nach der Abgrenzung der einzelnen Zellterritorien, nach den Kittlinien und nach den feineren Unterschieden gegenüber der gewöhnlichen Herzmuskulatur reichte mein Material nicht aus. Ebensowenig konnte ich die Befunde von Aschoff, Mönckeberg u. a. bezüglich des Vorkommens von Glykogen nachprüfen.

Knoten, Crus commune und Schenkel, insoweit sie makroskopisch präparierbar sind, unterscheiden sich am mikroskopischen Schnitt, vor allem am nach Van Gieson gefärbten, durch ihre lichtere Färbung von der umgebenden Herzmuskulatur (vgl. Fig. 89). Hierzu kommt noch, daß diese Anteile von der übrigen Muskulatur durch ein

mächtiges Stratum von Bindegewebe getrennt sind. Dasselbe ist an dem nach VAN GIESON gefärbten Schnitt durch die rote Färbung noch besonders auffällig. Wenn auch die Menge des in das Innere des Atrioventrikularbündels eintretenden Bindegewebes an den verschiedenen Abschnitten verschieden mächtig ist, so läßt sich dennoch konstatieren, daß schon durch dieses eigentümliche Eindringen der Bindegewebsmassen das Atrioventrikularbündel gegenüber der Herzmuskulatur wohl charakterisiert erscheint (vgl. Fig. 89).

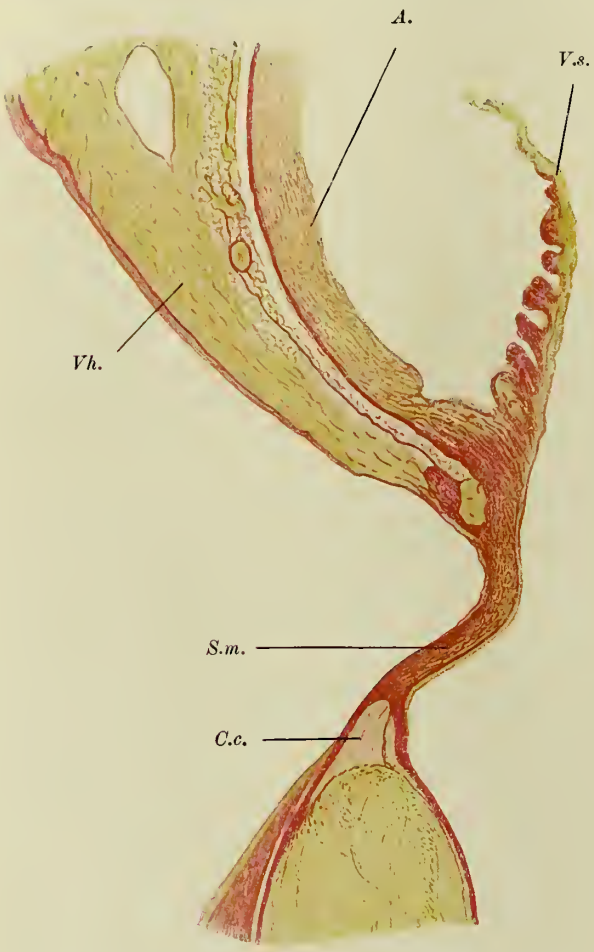

Fig. 89. Frontalschnitt durch das Septum cordis. Vergr. 8 : 1. Färbung nach VAN GIESON. *A.* Aorta. *C.c.* Crus commune des Hisschen Bündels. *S.m.* Septum membranaceum. *Vh.* Vorhofsmuskulatur. *V.s.* Valvula semilunaris.

Die Anordnung der Muskelfasern im Knoten ist eine verworrene, insofern als hier die einzelnen Muskelbündel vielfach ihre Richtung wechseln und durcheinander verlaufen. Gerade in diesem Sinne hat ja TAWARA den Knoten definiert. Im Bereiche des Crus commune sind die Muskelfasern untereinander mehr parallel angeordnet, sie formieren Bündel, welche durch das schon beschriebene Bindegewebslager voneinander geschieden werden. Im Bereiche der Schenkel sind diese Bündel voneinander etwas distant, allseitig von dem subendocardialen Bindegewebe einscheidet. Bezüglich des Aussehens der Muskelfasern läßt sich folgendes sagen: Im Knoten ist die Querstreifung nur undeutlich und nur stellenweise zu sehen (vgl. Fig. 90). Die Längsstreifung, welche wohl deutlicher sichtbar ist, ist eine sehr spärliche. Die Zahl der Fibrillen ist eine geringe, während die Fasern sarkoplasmareich sind. Die einzelnen Fasern sind in ihrem Verlauf unregelmäßig konturiert, wechseln also ihren Querschnitt, doch bleibt derselbe überall hinter dem der benachbarten Vorhofsmuskulatur zurück (vgl. Fig. 91). Vorhofswärts gehen

die Fasern des atrioventrikularen Knotens allmählich in die gewöhnliche Vorhofsmuskulatur über. Von besonderem Interesse sind im Bereiche des Knotens selbst die sternförmigen Anastomosen der Muskelfasern.

Im Bereiche des Crus commune finden sich nach den Angaben von TAWARA bereits einzelne Verdichtungslinien, und die geradlinig begrenzten Muskelfelder nehmen vom Teilungswinkel an ventrikelwärts kontinuierlich an Zahl zu. TAWARA gibt die Existenz von Zellgrenzen,

Fig. 90. Querschnitt durch das Crus commune. Vergr. 200 : 1. Dargestellt ist nur der kraniale Winkel des am Querschnitt beiläufig dreieckigen Bündels. *C.c.* Crus commune. *V.* Gefäß.

wenigstens an manchen Fasern, zu und stellt sie den Kittlinien der Autoren gegenüber, welche er selbst als abnorme Kontraktions- oder Absterbephänomene betrachtet. Auch MÖNCKEBERG schließt sich der Meinung TAWARAS an, daß diese Zellgrenzen etwas anderes darstellen als die Kittlinien an den Myocardfasern und zweifellos präformierte Gebilde sind. Die von TAWARA an den Fasern des Hundes beschriebenen Einschnürungen hat MÖNCKEBERG auch am menschlichen Herzen gesehen. Er vergleicht sie sogar mit den RANVIERschen Schnürringen. Ob aber die zwischen zwei solchen Linien gelegenen Faserabschnitte Zelläquivalente sind, betrachtet er als zweifelhaft.

Lydia de Witt spricht sich direkt für den Aufbau des Systems aus einem Syncytium aus. Die Kerne der Fasern sind oval bis blasenförmig, in ihrer Form vielfach wechselnd, es kommen auch sogenannte Leistenkerne vor.

Gegen Ende werden die Schenkel in ihrer Struktur der Ventrikelmuskulatur immer ähnlicher und sind von derselben, wenigstens beim Menschen, nur mehr schwer zu trennen. Bezüglich des Vorkommens von Glykogen haben die Untersuchungen von Mönckeberg gezeigt, daß im ganzen Atrioventrikularbündel das Glykogen fehlt und erst dort auftritt, wo die Ausläufer des Atrioventrikularbündels in die Purkinjeschen Fasern übergehen.

Fig. 91. Längsschnitt durch den linken Schenkel des atrioventrikulären Bündels. Vergr. 200 : 1.

Die Purkinjeschen Fäden.

Die Endäste des Atrioventrikularbündels gehen nach den Angaben von Tawara, welche von Mönckeberg bestätigt wurden, in die Purkinjeschen Fäden über, welche nach Tawara nichts anderes bedeuten als die Endigungen des Reizleitungssystems. Die von Purkinje 1845 in seinen mikroskopisch-neurologischen Beobachtungen an der Innenfläche der Herzkammer beim Schaf zuerst beschriebenen Netze grauer gallertiger Fäden haben das Interesse einer großen Zahl von Autoren in der Folge hervorgerufen und sind in der mannigfaltigsten Weise beschrieben und morphologisch und funktionell gewertet worden. Es kann hier unmöglich auf die einzelnen Arbeiten und auf die Geschichte der Purkinjeschen Fäden näher eingegangen werden. Wer sich dafür interessiert, sei auf die ausführlichen historischen Angaben in der Arbeit von Tawara verwiesen. Erst Tawara selbst hat sie morphologisch und funktionell mit dem Atrioventrikularbündel in Zusammenhang gebracht und sie zu einem Teil des Reizleitungssystems gemacht.

Dort, wo Purkinjesche Zellen in gröberen Zügen beisammenliegen, fallen sie schon bei schwächerer Vergrößerung besonders am hämatoxylin-eosingefärbten Schnitt durch ihre lichtere Färbung auf. Sind sie am Querschnitt getroffen, so zeigt derselbe ein Gewebe von mehr wabigem Aufbau, in den Maschenräumen desselben liegen vielfach gut gefärbte kreisrunde, von einem besonders lichten Hof umgebene Kerne. Bei derselben Vergrößerung am Längsschnitt gewinnt man den Eindruck, daß es sich um verhältnismäßig breite, in ihrem Inneren lichter gefärbte, röhrenförmige Gebilde handelt. Schon durch die hervorgehobenen Charaktere, in Zusammenhang mit der mangelhaften Färbung unterscheiden sich die Purkinjeschen Fäden von der benachbarten Ventrikelmuskulatur. Die Besichtigung längsgetroffener Purkinjescher Zellen bei stärkerer Vergrößerung zeigt allerfeinste, längsverlaufende Fibrillen, welche streckenweit zu verfolgen sind. Man

sieht wohl an die Kittlinien erinnernde Bildungen, doch sind dieselben nicht geradlinig oder treppenförmig, sondern durchsetzen die einzelnen Fasern mehr minder schief und unregelmäßig verlaufend. Vielfach sieht man weitgehende Schwankungen im Kaliber und regelmäßig, daß die mittlere Partie einer solchen Faser eine längsverlaufende Anflichtung zeigt, in welcher der oblonge Kern gelegen ist. Der vorhin beschriebene wabige Aufbau manifestiert sich bei starker Vergrößerung als das Resultat der randständig eingestellten Querschnitte der Längsfibrillen, welche die mittlere Partie des Zellquerschnittes fast vollkommen freilassen. Diese erscheint somit nur von Sarkoplasma erfüllt. In ihr ist der schon beschriebene Kern untergebracht. Querstreifung konnte ich nur ganz ausnahmsweise und da kaum angedeutet nachweisen.

Bezüglich des Vorkommens von Purkinjeschen Fasern möchte ich zunächst bemerken, daß ich dieselben sowohl am kindlichen als auch am erwachsenen Herzen gefunden habe. Im Herzen selbst lokalisieren sie sich im Ausbreitungsgebiete der Schenkel, wie dies schon Tawara, Mönckeberg u. a. hervorgehoben haben. Ich muß diesen Befunden auf Grundlage meiner eigenen Untersuchungen noch beifügen, daß ich zum mindesten an dem Herzen eines 28 Jahre alten Hingerichteten Purkinjesche Fasern auch an ganz anderen Stellen nachweisen konnte, und zwar an Stellen, welche von den bisher beobachteten Ausbreitungsgebieten ziemlich weit entfernt sind. So sah ich sie nicht nur an den von der Kammerwand auf die Unterfläche des medialen Tricuspidalissegels ziehenden Muskelbündeln, sondern auch in der dem Sulcus coronarius benachbarten Muskulatur.

An demselben Individuum sah ich übrigens auch einen die Coronarfurche traversierenden Muskelzug, welcher, von der äußeren Fläche der Vorhofswand kommend, nahe der hinteren Längsfurche in Fett eingebettet, zur Kammermuskulatur zieht. Es ist dies allerdings der einzige Befund, den ich an den immerhin zahlreichen untersuchten Objekten erheben konnte. Ob es sich hier um eine abnorme Persistenz der embryonalen Verbindung zwischen Vorhofs- und Kammermuskulatur handelt, muß vorderhand dahingestellt bleiben.

Die sogenannten abnormen Sehnenfäden.

Im Anhang an die Anatomie des Atrioventrikularbündels seien hier einige Bemerkungen über die sogenannten abnormen Sehnenfäden angeführt. Die Existenz solcher Sehnenfäden ist seit langem bekannt, sie wurden entweder als aberrierende Chordae tendineae oder als atrophische Trabekel gedeutet. Tawara hat nun behauptet, daß diese abnormen Sehnenfäden angeborene Anomalien in der Verlaufsrichtung des Atrioventrikularbündels darstellen, da sie aus Fasern desselben aufgebaut seien. Diese, wie es scheint, etwas einseitige Angabe hat in der Folge Magnus Alsleben auf Grund seiner Untersuchungen nur teilweise bestätigen können, indem er an zehn falschen Sehnenfäden in deren Muskulatur nur bei dreien sarkoplasmareiche Muskelzellen konstatieren konnte. Mönckeberg hat auf Grund ausgedehnter Untersuchungen feststellen können, daß die im Ventrikel vorkommenden Fäden in einem Teil der Fälle überhaupt nichts mit der Ausbreitung des atrioventrikulären Bündels zu tun haben und entweder gar keine Muskelfasern (wirkliche abnorme Sehnenfäden)

oder Kammerfasern enthalten (trabekuläre Fäden). Die Fäden, welche Fasern des Bündels führen, enthalten diese entweder ausschließlich oder vermengt mit gewöhnlicher Kammermuskulatur. Die Befunde Mönckebergs wurden auch anderweitig von Lydia de Witt und Retzer im großen und ganzen bestätigt. Irmgard Engel gibt die Zahl der Herzen mit Sehnenfäden auf 50 Proz. an und beschreibt einen solchen Sehnenfaden als typisch. Er entspringt unter dem Septum membranaceum und zieht zum hinteren Papillarmuskel. Es lassen sich in ihm makroskopisch keine Muskelfasern nachweisen. An Tierherzen können größere Abschnitte des Reizleitungssystems als konstante Sehnenfäden vom Septum zu den Papillarmuskeln verlaufen (vgl. Fig. 86 und 88).

Die Scheide des Atrioventrikularbündels.

Am Schlusse der Darstellung des Atrioventrikularbündels sollen noch die bindegewebige Scheide desselben sowie seine Gefäße und Nerven berücksichtigt werden.

Allen Beobachtern des Hisschen Bündels war es aufgefallen, daß dasselbe in ein dichtes Bindegewebe eingebettet sei. Vielfach wurde ja dieser Bindegewebszug als charakteristisch angesehen. So beschrieb Tawara, His und Mönckeberg diese Umhüllung, und auch Holl erwähnt dieselbe bei der makroskopischen Präparation. Die distinkte Ansammlung von dichtem Bindegewebe um das Crus commune und die Schenkel läßt sich präparatorisch und mikroskopisch ohne jeden Zweifel nachweisen. Curran hat nun auf Grundlage seiner Untersuchungen an frischen Menschenherzen gefunden, daß das Hissche Bündel in einer veritablen Bursa gelegen ist, welche mit einer Flüssigkeit erfüllt wird, die der Lymphe wohl ähnlich, aber dickflüssiger ist. Er erklärt diesen Befund dadurch, daß bei der Kontraktion der benachbarten Muskeln das nicht-kontraktile Bündel durch die Bursa vor Zerrung gleichsam geschützt werde. Dieser Angabe wurde in jüngster Zeit von Lhamon widersprochen, allerdings nicht auf Grundlage von Untersuchungen am Menschen.

Ich kann auf Grund meiner eigenen Untersuchungen sowohl makroskopischer als auch mikroskopischer Natur aussagen, daß eine gewisse Differenzierung des dem Bündel benachbarten Bindegewebes wohl vorhanden sei, daß das Bündel sich z. B. ziemlich glatt gerade an jener Stelle herauspräparieren läßt, an welcher es mit seinem Crus commune das Trigonum fibrosum dextrum durchbohrt. Eine Bursa im Sinne von Curran konnte ich aber niemals nachweisen.

Gefäße und Nerven des Hisschen Bündels.

Das Gefäßsystem des atrioventrikulären Bündels gehört jener Coronararterie an, in deren Ausbreitungsgebiet sich das betreffende Stück des Bündels selbst befindet, doch läßt sich nachweisen, daß die Blutversorgung des Bündels eine verhältnismäßig ausgiebige ist und auf Wegen erfolgt, die wenigstens in ihren Hauptanteilen relativ geringe Variationen zeigen. In jüngster Zeit hat Haas die Blutversorgung des atrioventrikulären Bündels zum Gegenstand einer eingehenden Untersuchung gemacht. Ich kann seine Befunde nur bestätigen.

Der größere Anteil des atrioventrikulären Bündels wird, da er im Verbreitungsgebiet der Coronaria dextra gelegen ist, naturgemäß von dieser versorgt. Die Arterie entläßt 1) einen Ast für die obere hintere Region des Septum, von Haas Ramus septi ventriculorum superior genannt, welcher den Fasciculus posterior des linken Schenkels versorgt; 2) einen zwischen den beiden Vorhöfen längs der oberen Kante des Septum ventriculorum verlaufenden Ast, der an den Tawaraschen Knoten herantritt und längs des Crus commune bis zur Aufteilungsstelle verfolgbar ist. Haas nennt ihn Ramus septi fibrosi. Er versorgt den Knoten, das Crus commune und den Anfangsteil der beiden Schenkel. Der Fasciculus anterior des linken Schenkels fällt bereits in das Versorgungsgebiet der linken Coronararterie, welcher ja der vordere Anteil des Septum überhaupt angehört, während der rechte Schenkel an jener Stelle verläuft, an welcher sich die Versorgungsgebiete der beiden Coronararterien treffen. Das Nähere über die Versorgungsgebiete der Coronararterien wird im Kapitel „Gefäße des Herzens“ angeführt werden.

Die nervöse Versorgung des atrioventrikulären Bündels war Gegenstand mannigfacher Untersuchungen, welche sich allerdings hauptsächlich auf das Herz verschiedener Säugetiere erstreckten. Die Befunde an diesen Tieren scheinen aber von denen am Menschen nicht unbedeutend zu differieren. Am Wiederkäuerherzen fiel schon Tawara der Nervenreichtum des Hisschen Bündels auf, während er keine besonderen Angaben über das Verhalten der Nerven am menschlichen Herzen macht; hingegen gelang es Mönckeberg nicht, Nervenfasern am Vorhofsabschnitt des Hisschen Bündels beim Menschen nachzuweisen. Wilson, Lydia de Witt und Irmgard Engel beschrieben marklose, letztere auch markhaltige Nerven, sowie Ganglienzellen am Wiederkäuerherzen. Ein großer Teil der sich ergebenden Differenzen ist, wie dies schon Engel hervorhebt, darauf zurückzuführen, daß für die Untersuchungen am Menschen im allgemeinen zu wenig frisches Material zur Verfügung steht. An einem menschlichen Herzen, welches Engel eine Stunde post mortem mit Methylenblau injizieren und untersuchen konnte, gelang es ihr, marklose Nerven im Hauptstamm und im linken Schenkel nachzuweisen. Morison erwähnt in jüngster Zeit, ohne die Befunde Engels zu kennen, daß ihm der Nachweis feiner Nervenfasern im Hisschen Bündel des Menschen gelungen sei.

Die Frage nach dem Nervengehalt des atrioventrikulären Bündels hat aber gerade deshalb ein besonderes Interesse, da in dem Kampf der Vertreter der neurogenen und der myogenen Theorie neuerdings der Meinung Ausdruck gegeben wird, daß auch die Durchtrennung des Hisschen Bündels nicht absolut beweisend zugunsten der myogenen Theorie spreche, da bei der Durchtrennung oder Erkrankung des Bündels auch die in ihm enthaltenen Nerven in derselben Weise geschädigt werden. Ich selbst verfüge über keinerlei Erfahrung auf diesem Gebiete und muß mich daher nur darauf beschränken, die vorstehenden Literaturangaben hier wiederzugeben.

2. Das sino-aurikuläre System.

Die Auffindung des sino-aurikulären Systems ist zurückzuführen auf die Analyse jener Volumsschwankungen an den oberflächlichen

Halsvenen des Menschen, welche den Physiologen und den Klinikern schon seit langer Zeit bekannt sind. Gerade die Untersuchungen von MACKENZIE und vor allem jene von WENCKEBACH haben unmittelbar zur Entdeckung des sino-atrialen Abschnittes des Reizleitungssystems Veranlassung gegeben. Die Meinung, daß die Herzkontraktion im Bereiche des Sinus beginne und von hier über das Herz bis an das Ende des Ausströmungrohres fortlaufe, war eine uralte, allerdings gewonnen am Amphibienherzen, bei welchem die vier Herzanteile noch deutlich voneinander geschieden sind. Vielfach waren einzelne Autoren auf Grund der physiologischen Beobachtungen zu dem Schlusse gelangt, daß auch am Säugerherzen sich ein ähnlicher Vorgang abspielen könne. Der Mangel an entwicklungsgeschichtlichen und vergleichend-anatomischen Kenntnissen trat diesem folgerichtigen Postulat insofern entgegen, als es in den beteiligten Kreisen immer hieß, daß beim Menschen distinkte Sinusderivate nicht vorhanden seien, obwohl schon aus den Untersuchungen von HIS und BORN dieser Tatbestand deutlich hervorging. Es scheint nicht nur das unleugbare Verdienst WENCKEBACHS gewesen zu sein, eine bestimmte Dissoziation in der Herztätigkeit auf einen Block an der Venenvorhofsgrenze zurückgeführt zu haben, sondern auch die bekannten Tatsachen der Entwicklungsgeschichte des menschlichen Herzens in den Erkenntniskreis der Kliniker und Experimentatoren gebracht zu haben. WENCKEBACH selbst gelang es, einen muskulösen Zusammenhang zwischen der quergestreiften Muskulatur an dem Endstück der Vena cava superior und den beiden Vorhöfen präparatorisch festzustellen, überdies lenkte er die Aufmerksamkeit des Anatomen KEITH auf diese Muskelformation. Er spricht von blassen, schlingenförmigen Fasern, welche, die Vena cava superior umgreifend, sich über den Sulcus terminalis nach rechts und unten, aber auch auf den linken Vorhof verfolgen lassen. Speziell die ersteren überbrücken den Sulcus terminalis und das darin gelegene Fett und die Gefäße. KEITH stellte, durch WENCKEBACH angeregt, zunächst fest, daß die Zahl der Verbindungen zwischen Sinusderivaten und Vorhof eine viel weitläufigere sei, als sie WENCKEBACH beschrieb, und entdeckte gemeinsam mit FLACK den an der Sinusvorhofsgrenze gelegenen Knoten. Die Namengebung „Knoten" sollte die Aehnlichkeit in der Textur des von den beiden Autoren gefundenen Gebildes mit dem von TAWARA entdeckten Atrioventrikularknoten hervorheben.

In der Folge wurden die Befunde von KEITH und FLACK, vor allem von KOCH, THOREL u. a., in neuester Zeit von A. und B. S. OPPENHEIMER bestätigt. Allerdings ist zu bemerken, daß mit Ausnahme der von KOCH gegebenen Abbildungen bis zum heutigen Tage eine befriedigende Abbildung dieses Knotens aussteht. Die von KEITH und FLACK beigestellte erhebt sich nicht über das Niveau eines ganz rohen Schemas, und auch die von KOCH und OPPENHEIMER gegebenen Bilder zeigen keine feineren strukturellen Eigentümlichkeiten des erwähnten Gebildes. In einer neueren Arbeit bringt KOCH die Abbildung eines Schnittes durch die Vorhofswand eines Hundes, nachdem er schon vorher den Sinusknoten beim Rind, beim Hund und bei der Katze abgebildet hatte, an welchem der sino-aurikuläre Knoten ersichtlich ist. Nach dieser Illustration muß wohl ein weitgehender Unterschied in der Struktur des Knotens beim Hund und beim Menschen bestehen. Man sieht an der zitierten Abbildung

weder die charakteristische Anordnung des Bindegewebes noch jene der Muskulatur. Hingegen gleichen die Elemente des von KOCH als Knoten bezeichneten Gebildes den schmäleren PURKINJEschen Fasern, wie sie sich im Vorhof des Menschen an verschiedenen Stellen finden. Auf die von THOREL beigebrachten Befunde bezüglich einer Verbindung des sino-aurikulären Knotens mit dem atrioventrikulären wird noch des näheren bei der Beschreibung des Systems eingegangen werden.

An makroskopischen Befunden bietet das sino-atriale System äußerst wenig. Es wurde auch meines Wissens niemals ein makroskopischer Befund an demselben erwähnt. Ich möchte deshalb im folgenden zwei makroskopische Befunde anführen, vorher aber daran erinnern, daß die von WENCKEBACH speziell hervorgehobenen Bündel keinesfalls meritorische Anteile des Systems darstellen, schon deshalb nicht, weil sie sich nicht regelmäßig finden. Auch WENCKEBACH hat sie am besten an stark hypertrophischen Vorhöfen dargestellt, und es ist die Frage, ob nicht bei der Hypertrophie und Dilatation auch andere, sonst in der Tiefe gelegenen Bündel mehr prominent und dadurch leichter sichtbar werden.

Was zunächst die Darstellung des Knotens anlangt, so läßt sich dazu folgendes bemerken. An jedem Herzen sieht man, wie die dünne Epicardschicht von der Hinterwand der oberen Hohlvene, nahe dem oberen Ende der Auricula den Sulcus terminalis überbrückend, auf die Hinterfläche der Aurikel zieht. (Die hier verwendete Bezeichnung ist für das beiläufig in situ eingestellte Herz gebraucht.) Unter dem Epicard befindet sich nun, an der Inzisur zwischen Aurikel und Hohlvenenseitenwand beginnend, eine Fettansammlung von längsovaler Gestalt, welche den an dieser Stelle variabel tiefen Sulcus ausfüllt. Folgt man dem Sulcus nach vorn über die Inzisur, so sieht man nach Entfernung des Epicards und des Fettes von unten und hinten her im Sulcus selbst gelegen ein Gefäß gegen die Inzisur aufsteigen. Bei der Präparation der hinteren Wand der Hohlvene gelingt es ziemlich einfach, die schlingenförmigen, voneinander distinkt abgrenzbaren, platten, schmalen Bändern gleichenden Muskelzüge an der Hohlvene selbst freizulegen. Dieselben verlaufen nicht immer quer, sondern steigen stellenweise mehr oder weniger steil auf. Zwischen ihnen erscheint als weißlicher Untergrund die Venenwand in schmalen Streifen. Folgt man den Muskelzügen lateralwärts, so gelangt man unter das früher beschriebene, den Sulcus terminalis erfüllende Fett, welches auf diese Weise ziemlich leicht von der Unterlage abgehoben und entfernt werden kann. Geht man in ähnlicher Weise an den dem Sulcus terminalis zugekehrten Abhang des Vorhofs, so kann man auch hier die oberflächlichen Faserzüge der Muskulatur deutlich bis gegen den Sulcus verfolgen. Hebt man nun noch die Kuppe des Vorhofs lateralwärts ab, so erscheint in der Tiefe ein deutlicher Muskelzug, dessen am meisten kranialwärts gelegenen Fasern in die schon beschriebenen Fasern der oberen Hohlvene ohne scharfe Grenze übergehen, während der kaudale Anteil dieses Fasersystem nach hinten und unten in den vorhin Fett enthaltenden Sulcus terminalis abbiegt. Spannt man nun durch Zug an dem Vorhof und an der Hohlvene die Region ein wenig an, so daß der Sulcus terminalis verflacht, so sieht man regelmäßig, daß die hier von den beiden Seiten und von oben zusammentretenden Fasern ihre distinkte Richtung verlieren und in

einem länglichen flachen, etwas resistenteren Gebilde gleichsam untergehen. Dasselbe hat die Länge von etwa 1 cm und eine Breite von 3—5 mm. Auch die genaueste Beobachtung mit der Lupe verrät keine bestimmte Faserrichtung, obwohl man eine solche nach der Herkunft der Fasern vermuten sollte. Die Farbe dieser Stelle ist lichter als die der Umgebung, dabei etwas opaker. Sind die Gefäße der Gegend mit Blut gefüllt, so sieht man deutlich einen kleinen Arterienast der Länge nach das Gebilde durchziehen. Ich halte dieses mit der Lupe deutlich darstellbare Gebilde für den makroskopischen Ausdruck des KEITH-FLACKschen Knotens (vgl. Fig. 92).

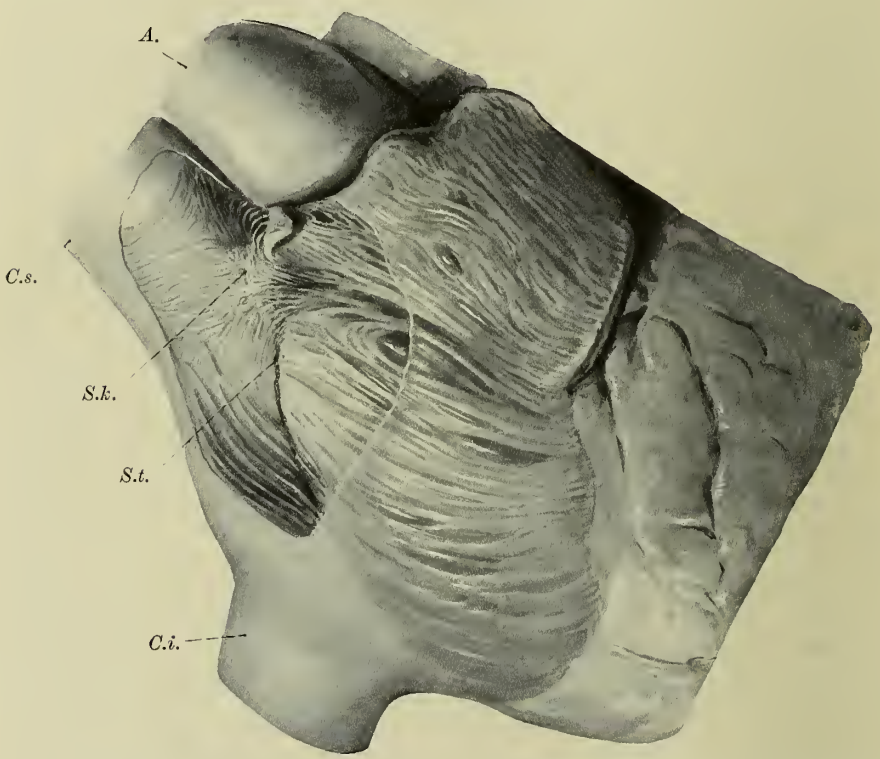

Fig. 92. Sino-aurikulärer Knoten, makroskopisch dargestellt. Das Epicard wurde entfernt. Nat. Gr. *A.* Aorta. *C.i.* Vena cava inferior. *C.s.* Vena cava superior. *S.k.* Sino-aurikulärer Knoten. *S.t.* Sulcus terminalis mit dem darin ververlaufenden Gefäß.

Die zweite Eigentümlichkeit, die man bei genauerer Präparation an frischen Herzen nachweisen kann, ist die Farbendifferenz einzelner Fasern in dem betreffenden Anteile der hinteren Wand der oberen Hohlvene, eine Differenz, welche wohl bis zu einem gewissen Grade von der allgemeinen Färbung der umgebenden Muskulatur in ihrer Deutlichkeit abhängt, dabei aber doch regelmäßig nachweisbar ist, und zwar sowohl bei der Präparation von der Außenseite als auch von der Innenseite her. Es läßt sich nämlich bei einiger Uebung zeigen, daß einzelne der Fasern etwas blässer sind und ein gewisses hyalines Aussehen zeigen. Solche Fasern, herausgeschnitten und mikroskopisch

untersucht, unterscheiden sich von gewöhnlichen Vorhofsmuskelfasern durch ihre Dicke und durch ihren Sarkoplasmareichtum schon an Zupfpräparaten. Sie sind röhrenförmig, wohl dadurch, daß ihr Zentrum heller erscheint als ihre Ränder und, wie gesagt, dicker als die Vorhofsfasern. Wir werden uns mit diesen Fasern noch genauer bei der mikroskopischen Beschreibung zu beschäftigen haben. Ich muß bemerken, daß sich diese Beschreibung der makroskopischen Eigenschaften auf das Herz des Erwachsenen bezieht.

Der histologische Aufbau des sino-aurikulären Systems.

Der sino-aurikuläre Knoten wurde von seinem Entdecker als ein netzförmig angeordnetes Gebilde beschrieben, an welchem der Einblick in die Struktur durch die vielfachen Verschlingungen der einzelnen

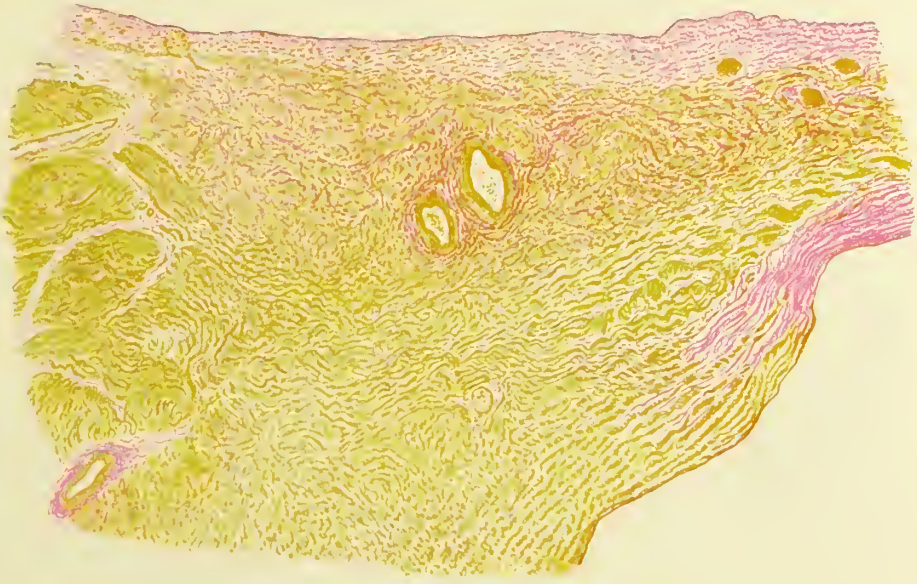

Fig. 93. Querschnitt durch den sino-aurikulären Knoten. Vergr. 25 : 1. Färbung nach Van Gieson.

Muskelfasern besonders behindert sei. Aehnlich äußerte sich auch Koch, welcher angibt, daß es meist nur gelinge, kurze Strecken der einzelnen Muskelfasern am Schnitt zu überblicken, da die Fasern vielfach durchflochten seien. Gerade diese strukturellen Eigentümlichkeiten haben ja den Vergleich mit dem Atrioventrikularknoten nahegelegt. Die einzelnen Fasern werden im allgemeinen als besonders schmal beschrieben, weiters aber wird ihre Einbettung in auffallend dichtes Bindegewebe hervorgehoben.

Tatsächlich sieht man, orientiert durch die im Sulcus terminalis verlaufende Arterie, rings um sie ein eigentümliches Flechtwerk, welches schon bei schwacher Vergrößerung durch den vollkommenen Mangel irgendeiner Verlaufsrichtung der dasselbe zusammensetzenden Elemente

auffällt (vgl. Fig. 93). Am nach VAN GIESON gefärbten Schnitte lenkt noch weiter das Vorherrschen des roten Tones die Aufmerksamkeit des Untersuchers auf diese Stelle. Bei stärkerer Vergrößerung zeigt sich nun, daß die dieses Flechtwerk zusammensetzenden Elemente Fasern sind, welche, kreuz und quer verwoben, am VAN GIESON-Präparate deutlich die charakteristische Gelbfärbung geben. Den für das atrioventrikuläre System prägnanten lichtgelben Ton am VAN GIESON-Schnitt konnte ich, zumindest in dem Ausmaße, hier nicht bemerken. Es mag sein, daß dies vor allem daran liegt, daß man

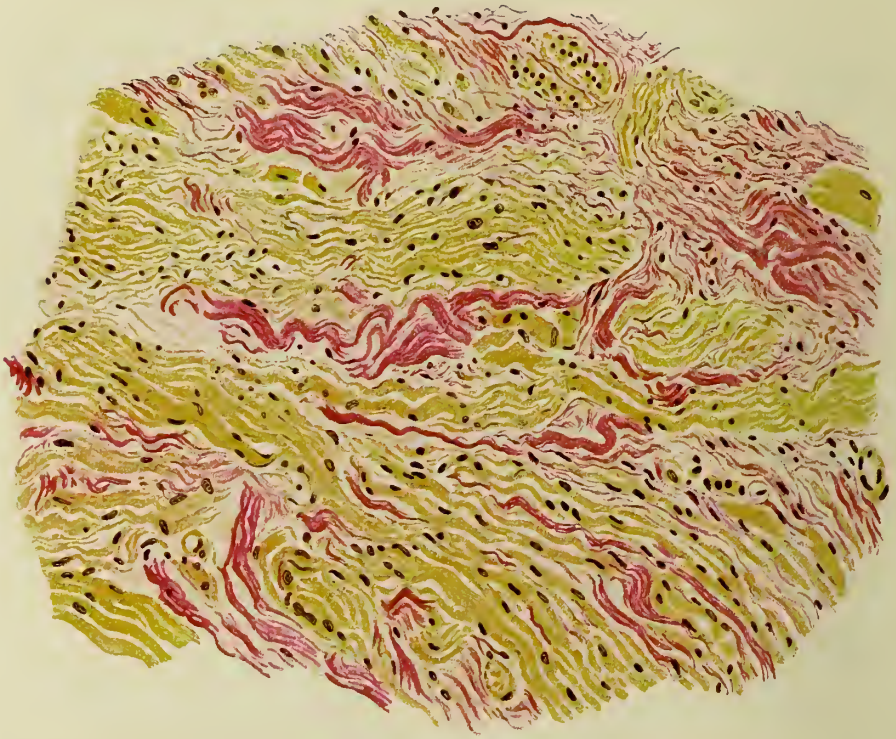

Fig. 94. Schnitt durch den sino-aurikulären Knoten bei 200-facher Vergrößerung. Färbung nach VAN GIESON.

nirgends gleich gerichtete Fasern in kompakteren Gruppen zur Beobachtung bekommt. Längsstreifung der kurzen Faserstücke als Ausdruck der fibrillären Struktur läßt sich nachweisen, zweifellose Querstreifung konnte ich nicht finden, doch mag das an dem Konservierungszustand der betreffenden Objekte liegen (vgl. Fig. 94). Vielfach sieht man Faserstücke, welche an ihren Längsrändern etwas dunkler, in ihrem Zentrum lichter erscheinen, was auf die Randständigkeit der Fibrillen schließen läßt, ein Schluß, welcher durch die Besichtigung von Schief- oder Querschnitten noch mehr gerechtfertigt erscheint. Bis zu einem gewissen Grade gleichen dadurch diese Fasern den THORELschen Röhrenfasern, von welchen noch später die Rede sein wird. Während aber diese an Dicke die gewöhnlichen Vorhofs-

muskelfasern bei weitem übertreffen, bleiben die Fasern des Knotens an Dicke weit hinter der Vorhofsmuskulatur zurück. Vielleicht ist die Undeutlichkeit in dem ganzen Aufbau gerade durch diesen Umstand zu erklären. Die Kerne der Fasern sind im allgemeinen länglich oder oval. Das schon beschriebene reichliche Bindegewebe des Knotens zeigt am VAN GIESON-Schnitt eine leuchtend rote Färbung und bildet ein vielfach verzweigtes Netzwerk, in dessen Maschen die Muskelelemente untergebracht erscheinen.

Während sich bezüglich des Vorkommens und der Textur des sino-aurikulären Knotens wenigstens eine prinzipielle Einigung in den Ansichten der verschiedenen Autoren konstatieren läßt, ist bezüglich des nun zu besprechenden Anteiles des sino-aurikulären Reizleitungssystems auch nicht einmal in der kardinalen Frage der Existenz desselben eine Uebereinstimmung erzielt worden. Allem Anschein nach war THOREL der erste, welcher PURKINJEsche Fasern im Vorhof beschrieben hat, nachdem schon SCHÖNBERG die Aehnlichkeit der Fasern im sogenannten WENCKEBACHschen Bündel mit PURKINJEschen Zellen aufgefallen war. Ich möchte an dieser Stelle bemerken, daß ich schon vor ungefähr 8 Jahren an dem Herzen eines Justifizierten im Vorhofe PURKINJEsche Fasern gefunden und dieselben auch damals vielfach demonstriert habe. Bei den vielfachen Untersuchungen über das Reizleitungssystem, die ich in der Folge selbst angestellt habe, fand ich solche PURKINJEsche Fasern des öftern. Gerade diese Funde, zusammen mit einer Reihe entwicklungsgeschichtlicher Tatsachen, haben in mir seit langem eine bestimmte Anschauung über die Stellung des Reizleitungssystems am Herzen hervorgerufen, eine Anschauung, auf welche noch später zurückgekommen werden soll. Damit soll aber keinesfalls irgendein Anspruch auf irgendwelche Priorität in der Frage der Entdeckung der PURKINJEschen Fasern erhoben werden. Nachdem es mir gelungen war, an allen möglichen Stellen, vor allem am Septum atriorum an der unteren und an der oberen Hohlvene solche Fasern nachzuweisen, erschienen die Mitteilungen von THOREL, welcher die PURKINJEschen Fasern des Vorhofes insofern in ein System brachte, als er in denselben eine Verbindung zwischen sino-aurikulärem und atrioventrikulärem Knoten erblickte. Dieser Angabe THORELS widersprach vor allem KOCH, indem er aussagte, bei seinen Untersuchungen niemals solche Fasern gefunden zu haben, und ebenso MÖNCKEBERG. FREUND hat die Existenz solcher Fasern beim Menschen bestätigt. SCHWARTZ und PACE fanden sie beim Tier. Da mir selbst vollständige Serien durch den Vorhof erwachsener Personen nicht zur Verfügung standen, mir aber die Befunde THORELS von sehr weittragender Bedeutung schienen, habe ich die Angaben THORELS an den mir von ihm in liebenswürdigster Weise zur Verfügung gestellten Serien nachgeprüft. Die hier im folgenden gegebenen Beschreibungen enthalten die teils an meinen eigenen, teils an den Präparaten THORELS erhobenen Befunde.

Bezüglich des Vorkommens von PURKINJEschen Fasern im Vorhof, welche THOREL selbst auch als Röhrenfasern bezeichnet, besteht zwischen uns beiden vollständige Uebereinstimmung. Wie schon erwähnt, haben wir ja beide voneinander unabhängig denselben Befund erhoben. Bevor ich nun daran gehe, die histologischen Eigenschaften und die Verbreitung der PURKINJEschen Fasern im Vorhof auseinander-

zusetzen, möchte ich noch einige Bemerkungen bezüglich des Vorkommens derselben machen. Einer brieflichen Mitteilung THORELS entnehme ich, daß er an Herzen von Individuen unter 40 Jahren PURKINJEsche Fasern seltener finden konnte. Der von mir untersuchte Justifizierte stand im 28. Lebensjahre. Wenn auch bei den von THOREL untersuchten Herzen weder makroskopisch noch mikroskopisch eine Erkrankung des Myocards vorlag, ist doch der Befund an einem Justifizierten, welcher keinerlei krankhafte Veränderungen an seinen Organen aufwies, von besonderem Interesse. Die Beweiskraft in diesem Falle wird noch erhöht durch den Umstand, daß die damals von mir entnommenen Herzstücke eine Stunde post mortem in ZENKERsche Flüssigkeit kamen. Bezüglich der übrigen von mir untersuchten Herzen kann ich allerdings weder das Alter noch die Todesursache oder die Zeit zwischen Tod und Konservierung angeben. Wenn KOCH die Befunde THORELS nicht bestätigen konnte, so liegt dies wohl an dem von ihm zur Untersuchung verwendeten Material, da KOCH nur kindliche Herzen untersuchte. An mehreren von mir untersuchten Kinderherzen konnte ich ebenfalls typische PURKINJEsche Fasern nicht nachweisen, hingegen zeigte es sich, daß vielfach an jenen Stellen, an welchen am Erwachsenen solche Fasern vorhanden sind, auch am Kinderherzen sarkoplasmareichere Muskelfasern eines viel größeren Kalibers nachweisbar sind, als an anderen Stellen des Vorhofs. Die naheliegende Idee, daß die PURKINJEschen Fasern im Vorhof des Erwachsenen nur pathologische Bildungen seien, wie dies MÖNCKEBERG ausgesprochen hat, wird widerlegt durch den Befund an dem sonst vollkommen normalen, lege artis konservierten Herzen des Justifizierten, weiter durch den Tatbestand, daß diese Fasern vielfach in ganz distinkten Zügen an topographisch umschreibbaren Stellen des Vorhofs vorkommen, sonst aber fehlen. Es müßte wohl eine ganz merkwürdige Erkrankungsform des Herzmuskels sein, durch welche nur an bestimmten Stellen gelegene Züge eine derartige Veränderung erfahren, daß sie das morphologische Bild von PURKINJEschen Fasern vorzutäuschen imstande wären. Professor KOLISKO, der meine Präparate durchsah, konnte die als PURKINJEsche Fasern imponierenden Bilder unter keine ihm bekannte Krankheitserscheinung subsumieren. Nach all dem Gesagten müssen wir wohl annehmen, daß PURKINJEsche Fasern im Vorhof des Menschen vorkommen und als regelmäßige Gebilde zumindest am Erwachsenen nachweisbar sind. Eine weitere Frage wäre wohl, ob es sich tatsächlich im Vorhof und in der Kammer um identische Gebilde handelt. Diesbezüglich möchte ich bemerken, daß, wenigstens soweit meine Beobachtung reicht, die Fasern im Vorhof den von TAWARA und den anderen Autoren gegebenen Beschreibungen vollkommen entsprechen. Am Längsschnitt sieht man in den breiten blaß gefärbten Fasern die charakteristischen stark betonten Fibrillen, weiter die wechselnde Breite, die lichte mittlere Zone und den großen blasigen Kern. Querschnitte durch die Fasern ergeben, daß es sich um röhrenförmige Gebilde handelt, insofern als das Zentrum fibrillenfrei, die Peripherie aber von Fibrillen besetzt ist (vgl. Fig. 95). Der Querschnitt ist bedeutend größer als der der gewöhnlichen Vorhofsmuskeln, der Kern liegt in dem zentralen, fibrillenfreien Areale. Kurz gesagt, die betreffenden Elemente gleichen in allen Punkten dem, was man beim Menschen als PURKINJEsche Fasern des Ventrikels bezeichnet.

Wie schon erwähnt, sind die Purkinjeschen Fasern in Zügen angeordnet, doch sei bemerkt, daß man vier Arten der Gruppierung der Purkinjeschen Fasern unterscheiden kann.

1) Kommen Purkinjesche Fasern als lange distinkte Züge vor, welche allseitig von einer Bindegewebsscheide umgriffen sind. Am Van Gieson-Präparate sieht man, daß die Bindegewebsscheide maschenartig angeordnete Züge in das Innere des Bündels schickt und dadurch den Bestand der Fasern in einzelne Felder teilt.

2) Die zweite Art des Vorkommens betrifft langgezogene Bündel, welche aber von den benachbarten Vorhofsmuskeln nicht durch Bindegewebe abgetrennt sind. Sie lassen sich streckenweise ganz deutlich verfolgen,

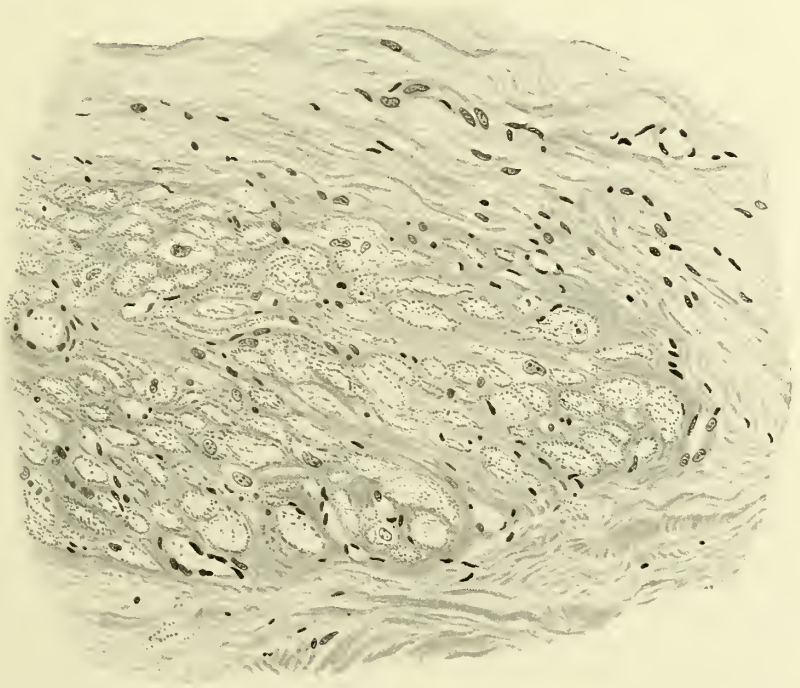

Fig. 95. Querschnitt durch ein Bündel Purkinjescher Fasern in der Wand der oberen Hohlvene. Vergr. 200 : 1.

3) sieht man dünnere und dickere Bündel mehr minder vermengt mit den Zügen der Vorhofsmuskulatur verlaufen, und schließlich sieht man

4) einzelne, nur aus wenig Fasern bestehende, gegen die Vorhofsmuskulatur nur undeutlich abgesetzte Bündel.

Gerade die Bündel der ersten und zweiten Kategorie scheinen, soweit meine Erfahrung reicht, eine typische Anordnung zu besitzen. Sie sind es vor allem, welche man in den verschiedenen Herzen fast immer an derselben Stelle vorfindet. Sie wurden auch von Thorel vor allem als die Verbindungszüge zwischen den beiden Knoten angesehen. Solche Züge finden sich an der Zirkumferenz der oberen (vgl. Fig. 95), aber auch an der unteren Hohlvene, weiter in der Nähe

des KEITH-FLACKschen Knotens und schließlich an dem Uebergang der hinteren Vorhofswand in die Vorhofsscheidewand. Sie an einem größeren Material und demnach einwandfrei als typische Bestandteile der Herzmuskulatur zu verfolgen, ist mir vorderhand nicht gelungen. Ich kann nur angeben, daß, abgesehen von den mehr zirkulär verlaufenden Bündeln an der oberen Hohlvene, solche an der Uebergangsstelle der medialen in die hintere Vorhofswand nach abwärts ziehen. Sie gelangen dabei in die Nähe der Mündung des Sinus coronarius. Sie scheinen häufiger und konstanter zu sein als der von THOREL beschriebene Zug an dem lateralen Umfang der unteren Hohlvene. Deutliche solche Züge sieht man auch am oberen Rand des rechten Vorhofs die Furche zwischen beiden Vorhöfen überbrücken und zum linken Vorhof gelangen. Weit ausgebreitete, aber weniger distinkte Netzwerke, vielfach ganze Lagen sieht man in der Nähe des sinoaurikulären Knotens und des Atrioventrikularknotens, demnach auch in der Nachbarschaft der Mündung des Sinus coronarius. Die gerade erwähnten weniger distinkten Bündel PURKINJEscher Fasern treten unzweifelhaft an den Sinusknoten heran; ob sie sich aber und in welcher Art sie sich mit den Elementen dieses Knotens verbinden, ist mir nicht gelungen festzustellen. Aehnlich verhält es sich auch mit der Verbindung zwischen PURKINJEschen Fasern und Atrioventrikularknoten.

Vielfach hat es den Anschein, als ob die deutlich abgegrenzten Bündel gleichsam die Stämme des Systems darstellen würden, dessen Aeste und Zweige von den minder deutlich abgegrenzten Zügen PURKINJEscher Fasern gebildet werden.

Schon die Entdecker des Sinoaurikularknotens haben die arterielle Versorgung dieses Knotens beschrieben, da sie die Lage des Knotens zu den daselbst verlaufenden Arterien für die Topographie desselben verwendeten. In letzter Zeit hat KOCH die Arterien des KEITH-FLACKschen Knotens beschrieben. Konstant ist die den Knoten der Länge nach durchlaufende Arterie, welche aus der Arteria coronaria dextra stammt. Aus der Coronararterie entwickelt sich ein relativ mächtiger Ast, welcher in der vorderen Interaurikularfurche nach aufwärts zieht, hier mit einem Ast der Arteria coronaria sinistra meist in direkte Anastomose tritt und sich daselbst in zwei Aeste teilt, von welchen der mächtigere, zwischen linkem und rechtem Vorhof hindurchziehend, über die hintere Wand des Sinusgebietes hinweg den Sulcus terminalis erreicht. In diesem zieht die Arterie nach aufwärts und durchläuft den Knoten. Der andere Ast zieht vor der Vena cava superior zum Sulcus terminalis und vereinigt sich mit dem zuerst beschriebenen, so daß um die Mündung der Vena cava superior ein echter Arterienring besteht, in welchem auch der sino-aurikuläre Knoten gelegen ist. Die mächtige Anastomose mit dem Ast der linken Coronararterie erklärt auch das Vorkommnis, daß der vor der Vena cava gelegene Anteil des Arterienringes unter Umständen aus der linken Coronararterie stammen kann.

3. Die Entwicklungsgeschichte des Reizleitungssystems.

Die Entwicklungsgeschichte des Reizleitungssystems ist, wie dies in der Natur der Sache liegt, erst in der allerletzten Zeit Gegenstand

der Untersuchung geworden. Wenn wir von der Retzerschen Untersuchung, welche sich auf das Reizleitungssystem des Schweines erstreckt, absehen, so bleibt für die erste Entwicklungsgeschichte des atrioventrikulären Systems beim Menschen nur die kurze Notiz, die ich im Anhang an die Entwicklungsgeschichte des Herzens im Keibel-Mallschen Handbuch gegeben habe, und die jüngst erschienene Arbeit Malls. Retzer gibt der Meinung Ausdruck, daß das Reizleitungssystem beim Schwein mit dem Vorwachsen des Septum primum vom Sinus an die Ventrikelscheidewand gelangt und daselbst weiter auswächst. Ich selbst konnte an einem 19,75 mm langen menschlichen Embryo das Hissche Bündel als einen am oberen Rand des Septum musculare gelegenen beiläufig dreieckigen Querschnitt nachweisen. Er fällt bereits bei schwacher Vergrößerung durch seine besondere Färbung auf. Die Kerne sind dunkel, die Zelleiber eosinarm, das Ganze sieht der Anlage eines sympathischen Ganglion nicht unähnlich, nur ist es zellärmer. Man sieht auch schon einen rechten und linken Ausläufer als Anlage der beiden Schenkel des atrioventrikulären Bündels. An einem 28,5 mm langen Embryo waren die beiden Schenkel schon länger ausgewachsen.

Mall hat die Entwicklungsgeschichte des Hisschen Bündels an einer großen Serie von Embryonen systematisch durchgearbeitet und findet, daß es bereits an Embryonen von 7 mm nachweisbar sei. Es ist gegen die Nachbarschaft durch eigentümliche Spalträume distinkt geschieden und entwickelt sich an der hinteren Wand des Aurikularkanals beiläufig in der Gegend, in welcher das Vorhofsseptum den Aurikularkanal trifft. In späteren Stadien fällt das Bündel durch seine Färbung auf, sowie durch die Entwicklung der beiden Schenkel. Im Gegensatz zu Retzer, welcher das Bündel für eine Neuakquisition hält, erklärt Mall dasselbe für den Rest der ursprünglichen Verbindung zwischen Vorhofs- und Ventrikelmuskulatur, welche bis auf das Hissche Bündel schwindet.

Spätere Stadien der Entwicklung des Hisschen Bündels wurden schon früher beschrieben, und zwar von Tawara an Embryonen der 11. und 17. Woche, von Fahr an einem Fetus von 160 mm, von Mönckeberg an Feten von 100, 165 und 230 mm. Die Angaben von Mönckeberg beziehen sich hauptsächlich auf die Histogenese des Bündels.

Das früheste Stadium, an welchem ich selbst die Anlage des Hisschen Bündels nachweisen konnte, wird durch einen menschlichen Embryo von 10 mm größter Länge repräsentiert. An demselben sieht man an der hinteren Wand des Aurikularkanals einen Zellstreifen, welcher durch seine dunklere Färbung auffällt (vgl. Fig. 96). Bemerken möchte ich, daß in diesem Stadium Vorhofs- und Ventrikelmuskulatur rings um den Aurikularkanal ineinander übergehen, so daß die Anlage des Bündels nicht etwa den nach der Lösung der Vorhofsventrikelverbindung übriggebliebenen Anteil darstellt. An 7 mm langen Embryonen, wie dies Mall beschreibt, konnte ich die Anlage des Bündels nicht nachweisen, doch halte ich diese Differenz für belanglos. Sie dürfte wohl herbeigeführt worden sein durch eine ungünstigere Schnittrichtung sowie durch die geringen Konservierungs- und Meßdifferenzen. Im allgemeinen wird daher die Angabe wohl richtig sein, daß man an Embryonen zwischen 7 und 10 mm die erste Anlage des Hisschen Bündels beim Menschen nachweisen kann.

An Embryonen von 10—20 mm sieht man, vor allem an Sagittalschnitten, wie dies MALL ganz richtig beschreibt, das Bündel an der hinteren Fläche des Vorhofs, weiter unter dem Endocardkissen und schließlich am oberen Rande des Septum carneum verlaufen, wo es schließlich zweigespalten endet. Es ist selbstverständlich, daß dieses Bündel, solange das Foramen interventriculare offen ist, an der unteren Umrandung desselben verläuft. Eine Verfolgung des Bündels gegen den Sinus zu gelingt nicht. In dieser Etappe der embryonalen Entwicklung wird die Abtrennung der corticalen Ventrikelmuskulatur von der Vorhofsmuskulatur durchgeführt, so daß am Ende dieser Etappe

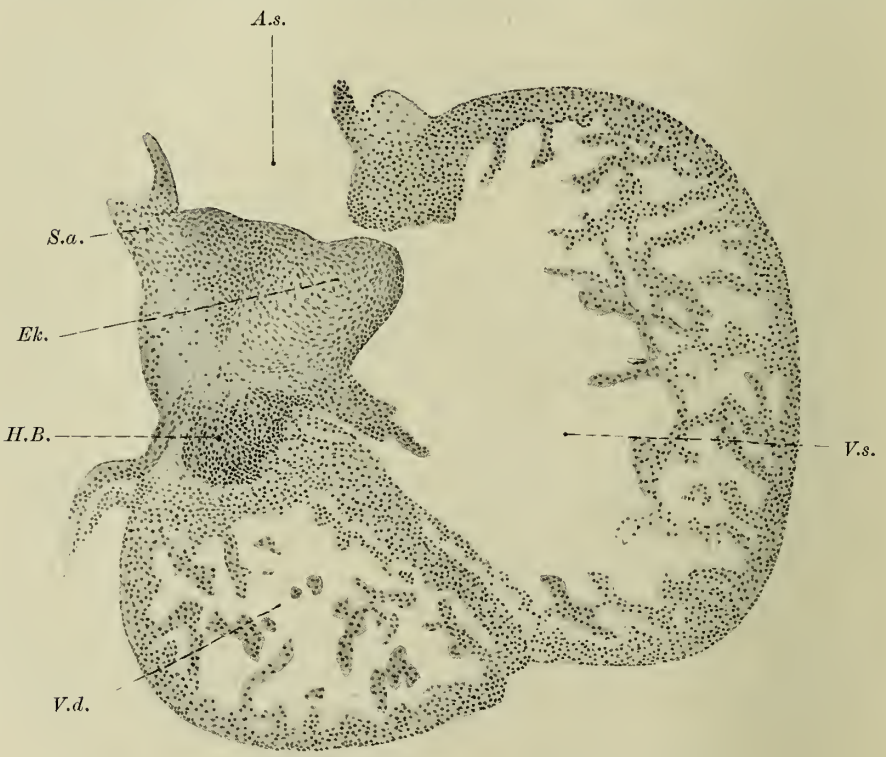

Fig. 96. Schnitt durch das Herz des menschlichen Embryo Hy. 10 mm größte Länge. *A.s.* Atrium sinistrum. *Ek.* Endocardkissen. *H.B.* Hissches Bündel. *S.a.* Septum atriorum. *V.d.* Ventriculus dexter. *V.s.* Ventriculus sinister.

das Atrioventrikularbündel wohl im allgemeinen die einzige Verbindung zwischen Vorhofs- und Ventrikelmuskulatur darstellt. Die von MALL beschriebenen, an anderen Stellen gelegenen Verbindungen der beiden Muskelsysteme habe ich zwar nicht gesehen, doch sind sie nach den Befunden von PALADINO, KENT und ROMBERG sowie nach dem von mir früher angeführten Befunde (vgl. Kapitel „Atrioventrikularbündel") von besonderem Interesse. MALL hebt schon die Möglichkeit hervor, daß sie als Varietäten oder vielleicht regelmäßig persistieren können.

In den folgenden Stadien kommt es zur Gewebsdifferenzierung im Bereiche des Bündels, insofern als dieses bezüglich seiner muskulären Differenzierung von der benachbarten Vorhofs- und Ventrikelmuskulatur immer mehr und mehr sich abhebt. Schon MÖNCKEBERG

hebt hervor, daß das Bündel heller gefärbt ist, daß es aus kurzen aneinander gefügten Zellen besteht, und daß er nicht einmal an einem Fetus von 23 cm Länge Querstreifen nachweisen konnte. Erst an einer Frucht von 35,5 cm Länge gelang es MÖNCKEBERG, Querstreifen im Bündel zu finden. Am Neugeborenen sieht man im Bereiche des Bündels eine Querstreifung, welche sich von der, wie man sie am Erwachsenen sieht, kaum unterscheidet.

In der schon zitierten Notiz habe ich die Frage aufgeworfen, ob das HISSsche Bündel einen Rest der uralten Verbindung der Vorhofs- und Ventrikelmuskulatur darstelle oder ein Novum sei, und gesagt, daß ich zu der Ansicht neige, „daß es sich beim HISSchen Bündel nicht um die Persistenz einer alten Vorhofs-Ventrikelverbindung handelt". Ich schloß mich dabei bis zu einem gewissen Grade der Ansicht RETZERS an. Ich muß nun bekennen, daß ich auf Grund der neuerdings vorgenommenen Untersuchungen die Ansicht RETZERS, von der sekundären Entstehung des Bündels wenigstens für den Menschen, in keiner Beziehung bestätigen kann. Nichtdestoweniger bin ich auch jetzt nicht der Meinung, daß das HISSsche Bündel nur einfach ein Rest der an der ganzen Zirkumferenz des Aurikularkanals ursprünglich vorhandenen muskulösen Atrioventrikularverbindung sei, schon deshalb nicht, weil, wie schon auseinander gesetzt, das Reizleitungssystem überhaupt als ein Organon sui generis sich in einer ganz anderen Art differenziert als die übrige Muskulatur. Dafür spricht schon die auch von MALL angegebene Tatsache, daß das HISSsche Bündel schon zu einer Zeit differenziert sei, in welcher die muskulöse Vorhofs-Kammerverbindung noch vollkommen intakt ist.

Das hohe ontogenetische Alter der Vorhofs- und Ventrikelverbindung berechtigt uns wohl zu dem Schlusse, daß es sich hier um eine funktionell hochwertige Institution handle. Damit soll aber keinesfalls irgendwie in den Kampf zwischen myogener und neurogener Herztheorie eingegriffen werden. Nur insoweit, als von seiten der einen oder der anderen Partei nicht funktionelle, sondern morphologische Argumente ins Treffen geführt werden, sei es gestattet, darauf aufmerksam zu machen, daß bei aller Anerkennung der bereits geförderten morphologischen Daten diese dennoch vielfach als zu wenig fundiert bezeichnet werden müssen. Genaue Untersuchungen über die vergleichende Histologie des HISSchen Bündels ebenso wie solche über die vergleichende Anatomie des Sino-aurikulärsystems werden vielleicht klärend wirken können. Die Entwicklungsgeschichte des Sino-aurikulärsystems ist vorläufig noch unbekannt.

Nach den bisherigen Erfahrungen kann man wohl sagen, daß das gesamte Reizleitungssystem im Herzen autochthon entsteht und daß es damit einen weitgehenden Zusammenhang mit den motorischen Apparaten dieses Organs besitzt und sich schon dadurch von den aus dem Zentralnervensystem organwärts vorwachsenden Nervenapparat unterscheidet. Dies ist um so bemerkenswerter, als der morphologische Unterschied zwischen Reizleitungssystem und Muskulatur einerseits, Reizleitungssystem und Nerven andererseits ein weitgehender ist. Wenn auch manche Charaktere (Querstreifen, Fibrillen) für die muskuläre Zugehörigkeit des Reizleitungssystems zu sprechen scheinen, so sind eine ganze Reihe von Eigenschaften vorhanden, welche die Zu-

gehörigkeit desselben zur Muskulatur mehr als zweifelhaft erscheinen lassen. Schon die große Zahl von Ansichten über die Natur der PURKINJEschen Fasern zeigt uns, wie schwierig die Zuteilung des Reizleitungssystems zu einer bereits bekannten Gewebsform ist.

In dem Streit zwischen neurogener und myogener Herztheorie könnte der Hinweis darauf, daß speziell die koordinatorische Leitung von einer Gewebsform besorgt wird, welche weder unter den Begriff der nervösen noch der muskulären Substanz zu subsumieren ist, nicht ohne Interesse sein, um so mehr, als auch im Darm in Form des AUERBACHschen Plexus ein System existiert, dessen Zuteilung zum peripheren Nervensystem sensu strictiori auch nicht gelingt. Auch hier haben physiologische Untersuchungen gelehrt, daß der koordinierte Ablauf der Kontraktionen diesem System zuzumuten ist. Auch beim AUERBACHschen Plexus erweckt es den Anschein, als ob derselbe wie das Reizleitungssystem autochthon entstünde.

Es kann natürlich nicht meine Aufgabe sein, auf funktionellem Weg den Parallelismus zwischen AUERBACHschem Plexus und Reizleitungssystem nachzuweisen. Jedenfalls aber kann man von künftigen erst durchzuführenden Untersuchungen über die feinere Anatomie und Entwicklungsgeschichte der beiden Systeme erwarten, daß sie uns dem Verständnis der ganzen Frage näher bringen werden.

IV. Das Epicard.

Das Herz und die im Pericardraum gelegenen Anteile der großen Gefäße sind an ihrer Oberfläche vom Epicard überzogen, welches die viscerale Lamelle des serösen Pericards darstellt. Dementsprechend geht der epicardiale Ueberzug des Herzens an den Insertionsrändern des Pericards in dieses über. Die Art und Weise dieses Ueberganges wird im Kapitel „Pericard“ noch näher abgehandelt werden. Das Epicard selbst stellt normalerweise eine durchsichtige Membran dar, deren Durchsichtigkeit es ermöglicht, das darunter gelegene Myocard an allen jenen Stellen zu sehen, an welchen das subepicardiale Bindegewebe fettfrei ist. Durch das Epicard sieht man dementsprechend auch die darunter gelegenen Nerven und Gefäße. Die Durchsichtigkeit ist im Bereiche der Vorhöfe geringer als an den Ventrikeln, ein Umstand, der die lichtere Färbung der Vorhöfe erklärt. In pathologischen Fällen sieht man das Epicard als eine stellenweise getrübte, weißlich glänzende Membran. Die Epicardlamelle folgt der Herzoberfläche vollkommen genau, mit Ausnahme jener Stellen, welche von Fett unterfüttert sind. Das Epicard ist an die Unterlage durch ein mehr minder dicht gewebtes Lager von Bindegewebe, durch das subepicardiale Bindegewebe, fixiert. Dementsprechend ist auch die Ablösbarkeit an den verschiedenen Herzstellen verschieden. Das subepicardiale Bindegewebe steht in direktem Zusammenhang mit dem intramuskulären. Außer den Nerven und Gefäßen liegt im subepicardialen Bindegewebe noch Fett, dessen physiologische Ausbreitung innerhalb bestimmter Grenzen variiert, dessen Lokalisation aber als eine gesetzmäßige zu betrachten ist.

Die hauptsächlichsten Ansammlungen von subepicardialem Fett finden sich am Sulcus coronarius, am Margo acutus cordis, am Sulcus interventricularis anterior und posterior. Diese Fettansammlungen folgen demnach hauptsächlich dem Verlauf der Gefäße. Mit

der Zunahme des Fettes werden die streifenartigen Ansammlungen immer breiter und die dazwischen gelegenen Territorien, in welchen das Myocard durchschimmert, immer kleiner. Wird die Fettansammlung eine besonders große, dann bildet das Fett vielfach zerklüftete, über das Niveau der Nachbarschaft hinaufragende plumpe Prominenzen, und zwar wieder hauptsächlich am Margo acutus, am Sulcus coronarius und an der vorderen Längsfurche. An Herzen, welche im diastolischen Zustand fixiert wurden, sieht man vielfach, daß die Konfiguration des Fettes an der Coronarfurche von dem Verhalten der Herzohren abhängig ist. Man kann nachweisen, daß die betreffenden Fettlager, dem angelagerten Vorhof angepaßt, mit der Wand desselben in Berührung stehen. In solchen Fällen schließt der untere Rand des rechten Vorhofs direkt an eine aus dem Sulcus coronarius längs der rechten Zirkumferenz des Conus arteriosus aufsteigende Falte, welche man als Plica infundibularis bezeichnet hat. Es geht dann die Oberfläche des Herzohres wegen des spaltförmigen Verschlusses des Sulcus coronarius direkt in die Oberfläche des Conus weiter (vgl. Fig. 118).

Auch der obere Rand des rechten Herzohres grenzt an eine die Aorta halbringförmig umgreifende zirkumskripte Fettfalte, welche zuerst von Rindfleisch beschrieben wurde (vgl. Fig. 97). Das Zustandekommen dieser Falte, der Plica semilunaris nach Rindfleisch, wurde von diesem Autor folgendermaßen erklärt. Durch die Dehnung der Arterienrohre während der Systole wird das bedeckende, weniger elastische Epicard überdehnt und in einer Querfalte abgehoben, welche zur Ablagerung von Fett benützt wird. Marcacci (zit. nach Poirier) erklärt diese Fettfalte als durch die Anlagerung des rechten Herzohres entstanden. Man sieht dieselbe an diastolisch konservierten Herzen in enger Berührung mit dem oberen Rande des rechten Herzohres. Sie ist an älteren Individuen fast immer vorhanden, auch dann, wenn der übrige Fettgehalt des subepicardialen Bindegewebes ein recht ärmlicher ist (vgl. Fig. 97).

Bezüglich der Vermehrung des Fettes während des Wachstums gibt W. Müller folgendes an. Die Masse des Pericardfettes wird bei beiden Geschlechtern durch dieselben Ursachen bestimmt wie die Masse des Körperfettes überhaupt. Bei gleicher Dicke des Unterhautfettes ist aber die Menge des epicardialen Fettes bei der Frau geringer als beim Mann. Das bei der Geburt in der Anlage bereits vorhandene Epicardfett entwickelt sich erst im zweiten Lebensmonat zu wägbarer Menge. Vom zweiten Monat bis zur Pubertät nimmt die Menge des Fettes gleichförmig zu, in der Pubertät rascher. Die Zunahme dauert bis ins Greisenalter an, selbst in einer Zeit, in welcher das Körpergewicht bereits anfängt abzunehmen. Bei der Frau nimmt das Fett im sechsten Dezennium an Gewicht ab, um im siebenten wieder zuzunehmen.

Eine besondere Verstärkung des subepicardialen Bindegewebes findet man in der Längsfurche zwischen Aorta und Pulmonalis, wo die beiden Arterien durch dichteres Bindegewebe aneinander geheftet erscheinen. Diese Verstärkungen wurden zuerst von Rindfleisch beschrieben und als Vincula aortae bezeichnet. Er sah sie als Reaktion der bei der Abwicklung der beiden Arterienrohre während der Systole stattfindenden Dehnung des Bindegewebes an. Dementsprechend sind sie in höherem Alter besser entwickelt als in der Jugend.

Oberflächlich besitzt das Epicard ein Epithel, welches nach der Beschreibung von SOULIÉ in seiner Höhe von der Revolutionsphase des Herzens abhängig ist. Während der Systole ist das Epithel höher, während der Diastole flach. An einzelnen vertieften Stellen soll das Epithel auch während der Diastole seine Höhe behalten. SOULIÉ sieht diese Stellen als Ausgangspunkte der physiologischen Regenerationsvorgänge an der Oberfläche des Epicards an.

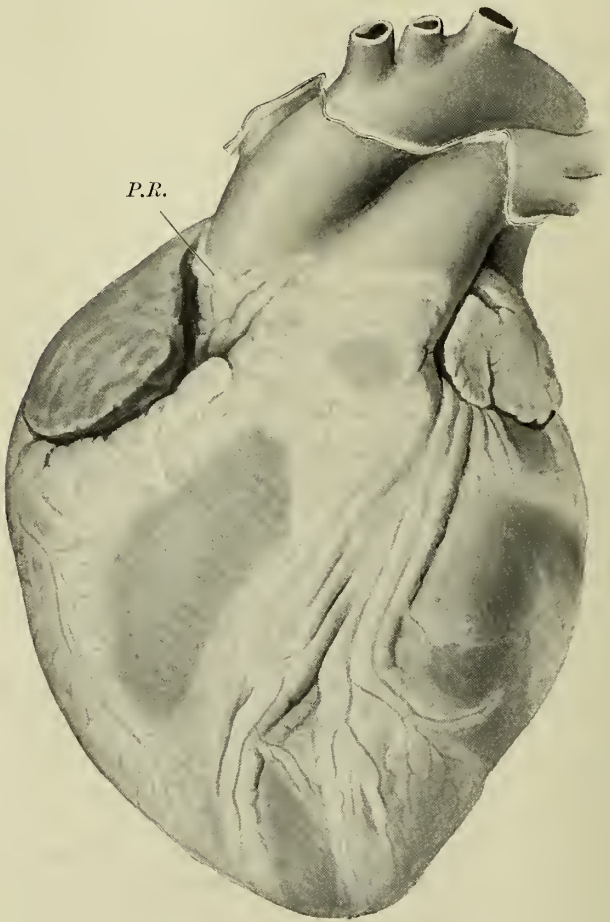

Fig. 97. Ansicht des Herzens im diastolischen Zustande von vorn. $^3/_4$ d. nat. Gr. Man sieht die Verteilung des subepicardialen Fettes. *P.R.* RINDFLEISCHsche Falte.

Die Lamina propria stellt ein Bindegewebslager dar, in welchem elastische Fasern vorhanden sind. Diese erhalten von seiten der Adventitia der Coronargefäße Verstärkungen. Das elastische Gewebe des Epicards geht an den Vorhöfen direkt in jenes der Adventitia der Venen über. Nicht viel anders ist es nach unseren Erfahrungen bezüglich des Ueberganges der elastischen Fasern des Kammerepicards in die Adventitia der großen Arterien, während SEIPP angibt, daß das elastische Gewebe des Kammerepicards nicht in die Adventitia der Aorta und Pulmonalis übergeht.

VII. Kapitel.

Die Gefäße des Herzens.

Der Blutgefäßapparat des Herzens wird beigestellt von den Coronararterien und den Herzvenen. Der arterielle Schenkel, welcher sich aus dem Anfangsstück der Aorta entwickelt, gehört systematisch dem Körperkreislauf zu, ein Umstand, welchem bei der Beschreibung der Coronararterien von seiten der verschiedenen Autoren dadurch Rechnung getragen wird, daß die Coronararterien nicht bei der Besprechung des Herzens, sondern beim Körperkreislauf Berücksichtigung finden. Sie zeigen aber in ihrer Innervation und in ihren pharmakologischen Reaktionen einen nicht uninteressanten Gegensatz gegenüber den übrigen Arterien des Kreislaufes, ein Umstand, welcher deshalb von besonderer Bedeutung ist, weil er die höhere Leistungsfähigkeit des Herzens bei der höheren Inanspruchnahme desselben durch gesteigerten Widerstand in der Peripherie ermöglicht. Langendorff konnte nachweisen, daß die Coronararterien im Gegensatz zu allen übrigen Arterien auf Adrenalin nicht mit Kontraktion, sondern mit Dilatation reagieren. Diese pharmakologischen Reaktionen waren durch die Untersuchungen von Maass begründet, welcher nachweisen konnte, daß die Vasodilatatoren für die Kranzgefäße im Sympathicus verlaufen, während der Sympathicus sonst die Vasoconstrictoren liefert.

I. Die Coronararterien.

Am menschlichen Herzen sind normalerweise zwei Arteriae coronariae vorhanden, die Arteria coronaria dextra (anterior, interna) und die Arteria coronaria sinistra (posterior, externa). Während die deutschen Autoren die Arteria dextra entsprechend der physiologischen Einstellung des Herzens als vordere bezeichnen, nennen die französischen Autoren die rechte Coronararterie auch Arteria coronaria posterior, wohl deshalb, weil sie das Herz auf die Spitze stellen, wobei die diaphragmale Fläche frontal steht. Bei dieser Aufstellung ist allerdings die rechte Coronararterie die hintere.

Von den beiden Coronararterien ist nach Krause, Cruveilhier und Albrecht die rechte stärker als die linke. Halbertsma, welcher 20 Fälle auf das gegenseitige Verhältnis der Weite beider Coronararterien genau untersuchte, fand in 16 Fällen die linke, in 3 Fällen die rechte weiter. In einem Falle hatten die beiden Arterien gleiches Kaliber.

Die beiden Arteriae coronariae entspringen aus dem Anfangsstück der Aorta, die linke aus dem linken, die rechte aus dem rechten Sinus Valsalvae. Die Ursprungsstellen variieren erstens in der vertikalen, zweitens in der horizontalen Richtung. Besichtigt man die Abgangsstellen der Kranzarterien bei der systolischen Stellung der Semilunarklappen, so liegen die Ostien beiläufig in der Höhe des freien Klappenrandes, in wenigen Fällen proximal, häufig distal von diesen. Die Stellung der Arterienostien zu den Klappen hat ja seinerzeit zu dem Streite zwischen Morgagni und Fantoni, später zu jenem zwischen Hyrtl und Brücke über die Selbststeuerung des Herzens Veran-

lassung gegeben. Man kann wohl heute diesen Streit als dahin erledigt ansehen, daß von einem Verschluß der Coronararterien während der Systole und der darauf aufgebauten Hypothese von der Selbststeuerung nicht die Rede sein kann. Eine Reihe von Untersuchungen, in neuester Zeit von PIQUAND, beschäftigen sich des genaueren mit der Feststellung der Höhe des Ursprungs, Befunde, welche seit der Entscheidung des erwähnten Streites an Bedeutung wohl verloren haben. Nimmt man die Zirkumferenz eines Sinus Valsalvae, so entspringen die Kranzarterien meist in der Halbierungslinie, häufig aber auch näher dem vorderen Ende der Ansatzlinie der zugehörigen Semilunarklappe.

Die Coronararterien versorgen das ganze Herz, teilen sich aber in der Versorgung nicht etwa analog ihrer Benennung, so daß die linke das arterielle und die rechte das venöse Herz versorgen würde. Auf das Nähere bezüglich der Versorgungsgebiete der beiden Coronararterien soll noch später eingegangen werden.

Die Hauptstämme der Coronararterien verlaufen alle an der Herzoberfläche, erst die Aeste zweiter und dritter Ordnung gelangen in die Tiefe des Myocards. Die Hauptstämme sind vom Epicard bedeckt, vielfach von dem epicardialen Fett umhüllt, nur manchmal sieht man einige Herzmuskelfasern brückenförmig über dieselben hinwegziehen. Die Schlängelung der Arterien ist abhängig von dem Kontraktionszustand des Herzens und vom Alter des Individuums. Sie ist daher am stark kontrahierten Herzen alter Personen am besten ausgeprägt.

Bezüglich der Zahl der Coronararterien sei bemerkt, daß in allerdings sehr seltenen Fällen eine einzige Coronararterie das Herz versorgt. Hierher gehören Fälle, wie sie MORGAGNI, CRUVEILHIER, HYRTL, BOCHDALEK, ENGELMANN beschrieben haben. Die Existenz zweier normaler Coronararterien wurde, nach den Angaben von PIQUAND, erst von MORGAGNI festgestellt, da VESAL und FALOPPIA und RIOLAN, nach Angaben PIQUANDS, nur eine Coronararterie kannten. Bezüglich der Angabe über VESAL möchte ich bemerken, daß sie falsch ist. VESAL kannte zwei Coronararterien, die er ausdrücklich beschreibt und abbildet. Nur bezüglich der Ursprungsstelle ist VESAL insofern ein Irrtum unterlaufen, als er die linke Coronararterie, wenigstens nach seiner Zeichnung, nicht im linken, sondern im hinteren Sinus Valsalvae entspringen läßt.

Die Zahl der Ursprünge der Coronararterien ist nicht selten dadurch vermehrt, daß der sonst als erster aus dem Stamme der Arteria coronaria abgehende Ast selbständig aus dem Sinus Valsalvae entspringt. Dieses Verhalten kommt beiderseits, häufiger aber auf der rechten Seite vor.

Im folgenden sei nun der Verlauf und die Aufteilungsart der Coronararterien beschrieben. Vorher sei nur noch die Bemerkung gestattet, daß die Coronararterien bezüglich ihres Verästelungsmodus nicht unbeträchtlichen Variationen unterliegen, es daher sicher zu weit führen würde, in der Beschreibung typischer Aeste noch weiter zu gehen, als dies im folgenden geschehen soll. Sind ja schon einzelne von den hier angeführten Aesten bezüglich ihrer Ausbildung und ihres Ursprunges gerade an der Grenze der physiologischen Variabilität. In letzter Zeit hat BANCHI eine äußerst sorgsame Untersuchung über die Variationsbreite der Coronararterien durchgeführt.

a) Die Arteria coronaria sinistra (posterior s. externa)

entspringt mit einem ca. 1 cm langen Truncus, welcher, in der Furche zwischen linkem Herzohr und Art. pulmonalis gelegen, sich nach links und vorn wendet und zur Seite der Art. pulmonalis in dem daselbst gelegenen Fett sich in seine 2 Hauptäste teilt, in den Ramus circumflexus und in den Ramus descendens anterior.

1) Ramus circumflexus. Dieser verläuft im linken Teil der horizontalen Furche nach außen, umgreift den Margo obtusus und gelangt an die Facies diaphragmatica, an welcher er verschieden weit nach rechts zieht, doch nur in seltenen Fällen noch den Sulcus longitudinalis posterior erreicht. Der Ramus circumflexus entläßt kranialwärts einen stärkeren Ast, welcher in der Furche zwischen den beiden Vorhöfen nach aufwärts zieht und die Vorderfläche des linken Vorhofes versorgt, Ramus atrialis anterior sinister. An dem kranialen Rande des Ramus circumflexus gehen noch mehrere für den Vorhof bestimmte, weiter nicht benannte Aeste ab (vgl. Fig. 99).

Eine kurze Strecke nach seinem Ursprung entläßt der Ramus circumflexus an seinem kaudalen Rande einen sehr starken Ast, welcher an der Facies costosternalis des linken Ventrikels nach abwärts zieht, um sich in eine Reihe von Aesten aufzulösen, Ramus ventricularis anterior sinister. Dort, wo der Ramus circumflexus sich um den Margo obtusus windet, entsteht aus ihm wieder ein stärkerer Ast, bezeichnet als Ramus des Margo obtusus (Banchi). Aehnlich wie an der Vorderseite entläßt auch der Ramus circumflexus an der Facies diaphragmatica einen absteigenden Ast, Ramus ventricularis sinister posterior.

Es ist selbstverständlich, daß die eben genannten Aeste nicht die einzigen von dem Ramus circumflexus zum linken Ventrikel abgehenden darstellen. Man ist nur insoweit berechtigt, jene zu benennen, als sie nach Ursprung und Verlauf ziemlich konstant sind und insofern sie die am besten entwickelten Zweige des Ramus circumflexus darstellen.

Das Ende des Ramus circumflexus ist meistens gegen die Hinterfläche des linken Vorhofes aufgebogen und zerfällt hier in seine Endramifikation. Man hat dieses aufgebogene Ende als Ramus atrialis sinister posterior bezeichnet. Die Arterie verläuft mit der Vena Marshalli (vgl. Fig. 99).

2) Ramus descendens. Dieser verläuft im Sulcus longitudinalis anterior nach abwärts bis zur Herzspitze. Die Arterie erschöpft sich, bevor sie die Herzspitze erreicht, so daß nur ein ganz schwacher Endast bis an dieselbe gelangt, in manchen Fällen nicht einmal dieser. Die Arterie entläßt an ihrer rechten Seite zunächst einen Ast, Ramus des Conus arteriosus, welcher nach rechts und außen zieht und, den Conus arteriosus umgreifend, mit dem analogen Aste der rechten Coronararterie anastomosiert. An dem linken Rand entläßt der Ramus descendens eine Reihe von Arterien, welche schräg nach links und außen verlaufen, sich vielfach verästeln und die Vorderwand des linken Ventrikels versorgen. Zwei besonders mächtige und konstante unter diesen bezeichnet Banchi als Aa. collaterales (vgl. Fig. 98).

An seinem rechten Rande entläßt der Ramus descendens nur wenige kleine Aeste, für die angrenzende Zone des rechten Ventrikels

bestimmt. Präpariert man die Arterie frei, so sieht man, daß von der der Unterlage zugekehrten Seite sich mehrere Aeste gegen das Septum ventriculorum begeben. Von diesen ist der oberste besonders stark und pflegt das Septum ventriculorum schief nach unten zu durchsetzen. Er wurde bereits von VIEUSSEN beschrieben und als artère intérieure bezeichnet.

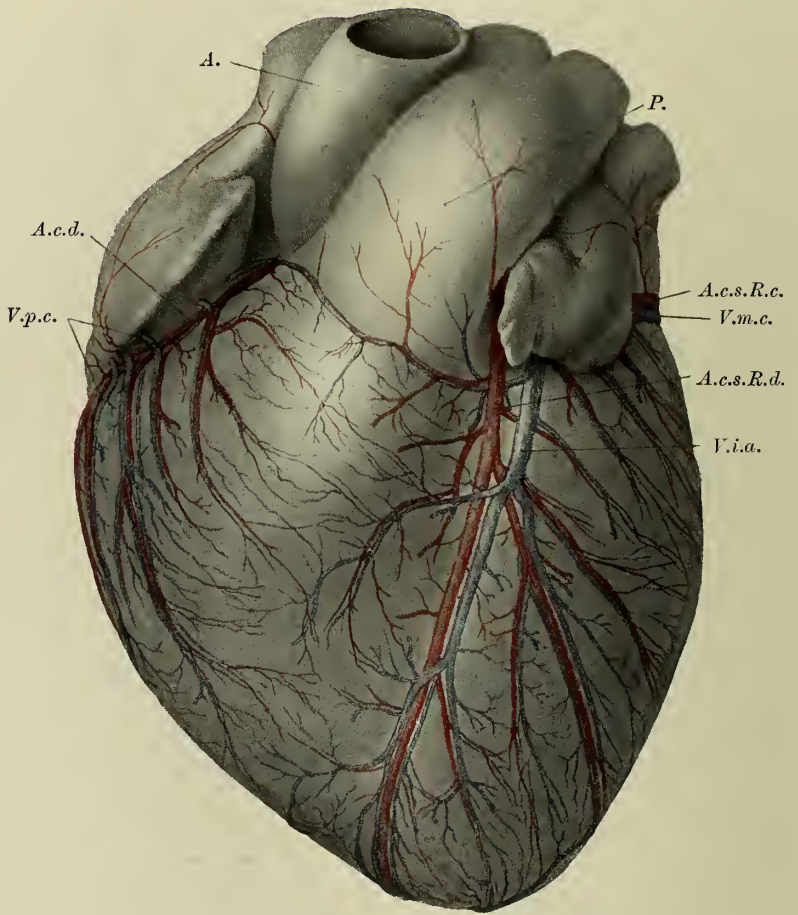

Fig. 98. Diastolisches Herz mit injizierten Coronararterien und Venen von vorn gesehen. $^{9}/_{10}$ d. nat. Gr. *A.* Aorta. *A.c.d.* A. coronaria dextra. *A.c.s.R.c.* A. coronaria sinistra, Ramus circumflexus. *A.c.s.R.d.* A. coronaria sinistra, Ramus descendens. *P.* Pulmonalis. *V.i.a.* Vena interventricularis ant. *V.p.c.* Venae parvae cordis.

b) Die Arteria coronaria dextra (anterior s. interna).

Die Art. coronaria dextra zieht nach ihrem Ursprung in ihrem Anfangsstück von dem plumpen rechten Herzohr bedeckt, in dem Sulcus coronarius von Fett umhüllt nach rechts und außen, bis an den Margo acutus cordis. Die Arterie biegt nun brüsk um den Margo acutus, gelangt an die Facies diaphragmatica, um hier in der Coronarfurche

nach links bis an den Sulcus longitudinalis posterior zu verlaufen. Das Endstück der Arterie überschreitet gewöhnlich diese Furche und gelangt noch in den Bereich des linken Ventrikels.

Man kann die Arterie dementsprechend in drei Abschnitte teilen: einen Abschnitt vom Ursprungsstück bis zum Margo acutus, einen zweiten vom Margoacutus bis zum Sulcus longitudinalis posterior und

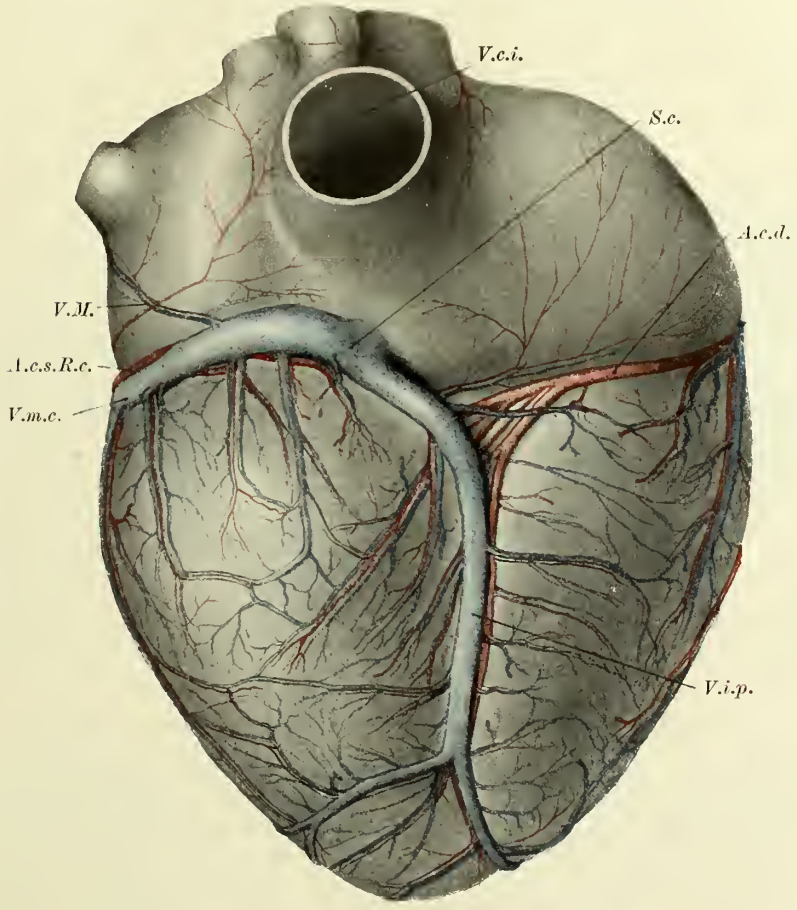

Fig. 99. Diastolisches Herz mit injizierten Coronarärterien und Venen. Ansicht von hinten. $^9/_{10}$ d. nat. Gr. *A.c.d.* A. coronaria dextra. *A.c.s.R.c.* Arteria coronaria sinistra, Ramus circumflexus. *S.c.* Sinus coronarius. *V.c.i.* Vena cava inferior. *V.i.p.* Vena interventricularis posterior. *V.M.* Vena Marshalli. *V.m.c.* Vena magna cordis.

in einen dritten links von diesem gelegenen. — Das erste Stück entläßt zunächst kranialwärts den Ramus atrialis dexter anterior, welcher vollkommen konstant an der medialen Seite des rechten Herzohres zur Vorderfläche des rechten Vorhofs zieht; außerdem entläßt sie noch einige kleinere Aeste zu demselben Vorhof. — Kaudalwärts entspringt als erster Ast ein konstantes Gefäß für den Conus arteriosus,

welches diesen nach vorn umgreift und in direkte Anastomose mit dem homologen Gefäß der linken Coronararterie tritt. Dieser Ast entspringt in 33 Proz. der Fälle (BANCHI) direkt aus dem Sinus Valsalvae dexter. Beiläufig in der Mitte der vorderen Coronarfurche entspringt ein beträchtlicher Ast als Ramus ventricularis dexter anterior für die vordere Wand des rechten Ventrikels, außerdem gehen noch einige kleine Aeste für denselben Ventrikel ab.

Dort, wo die Arterie über den Margo acutus geht, entläßt sie einen mächtigen Ast, welcher sich meist in 2 Zweige teilt, von welchen der eine noch in der vorderen, der andere bereits in der hinteren Ventrikelwand zur Herzspitze zieht.

Aus dem zweiten Abschnitt der Arterie entspringt kranialwärts eine Reihe von kleinen Aesten für die hintere Fläche des rechten Vorhofes, kaudalwärts für den rechten Ventrikel. Unter diesen ist wieder ein häufig sehr stark entwickelter Ramus ventriculi dextri posterior. Dort, wo die Arterie den Sulcus posterior erreicht, teilt sie sich in einen in der hinteren Herzfurche verlaufenden, also absteigenden Ast und in einen in der Horizontalfurche weiter ziehenden. Im allgemeinen ist der erstere der stärkere. Er gelangt bis fast an die Herzspitze unter stetiger Abgabe von Aesten an den rechten und an den linken Ventrikel (vgl. Fig. 99).

Das dritte Stück ist bezüglich seiner Ausbildung und seiner Ramifikation mannigfaltig. Es läßt sich hier insofern ein reziprokes Verhältnis zur linken Coronararterie konstatieren, als dieses dritte Stück um so stärker entwickelt ist, je schwächer das Endstück der linken Coronararterie ist und umgekehrt. Ist dieses Endstück, der Art. coronaria dextra, gut entwickelt, so gibt es noch eine Reihe von Aesten an den linken Ventrikel und an die Hinterwand des linken Vorhofes ab. Außerdem gehen vom Endstück der Art. coronaria dextra Aeste zum Septum cordis ab, welche auch den atrioventrikulären Anteil des Reizleitungssystems versorgen. Näheres siehe „Reizleitungssystem".

c) Versorgungsgebiete der Coronararterien.

Bei der Aufzählung und Beschreibung der Aeste der einzelnen Coronararterien wurde darauf aufmerksam gemacht, daß ihre Abgangsstellen aus den beiden Hauptgefäßen einer großen Anzahl von Variationen unterliegen. Diese Variationen erstrecken sich aber nicht nur auf Abgang und Verlauf, sondern sicher auch auf die für die einzelnen Aeste bestimmten Versorgungsgebiete. Um so merkwürdiger ist die Tatsache, daß die Variationen der Versorgungsgebiete beider Coronararterien im ganzen eigentlich relativ geringe sind, so daß man von einem typischen Versorgungsgebiet der Arteria coronaria dextra, ebenso wie von einem solchen der Coronaria sinistra sprechen kann. Die geringen sich ergebenden Differenzen gehören wohl in das Gebiet der individuellen Variationen. Wenn auch jede der beiden Kranzarterien hauptsächlich den zugehörigen Ventrikel versorgt, so ist doch die Abgrenzung der beiden keinesfalls mit jener der Ventrikel selbst identisch. Eine ziemlich genaue Untersuchung über die Verbreitungsgebiete der Coronararterien verdanken wir zunächst J. STERNBERG, welcher durch Injektion beider Coronararterien die Abgrenzung vorgenommen hat und dessen hauptsächlichste Resultate sowohl AMENOMIYA als auch

in neuester Zeit Nussbaum bestätigen konnten. Es ist klar, daß gerade die an den Coronararterien häufig vorkommenden Erkrankungen und deren Konsequenzen die Aufmerksamkeit der pathologischen Anatomen auf die Verbreitungsart der Coronararterien lenken mußten.

Die rechte Arteria coronaria versorgt den größten Teil des rechten Herzens, die hintere Hälfte des Septum, und falls der Ramus descendens posterior dieser Arterie stark entwickelt ist, reicht das Verbreitungsgebiet der rechten Coronararterie an der Hinterfläche des linken Ventrikels noch ein Stück weit nach links. Außerdem beteiligt sich die rechte Coronararterie an der Versorgung des medialen (hinteren) Papillarmuskels der linken Kammer. Die linke Coronararterie versorgt

Fig. 100. Querschnitt durch den Ventrikelanteil eines diastolischen Herzens, an welchem die Coronararterien mikroskopisch injiziert waren. Blau: Gebiet der Arteria coronaria sinistra. Rot: Gebiet der Arteria coronaria dextra. Lila: Die beiden Coronararterien gemeinsamen Gebiete. *M.p.a.d.* vorderer rechter Papillarmuskel. *M.p.a.s.* vorderer linker Papillarmuskel. *M.p.p.s.* hinterer linker Papillarmuskel.

den übrigbleibenden Teil des linken Ventrikels, die vordere Hälfte des Septum, einen schmalen Streifen längs der Kammerscheidewand an der vorderen Fläche des rechten Ventrikels, weiters ist sie beteiligt an der Versorgung des großen Papillarmuskels im rechten Ventrikel (vgl. Fig. 100). Da gerade die Versorgung der Papillarmuskeln für die Pathologie von besonderer Bedeutung ist, möge noch einmal hervorgehoben werden, daß der in das Gebiet der linken Coronararterie fallende laterale (vordere) Papillarmuskel des linken Ventrikels nur von dieser Arterie versorgt wird, und zwar von einem Ast des Ramus descendens dieser Arterie. Der mediale Papillarmuskel der linken Kammer, welcher gerade in jenem Gebiete liegt, in welchem sich an der hinteren Herzfläche die Ausbreitungsgebiete der beiden Coronararterien treffen, wird von beiden Arterien versorgt, und zwar sind es Aeste des Ramus descendens

posterior der Arteria coronaria dextra und ein Ast aus dem Ende der Coronaria sinistra. Der große Papillarmuskel des rechten Ventrikels, welcher durch seine weitreichende trabekuläre Basis auch in jenes Gebiet reicht, in welchem sich an der vorderen Wand des rechten Ventrikels die Versorgungsgebiete beider Coronararterien begegnen, der aber auch mittels der Trabecula septomarginalis mit dem von der Arteria coronaria sinistra versorgten Anteil des Septum zusammenhängt, zeigt wieder eine Versorgung von beiden Coronararterien.

Bezüglich des Verlaufes der in der Muskulatur gelegenen einzelnen Aeste seien noch folgende Details angeführt. Der Verlauf der gröberen Aeste im Myocard folgt keinesfalls der Muskelschichtung, sondern durchbricht die einzelnen Muskelschichten in den verschiedensten Richtungen, und zwar hauptsächlich in der Richtung nach abwärts und innen, so daß die einzelnen Arterien die Herzwand mehr minder schief durchsetzen. Die für die Papillarmuskeln bestimmten Gefäße gelangen zunächst bis an die Basis der Papillarmuskeln und biegen hier brüsk nach aufwärts, zerfallen in mehrere untereinander parallele Gefäße, deren Seitenäste merkwürdigerweise fast rechtwinkelig abgehen, worauf schon RIBBERT aufmerksam gemacht hat, während die Seitenäste in der Herzmuskelwand im allgemeinen spitzwinkelig die Gefäße verlassen.

Die Kapillaren der Herzwand bilden ein mehr minder langmaschiges dichtes Netz und umgreifen mehrere Muskelfasern. Die Angabe, daß jede Muskelfaser von den Maschen dieses Netzwerkes umgeben sei (KÖSTER), oder gar, daß die Kapillaren die Muskelfasern durchbohren, wie dies MEIGS angibt, kann ich nicht bestätigen.

d) Anastomosen der Coronararterien.

Wurden im vorhergehenden die einzelnen Gefäßstämme des genaueren beschrieben, so soll im folgenden die Frage nach den Anastomosen zwischen den einzelnen Gefäßen besprochen werden. Hierbei sind zweierlei Dinge zu unterscheiden: 1) die Anastomosen zwischen den Aesten jeder Coronararterie und 2) die Anastomosen zwischen den beiden Coronararterien. Die erste Frage ist leicht und einfach zu erledigen, insofern als man allenthalben an der Herzoberfläche gelegene Anastomosen zwischen einzelnen Aesten jeder Coronararterie nachweisen kann.

Viel schwieriger ist die Beantwortung der zweiten Frage. Die Frage, ob die Coronararterien untereinander anastomosieren oder nicht, ist lange Zeit hindurch eine strittige gewesen. Während THEBESIUS, HALLER, SÉNAC Anastomosen der Coronararterien beschreiben und zwar an der Wurzel der Art. pulmonalis, wo sie auch CALDANI (1810) ganz vorzüglich abbildete, und vor allem an der Herzspitze, leugnet HYRTL die Anastomosen vollkommen, eine Ansicht, welcher sich auch HENLE anschloß. Physiologisch wurde diese Ansicht noch begründet durch die Untersuchungen von COHNHEIM und SCHULTHESS-RECHBERG. COHNHEIM bezeichnet die Coronararterien direkt als Endarterien.

Nach HYRTL und COHNHEIM wurde diese Lehre als allgemein gültig akzeptiert, wenn auch gerade von seiten der pathologischen Anatomie gewisse Bedenken gegen die Richtigkeit dieser Lehre vorlagen. HYRTLS Ansicht widersprach zuerst KRAUSE. LANGER fand

schon Anastomosen der beiden Kranzarterien, weiters Verbindungen mit den Gefäßen des Herzbeutels, der Bronchien, des Zwerchfells. West, Chiari, Pagenstecher, Galli, ebenso Huchard und Huber bringen Fälle pathologisch-anatomischer Art, welche die Anastomosen zwischen den Kranzarterien beweisen. Erst Jamin und Merkel haben durch die röntgenographische Aufnahme von Herzen, deren Coronararterien mit Oleum cinereum injiziert wurden, nachweisen können, daß sich Anastomosen an den Vorhöfen, am Septum cordis, sowie manchmal an den Papillarmuskeln und an der Herzspitze vorfinden. In einwandfreier Weise hat erst Spalteholz jüngst durch Gelatineinjektion der Coronararterien und spätere Aufhellung des ganzen Herzens in Benzol reiche Anastomosen zwischen den beiden Coronararterien nachgewiesen.

Mir selbst war es schon vor mehreren Jahren aufgefallen, daß gelegentlich bei Injektionen von Coronararterien sich die Injektionsmasse, ohne daß sie die Kapillaren passiert hätte, in den Aesten der anderen Coronararterie vorfand, und auch ohne daß an irgendeiner Stelle des Herzens ein Extravasat auffindbar gewesen wäre. Meine eigenen nach den Angaben von Spalteholz ausgeführten Injektionsversuche bestätigten die Resultate dieses Autors vollkommen. Es ist zweifellos, daß die Coronararterien nicht Endarterien im Sinne Cohnheims sein können. Sie anastomosieren untereinander sowohl oberflächlich im Myocard, als auch in der Tiefe, und schließlich auch unmittelbar unter dem Endocard. Endlich sieht man solche Anastomosen auch an einzelnen Papillarmuskeln.

Der Frage, ob die Coronararterien Endarterien sind oder nicht, versuchte man auch auf dem Wege des Experimentes näher zu kommen. Solche Versuche gehen bis auf Erichson 1842 zurück und sind seither von allen möglichen Autoren mit wechselndem Erfolge durchgeführt worden. Auch Hirsch hat in jüngster Zeit solche Versuche am Hunde durchgeführt und Infarkte bekommen, welche allerdings nach seinen Angaben regelmäßig kleiner sind, als das Gefäßgebiet der unterbundenen Arterie war. Die pathologischen Anatomen sind gewöhnt, diese Infarkte und später die myomalacischen Schwielen als Ausdruck der Unwegsamkeit eines Coronararterienastes anzusehen. Amenomiya leugnet auf Grund seiner mikroskopischen Untersuchungen die Existenz vorkapillarer Anastomosen in den Papillarmuskeln und gibt nur einzelne kapillare Anastomosen zu. Es ist selbstverständlich, daß kapillare Anastomosen sich im Herzen ebenso wie in jedem Organ finden, wir aber unter einer Endarterie im anatomischen Sinne nur eine solche verstehen können, welche keine präkapillaren Anastomosen mit den Nachbararterien besitzt. Zweifellos existieren solche präkapillare Anastomosen zwischen den beiden Coronararterien und zwischen den Aesten der einzelnen Coronararterien, wenn auch ihre Zahl nicht so reichlich ist, wie in vielen anderen Organen. Die anatomische Möglichkeit eines Kollateralkreislaufes kann aber gegeben sein, ohne daß dieselbe funktionell verwertet werden kann. Schon Pratt macht darauf aufmerksam, daß eine Arterie dann als eine Endarterie im funktionellen Sinne zu bezeichnen sei, wenn der Widerstand in den vorhandenen Anastomosen größer ist als der Blutdruck in den zuführenden Arterien. Wenn sich demnach unter dem viel höheren Injektionsdruck nachweisen läßt, daß die anatomischen Bedingungen für die Bildung präkapillarer Kollateralen wohl vorhanden

sind, gegebenenfalls aber diese anatomischen Wege funktionell nicht ausnützbar sind, so ist es wohl a priori wahrscheinlich, daß der in den Anastomosen herrschende Widerstand für den Blutdruck zu groß ist. Dementsprechend müßte man also sagen, die Herzarterien sind wohl nicht im anatomischen Sinne, aber in funktionellem Sinne Endarterien. Inwieweit es dann im speziellen Fall zu den Konsequenzen des mangelhaften Kollateralkreislaufes kommt, hängt von der Vitalität des durch die Störung betroffenen Gewebes ab. Daß es übrigens unter bestimmten Umständen auch bei Verschluß einer Coronararterie trotz alledem zur Etablierung eines Kollateralkreislaufes kommen könne, zeigen wieder die Befunde der pathologischen Anatomie, wie z. B. die erwähnten Fälle von WEST, CHIARI, PAGENSTECHER, HUCHARD, HUBER, GALLI u. a.

In neuester Zeit beschrieb ADOLF NUSSBAUM arteriovenöse Anastomosen im subepicardialen Bindegewebe, welche die Aufgabe haben sollten, überschüssiges arterielles Blut bei zu hohem Druck direkt in die Venen abzuleiten. NUSSBAUM fand an diesen Anastomosen keine Muskelelemente, so daß ihre Wand nur aus einfachem Endothel besteht. Deshalb bezeichnet sie auch NUSSBAUM als erweiterte Kapillaren.

Der nutritive Kreislauf des Herzens ist keinesfalls in sich selbst abgeschlossen, vielmehr anastomosieren sowohl die Arterien als auch die Venen des Herzens mit Gefäßen der Nachbarschaft, ein Tatbestand, auf welchen schon BÉRAUD und LANGER hingewiesen haben. Diese Anastomosen geschehen auf dem Wege der Vasa vasorum sowohl längs der Arterien als auch längs der Venen. So sieht man die Vasa vasorum der Aorta und der Arteria pulmonalis, ein dichtes Netzwerk bildend, in offener Kommunikation einerseits mit den Aesten der Arteriae coronariae, andererseits mit den Arterien des Pericards und durch diese mit den Arteriae mammariae internae. Auch längs der Aeste der Pulmonalvenen verlaufen solche Anastomosen bis in den Hilus pulmonalis, schließlich sieht man auch Anastomosen mit den Zwerchfellsgefäßen durch die Gefäße der Vorhöfe, resp. der Venen, vor allem der Vena cava inferior.

II. Die Venen des Herzens.

Aehnlich wie die Coronararterien dem System des Körperkreislaufes zugehörig sind und sich aus der Aorta entwickeln, mündet der venöse Schenkel des nutritiven Apparates des Herzens ursprünglich in den Sinus venosus cordis. Durch die weitgehende Umgestaltung dieses Sinus zu einem Anteil des rechten Vorhofes kommt es auch zu Komplikationen im Bereiche der Herzvenenmündungen. Man ist wohl zu der Ansicht berechtigt, daß primär alle Herzvenen in diesen Sinus gemündet haben, erst sekundär dürften einzelne Venen den Zusammenhang mit jenem Sinusderivat, welches den größten Anteil der Herzvenen in sich sammelt, verloren haben und an anderen Stellen des Herzens Mündung gefunden haben. Dahin gehören die Venae parvae cordis, während die Venae minimae cordis sich wohl nach einem ganz anderen Prinzip entwickelt haben dürften.

Das aus dem Sinusquerstück hervorgegangene Mündungsgebiet der Herzvenen ist als Sinus coronarius cordis zu bezeichnen. Der Name Sinus coronarius wurde von PORTAL zuerst angeführt,

welcher darunter allerdings die ganze Vena magna cordis verstand, während Winslow und Cruveilhier nur das transversal verlaufende Stück der Vene unter diesem Namen verstanden. Reid hat nur jenen Teil als Sinus venarum cordis bezeichnet, welcher von quergestreifter Muskulatur umgriffen ist. Marshall hat nachgewiesen, daß der Sinus coronarius, sowie die nach ihm benannte Vena Marshalli und die Plica vena cavae superioris sinistrae aus der linken oberen Hohlvene hervorgegangen sind, von welcher die beiden letzteren Abschnitte sich mehr minder weit zurückbilden, während der erstere sich ausweitet und den Sinus coronarius darstellt. In dieser Form wurde die Marshallsche Angabe im allgemeinen übernommen. Sie ist auch zweifelsohne im phylogenetischen Sinne richtig, gibt aber keine ausreichende Auskunft über die embryonalen Vorgänge bei jenen Lebewesen, bei welchen schon frühzeitig die linke obere Hohlvene in Rückbildung verfällt. Im entwicklungsgeschichtlichen Sinne besteht nämlich das ganze System, das man schlechtweg als Vena cava superior sinistra bezeichnet, aus drei Stücken: aus dem linken Ductus Cuvieri, dessen Anfang distal gekennzeichnet ist durch den Zusammenfluß der Vena cardinalis anterior und posterior. Der Ductus geht aber proximal ohne scharfe Grenze zunächst in das linke Sinushorn über, welches sich in das Sinusquerstück fortsetzt. Entwicklungsgeschichtlich wäre Sinushorn gegen Ductus Cuvieri durch das Aufhören der quergestreiften Muskulatur abzugrenzen, doch ist diese Grenze eine fließende, da sich die Muskulatur des Sinus allmählich rückbildet, so daß nicht mehr zu konstatieren ist, wie weit in dem später rückgebildeten Stück der linken oberen Hohlvene Ductus Cuvieri, resp. linkes Sinushorn enthalten ist. Das Sinusquerstück behält im allgemeinen seine Muskulatur. Insofern ist man auch berechtigt, den von Muskulatur umgebenen Anteil des Sinusquerstückes als Sinus coronarius zu bezeichnen. Gruber hat das mit Muskulatur umkleidete Stück Sinus communis venarum cardiacarum genannt.

Der eben erwähnte entwicklungsgeschichtliche Zusammenhang erklärt es auch, daß bei Obliteration der Mündung des Sinusquerstückes in den rechten Vorhof das Blut des Sinus coronarius durch die persistente linke obere Hohlvene in die Vena anonyma sinistra abgeführt wird. Ein solcher Fall wurde 1738 von Le Cat und 1896 von A. Siding beschrieben. Da dieser Fall dem anatomischen Museum in Wien angehörig, mir selbst zur Verfügung steht, möge er an dieser Stelle eine kurze Beschreibung finden und abgebildet werden. Der Sinus coronarius setzt sich in einen Gefäßstamm fort, welcher schief über die hintere Wand des linken Vorhofs vor den linken Lungenvenen vorbei ins Ligamentum venae cavae und durch dasselbe bis zur Vena anonyma verläuft, um daselbst zu münden. Die Mündungsstelle des Sinus coronarius in den rechten Vorhof ist obliteriert. Vom Vorhof aus sieht man eine von einer ganz niederen Valvula Thebesii flankierte Oeffnung, welche in einen ca. 10 mm langen Blindsack führt, den proximalen Rest des Sinus coronarius. In das offene Stück des Sinus coronarius mündet links von unten her die Vena interventricularis posterior und die Vena magna cordis. An beiden Mündungsstellen befinden sich Klappen. Siding verlegt mit Recht die Zeit der Obliteration in den zweiten Graviditätsmonat, also in die Zeit nach der Bildung der Anonyma sinistra. Selbstverständlich aber muß der

Verschluß des Sinus coronarius eingetreten sein noch vor der Obliteration der linken Hohlvene (vgl. Fig. 101).

Aus dem einleitend über die primäre Zugehörigkeit des venösen Schenkels des Herzkreislaufes Gesagten können wir demnach die Beschreibung der Herzvenen folgendermaßen einteilen. Erstens die Beschreibung des Sinus coronarius und seiner Aeste, zweitens die Beschreibung der Venae parvae cordis, drittens jene der Venae minimae.

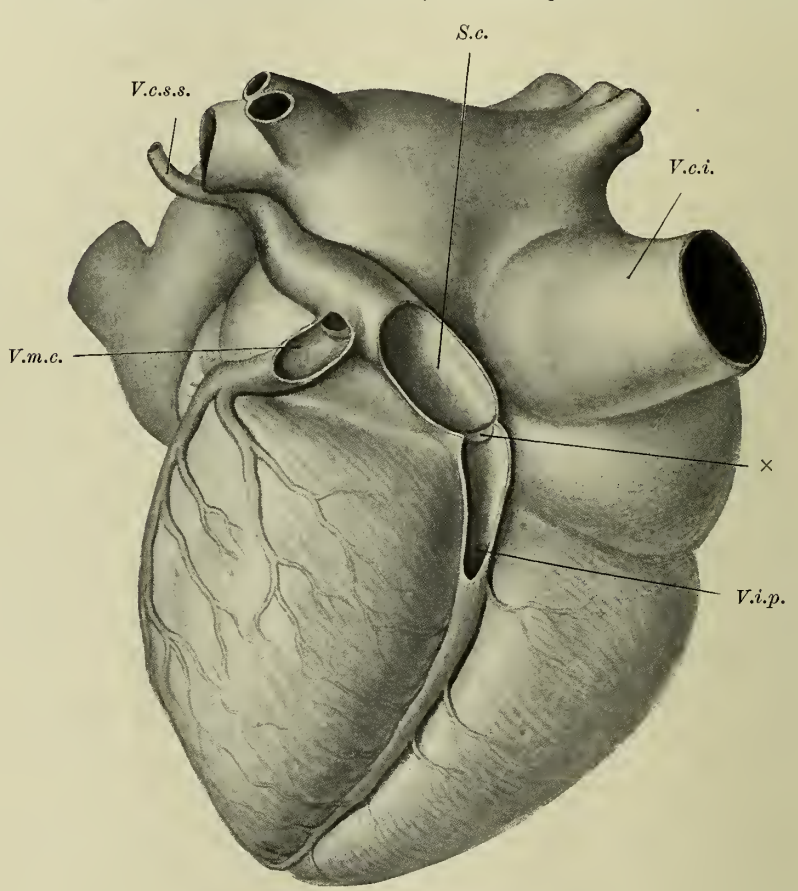

Fig. 101. Fall von Obliteration der Mündung des Sinus coronarius in den rechten Vorhof mit Persistenz der Vena cava superior sinistra. $^{9}/_{10}$ d. nat. Gr. *S.c.* Sinus coronarius, blind endend. *V.c.i.* Vena cava inferior. *V.c.s.s.* Rudiment der Vena cava superior sinistra. *V.i.p.* Vena interventricularis posterior, an ihrer Mündung in den Sinus eine Klappe ×. *V.m.c.* Vena magna cordis.

a) Der Sinus coronarius.

Der Sinus coronarius cordis endet proximal an der Valvula Thebesii und reicht distal so weit, als das Gefäßrohr von Herzmuskulatur umgriffen wird. An der Innenseite verlegt man den Anfang des Sinus coronarius an jene Stelle, an welcher sich die Valvula Vieussenii befindet. An dieser Stelle endet die Vena magna cordis, so daß diese Klappe die Grenze zwischen Vena magna und Sinus coro-

narius markieren würde. Es muß allerdings hervorgehoben werden, daß der Uebergang der quergestreiften Muskulatur in die Venenwand ein allmählicher ist, so daß schon aus diesem Grunde ein genaues Ineinanderfallen der äußeren und der inneren Grenze nicht möglich ist. Das distale Stück des Sinus coronarius kann wohl muskelfrei sein, so daß die Valvula Vieussenii ein muskelfreies Stück des Sinus gegen die Vena magna abgrenzt, niemals aber reicht die Muskulatur über die Valvula Vieussenii nach links.

Der Sinus coronarius liegt in der hinteren Querfurche des Herzens und zeigt bezüglich des Verhaltens der in ihn mündenden Herzvenen eine große Zahl von Variationen. Die in den Sinus coronarius mündenden Venen sind: 1) die Vena magna cordis, 2) die Vena obliqua Marshalli und 3) der Truncus communis der Vena cordis dextra und der Vena interventricularis posterior. Piquand hat dieses Verhalten als das ursprüngliche hingestellt. Es findet sich allerdings nach seinen eigenen Angaben nur in 20 Proz. der Fälle. Die von diesem Verhalten abweichenden Fälle finden ihre Begründung vor allem darin, daß das gemeinsame Endstück der Vena coronaria dextra und der Vena interventricularis posterior fehlt, da die Vena coronaria isoliert in den Sinus coronarius mündet. Weitere Variationen kommen dadurch zustande, daß die Entfernung der Mündung der Vena interventricularis posterior vom Ende des Sinus coronarius vielen Schwankungen unterworfen ist. Eine Vermehrung der Mündungen kann dadurch zustande kommen, daß die Mündung der Vena ventriculi sinistri posterior, eventuell auch die der Vena marginalis sinistra in den Sinus coronarius verschoben ist. Außer diesen bezeichneten Venen münden noch eine Reihe kleiner, vielfach auch aus der Tiefe des Herzfleisches selbst kommender Venen in den Sinus coronarius. Bezüglich der Form und der Lage des Sinus coronarius wäre folgendes zu bemerken. Der Sinus geht manchmal allmählich aus der Vena magna hervor, manchmal in Form einer ganz plötzlichen Erweiterung an der Stelle der Valvula Vieussenii. Gruber beschreibt dieses Verhalten als besonders häufig an Feten und Kindern. Auch die Art und Weise, in welcher sich der Sinus gegen den linken Vorhof abhebt, ist eine verschiedenartige. Der Sinus ist meistens, aber nicht immer im Sulcus coronarius gelegen. Er zieht nicht selten in einem herzspitzenwärts konkaven Bogen über die hintere Wand des linken Vorhofs, so daß die von ihm sonst eingenommene Furche leer bleibt. Der Muskelüberzug des Sinus coronarius läßt sich präparatorisch als ein vollständiger darstellen, d. h. der Sinus coronarius ist allseitig bis an seine Mündung von ihm eigener zirkulärer Muskulatur umgriffen. Hierzu kommen noch einzelne longitudinale resp. schiefe Fasern, welche, aus der Vorhofsmuskulatur stammend, über ihn hinwegziehen.

b) Die Aeste des Sinus coronarius.

1) Die Vena magna cordis (Vena coronaria cordis sinistra). Die Vena magna cordis beginnt als Vena interventricularis anterior an der Herzspitze, wo sie mit der Vena interventricularis posterior anastomosiert, zieht hierauf in der vorderen Interventrikularfurche zusammen mit dem Ramus descendens der Arteria coronaria sinistra gegen die Herzbasis, biegt, an der Coronarfurche an-

gelangt, unter dem linken Herzohr in scharfem Bogen nach links, umgreift, in der Coronarfurche gelegen, den Margo obtusus cordis und mündet in den Sinus coronarius. Sie bezieht eine Reihe mächtiger Venen aus der Wand des linken Ventrikels und einzelne auch von der des rechten Ventrikels, darunter auch eine Vene, die der Arteria adiposa sinistra Vieussenii entspricht, aus dem Conus arteriosus. Am Margo obtusus cordis empfängt die Vena magna die Vena marginalis sinistra, an der hinteren Fläche des linken Ventrikels die Vena ventriculi sinistri posterior. Die Vena marginalis sinistra biegt manchmal, bevor sie den Sinus coronarius erreicht, nach hinten ab und verläuft an der hinteren Herzwand ein Stück weit parallel mit dem Endstück der Vena magna, um in dieses oder sogar direkt in den Sinus coronarius zu münden (vgl. Fig. 98).

2) Die kleine Vena obliqua atrii sinistri (Marshalli) läuft, vor den beiden linken Lungenvenen beginnend, über den linken Vorhof nach abwärts, gelangt an die Hinterfläche des Vorhofs und steigt schief gegen das Ende des Sinus coronarius ab. Der Sinus coronarius stellt ihre eigentliche Fortsetzung dar (vgl. Fig. 99).

3) Die Vena interventricularis posterior beginnt an der Herzspitze, zieht zusammen mit dem Ramus descendens posterior der Arteria coronaria dextra in der hinteren Ventrikularfurche nach aufwärts und mündet entweder isoliert oder in Form eines Truncus communis mit der Vena coronaria dextra in den Sinus coronarius. Sie erhält Zweige von der ganzen Facies diaphragmatica cordis.

4) Die Vena coronaria dextra. In den meisten Fällen repräsentiert diese Vene ein kleines Gefäß, welches im hinteren Anteil der rechten Coronarfurche verlaufend, in die Vena interventricularis posterior oder in den Sinus direkt mündet. In jenen Fällen, in welchen die Vene sehr stark entwickelt ist (nach Piquand in 20 Proz. der Fälle), beginnt sie an der vorderen Fläche des rechten Ventrikels mit mehreren Aesten, gelangt in den Sulcus coronarius, in welchem sie um den Margo acutus herum bis zu ihrer Einmündung verläuft. Sie empfängt dabei am scharfen Herzrand die Vena marginalis dextra und noch mehrere kleinere Venen an der Hinterfläche des rechten Herzens. In solchen Fällen ist sie meistens mit der Vena interventricularis posterior zu einem Truncus communis vereinigt. In der Majorität aller Fälle ist diese Vene, wie oben beschrieben, zu einem kleinen Gefäß reduziert, da die von der vorderen Fläche und vom Seitenrand des rechten Ventrikels kommenden Venen selbständig in den rechten Vorhof münden. Diese Variation in Form der direkten Einmündung in den rechten Vorhof trifft seltener nicht nur für die erwähnten Aeste sondern auch für den Stamm der Vena coronaria dextra selbst zu. Piquand gibt an, daß nur in einem Prozent der Fälle die Vena coronaria dextra statt in den Sinus coronarius in den rechten Vorhof mündet (vgl. Fig. 102).

c) Die Venae parvae cordis.

Als solche werden die direkt in den rechten Vorhof mündenden Venen bezeichnet. Von diesen ist die mächtigste die am Margo acutus cordis verlaufende Vene, welche den Sulcus coronarius überbrückt und unmittelbar darüber in den rechten Vorhof mündet, Vena Galeni. Mit ihr parallel verlaufen, teils ventral, teils dorsal gelegen,

drei bis vier kleinere Venenstämme, welche dieselben Mündungsverhältnisse zeigen. Hierzu kommt noch eine in der Conusgegend entspringende Vene, welche zwischen Conus und dem rechten Herzohr in die Tiefe dringt und ebenfalls selbständig in den rechten Vorhof mündet (Cruveilhier), weiter eine in das rechte Herzohr mündende Vene, welche Blut aus dem Anfangsteil der A. aorta und pulmonalis und aus dem anliegenden Stück des rechten Herzohres bringt, Zuckerkandlsche Vene.

d) Venae minimae Thebesii.

Neben den beiden eben beschriebenen Arten von Venen unterscheidet man noch eine dritte, deren Ausbreitungs- und Mündungsweise allerdings weitgehenden Variationen unterworfen ist. Vieussenius war der erste Beschreiber dieser Venen, welche dann von Thebesius, in Unkenntnis der Angaben Vieussens, neuerdings entdeckt wurden. Die Frage nach der Existenz oder Nichtexistenz der Venae minimae war zu verschiedenen Zeiten Gegenstand lebhafter Auseinandersetzungen. Während Winslow, Verheyen, Lancisius u. a. der Ansicht Vieussens und Thebesius' beipflichteten, bestritten Sénac, Zinn, Haller und Duvernois dieselbe. Später haben Henle und Hyrtl, vor allem in Rücksichtnahme auf die neuerlichen Untersuchungen von Bochdalek, das Vorhandensein der Thebesischen Venen zugegeben, während Cruveilhier, Theile und Luschka dasselbe bestritten. Es gelang Bochdalek, nachzuweisen, daß nicht nur im rechten, sondern auch im linken Vorhof Mündungen der Venae minimae vorhanden seien. Jene Autoren, welche die Existenz dieser Venen bestritten, erklärten die deutlich sichtbaren Oeffnungen als blind endigende Divertikel des Endocards. Vielfach, vor allem aber von Haller, wurde die Angabe, daß venöses Blut der arteriellen Bahn einverleibt werde, schon aus physiologischen Gründen bestritten.

In neuerer Zeit hat Ludwig Langer die Frage neuerlich studiert und die Resultate früherer Autoren, vor allem Bochdaleks vollinhaltlich bestätigen können. An der Existenz der Venae minimae, deren Mündungen als Foramina Thebesii bezeichnet werden, im Bereiche der Vorhöfe, kann wohl kaum gezweifelt werden. Die einfache Inspektion der Herzwände zeigt, besonders an bestimmten Stellen, deutlich eine variable Zahl von kleinen Oeffnungen, deren Kommunikation mit dem venösen Kreislauf durch die Injektion nachweisbar ist. Schon Thebesius und später Langer haben experimentell durch das Aufsetzen einer Spritze auf ein Foramen Thebesii die anschließenden Venenbezirke injizieren können. Anders verhält sich dies allerdings mit den Thebesischen Venen im Bereiche der Ventrikel, deren Existenz in allerjüngster Zeit Nussbaum wieder bestritten hat.

Die Venae minimae der beiden Vorhöfe sind entweder die selbständigen Ausfuhrwege kleinerer Kapillarbezirke oder direkte Anastomosen mit den größeren, mehr oberflächlich gelegenen Venen. Im ersteren Falle sind sie sehr klein, der Durchmesser ihrer Mündungen beträgt dann nur Bruchteile eines Millimeters, in letzterem sind sie größer, und ihre Mündung ist als eine flache weite Grube zu sehen, in deren Fond sich sekundäre Oeffnungen befinden. Im rechten Vorhof sind die Foramina Thebesii zahlreich. Sie sitzen hier hauptsächlich an der Scheidewand, besonders in der Nähe des Limbus Vieussenii.

Auch in der Nähe der Valvula Thebesii kommen sie häufig vor. Im linken Vorhof sind sie weitaus seltener, fast konstant ist, wie schon LANGER angibt, eine an der Scheidewand des linken Vorhofs knapp oberhalb der Abgangsstelle des Aortenzipfels gelegene größere Venenmündung, welche nicht nur aus der Vorhofs-, sondern aus der Ventrikelscheidewand, wie dies Injektionsversuche lehren, Blut in den linken Vorhof bringt.

Im Anschluß an die schon bei der Beschreibung der Vorhofsinnenfläche erwähnten LANNELONGUEschen Gruben finden sich, aus ihnen entstehend, eigentümliche Kanäle, welche die Vorhofswand parallel der Oberfläche auf weite Strecken hin durchsetzen. Wie schon LANNELONGUE gezeigt hat, ist es möglich, diese Kanäle durch Injektion zu füllen. Hierbei fließt die Injektionsflüssigkeit, welche man durch eine der im Fond der Gruben befindlichen Oeffnungen einspritzt, durch eine benachbarte LANNELONGUEsche Grube wieder aus. Ob aus diesen Kanälen, wie dies LANNELONGUE behauptet, Venen abzweigen, konnte ich nicht mit Sicherheit nachweisen.

Im Bereiche der Ventrikel sind die Foramina Thebesii bezüglich ihres Vorkommens und ihrer Lokalisation großen Variationen unterworfen. Man sieht sie hauptsächlich an der Basis der Papillarmuskeln und rechterseits in der Nähe des Conus. LANGER beschreibt sie auch in der Gegend der Herzspitze. Die Venae minimae der Ventrikel stehen nicht in offener Kommunikation mit den Venen der Herzoberfläche, sondern sie stellen, wie dies LANGER beschreibt, selbständige Zentren von kleinen kapillaren Venengebieten in der Herzmuskulatur und im subendocardialen Bindgewebe dar. Ihre Anastomose mit den übrigen Venen geschieht nur auf dem Wege der Kapillaren. Wie schon erwähnt, gelang es NUSSBAUM in jüngster Zeit nicht, das Vorhandensein von Venae minimae im Bereiche der Ventrikel nachzuweisen, so daß er diese Frage als unentschieden bezeichnet.

Die Klappen der Herzvenen.

Die an der Mündung des Sinus coronarius gelegene Valvula Thebesii wurde bereits bei der Beschreibung des rechten Vorhofes berücksichtigt. Hier sei noch angeführt, daß sie manchmal vollkommen fehlt. Das Vorhandensein von Klappen in den Herzvenen war schon VIEUSSEN und MORGAGNI bekannt. Vielfach wurde die Existenz derselben auch vollkommen geleugnet. Die Angaben von VIEUSSEN gerieten in Vergessenheit, so daß die Klappen neuerdings von JOHN REID entdeckt wurden. W. GRUBER hat sich mit der Frage nach dem Vorkommem der Klappen in den Herzvenen besonders beschäftigt. Nach meinen eigenen Erfahrungen und den Untersuchungen W. GRUBERS kann ich wohl angeben, daß an den Venenstämmen selbst keine Klappen vorhanden sind. Nur an den Mündungsstellen der Venen in den Sinus coronarius kommen Klappen vor. Die am häufigsten vorkommende ist die schon von VIEUSSEN beschriebene und nach ihm benannte Valvula Vieussenii an der Mündungsstelle der Vena magna cordis in den Sinus coronarius. Sie ist meist gut entwickelt und unpaar, doch findet man auch Fälle, in welchen diese Klappe paarig ist (vgl. Fig. 102). Die beiden vorhandenen Klappen sind meist von verschiedener Größe. An der Mündungsstelle der Vena ventriculi sinistri posterior existiert eben-

falls nicht selten eine gut entwickelte Klappe; ähnlich verhält sich die Mündung der Vena interventricularis posterior oder des Truncus communis dieser Vene und der Vena coronaria dextra. Die schon von anderen Autoren gemachte Angabe, daß eine Klappe an der Mündung der Vena obliqua atrii sinistri in den Sinus niemals existiere, kann ich bestätigen. Das regelmäßige Fehlen dieser Klappe ist ja daraus zu erklären, daß Vena obliqua und Sinus coronarius entwicklungsgeschichtlich eine Einheit darstellen.

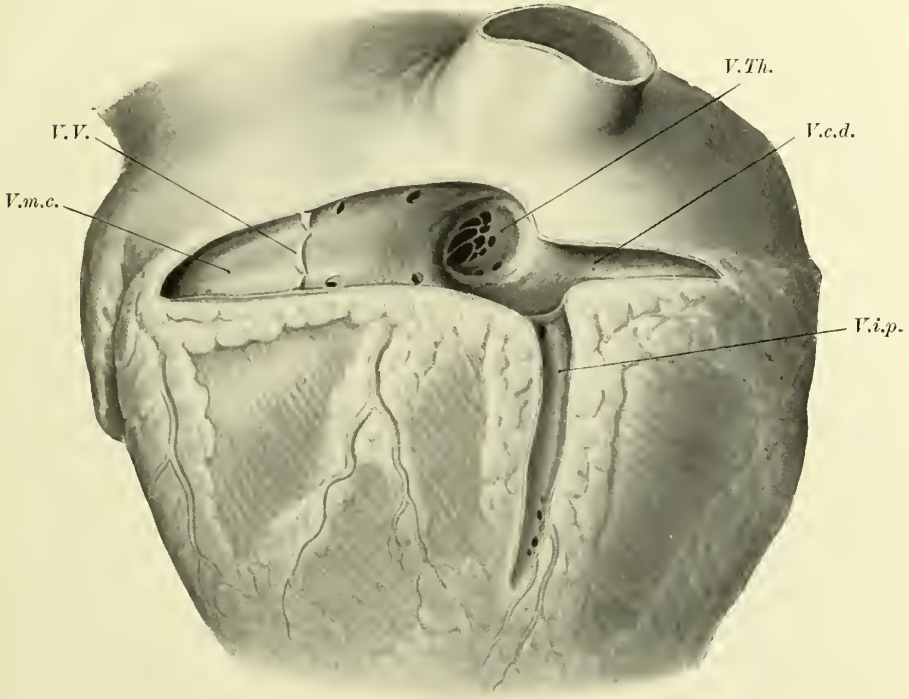

Fig. 102. Der Sinus coronarius und seine Hauptäste wurden der Länge nach geschlitzt, um die Klappen zu zeigen. *V.c.d.* Vena coronaria dextra. *V.ip.* Vena interventricularis posterior. *V.m.c.* Vena magna cordis. *V.Th.* Valvula Thebesii. *V.V.* Valvula Vieussenii.

Vielfach erweckt die eigentümliche spitzwinkelige Mündungsart der Seitenäste in die größeren Venen den Anschein, als ob daselbst Klappen vorhanden wären. Auf dieses Verhalten dürfte auch die Angabe zurückzuführen sein, welche auch den peripheren Herzvenen Klappen zuschreibt.

III. Die Lymphgefäße des Herzens.

Nur der Vollständigkeit halber sei hier noch das Wichtigste über den Lymphapparat der Herzens gesagt, da derselbe von Bartels in der vierten Abteilung dieses Bandes bei der Schilderung des Lymphgefäßsystems ohnedies beschrieben wird.

Wir können am Lymphapparat des Herzens drei Anteile unterscheiden: die abführenden Lymphgefäße, in welche manchmal Lymphdrüsen eingeschaltet sind, zweitens die Lymphgefäße im subepicardialen Bindegewebe und drittens die Ausbreitung dieser Lymphgefäße im Myocard und im subendocardialen Gewebe. Der erste und zweite Anteil dieses Systems ist im allgemeinen bisher gut beschrieben und von alters her bekannt, während der Verlauf der Lymphgefäße im Myocard und Endocard noch in vielen Punkten strittig ist.

Die subepicardialen Lymphgefäße, besonders an der vorderen Herzwand, finden sich schon in dem bekannten Buche von Mascagni abgebildet, welcher selbst die erste Beschreibung der Herzlymphgefäße auf Rudbeck zurückführt. Die oberflächlichen Lymphgefäße bilden im subepicardialen Bindegewebe ein dichtes Netzwerk, welches in seinen Hauptstämmen dem Verlaufe der Blutgefäße folgt. Man spricht im allgemeinen von einem rechten und einem linken Lymphstamm, die aber speziell an der Vorderfläche des Herzens untereinander weitgehende Anastomosen zeigen. Dem rechten Lymphstamm ist die hintere Fläche des rechten Ventrikels und dessen Seitenwand sowie die rechte Hälfte seiner vorderen Wand zugehörig, während der linke Stamm die Lymphe des ganzen linken Ventrikels und die eines Teiles der vorderen Fläche des linken Ventrikels abführt.

Die Lymphgefäße des rechten Ventrikels vereinigen sich an der hinteren Fläche allmählich zu einem neben dem Ramus descendens posterior der rechten Coronararterie verlaufenden größeren Stamm, der, am Sulcus coronarius angelangt, umbiegt und in diesem, das Herz umgreifend, nach rechts und vorn zieht. Auf dem Wege dahin empfängt er eine größere Anzahl von Lymphgefäßen, sowohl von der Hinterfläche und vom Seitenrand als auch von einem Teil der Vorderwand des rechten Ventrikels. So zum rechten Lymphstamm des Herzens geworden, zieht er zunächst in der Furche zwischen Aorta und Arteria pulmonalis nach aufwärts, traversiert die Vorderfläche des Arcus aortae und verläßt das Pericard.

Die Lymphgefäße an der Hinterwand des linken Ventrikels sammeln sich in einem links vom Ramus descendens posterior der Arteria coronaria dextra im Sulcus longitudinalis posterior gelegenen Stamm, welcher unter stetiger Aufnahme von Seitenästen in der linken Atrioventrikularfurche nach vorn zieht und, am linken Rand des Conus angelangt, ein mächtiges Lymphgefäß empfängt, welches meist aus der Vereinigung von zweien im Sulcus longitudinalis anterior verlaufenden ensteht. In die beiden letztgenannten ergießt sich die Lymphe aus der vorderen Fläche des linken Ventrikels und aus dem benachbarten Areale des rechten. Von da gelangt der linke Lymphstamm an die hintere Fläche der Arteria pulmonalis, zieht an dieser nach aufwärts und gelangt hinter den Aortenbogen, wo er ebenfalls das Pericard verläßt. Die regionären Lymphdrüsen liegen als Lymphoglandulae mediastinales anteriores an der vorderen Fläche der Bifurcatio tracheae.

Im subepicardialen Bindegewebe kommen bisweilen Lymphdrüsen vor, welche wohl als Schaltdrüsen aufzufassen sind. Es scheint, daß sie als erster Rainer gesehen hat, der sie an 82 Leichen 11mal fand. Eine dieser Lymphdrüsen liegt in der linken Hälfte der zuerst von Rindfleisch beschriebenen ringförmigen subepicardialen Fettfalte der Aorta ascendens. Diese Drüse wurde von Rainer als Lymphoglandula subepicardiaca praeaortica bezeichnet.

Tanasescu, der diese Lymphdrüsen in 3 Proz. der Fälle gesehen hat, nennt sie ganglion préaortique. Die zweite Lymphdrüse fand Rainer an der linken Seite der Arteria pulmonalis. Er nennt sie Lymphoglandula subepicardialis juxtapulmonalis. Tanasescu nennt sie ganglion retropulmonaire und findet sie in 9 Proz. seiner Fälle. Die zuerst genannte Lymphdrüse gehört dem rechten, die zweite dem linken Lymphstamm an. Bezüglich der eben angeführten subepicardialen Lymphdrüsen möchte ich nur noch bemerken, daß sie sicher nicht die einzigen Lymphdrüsen sind, die

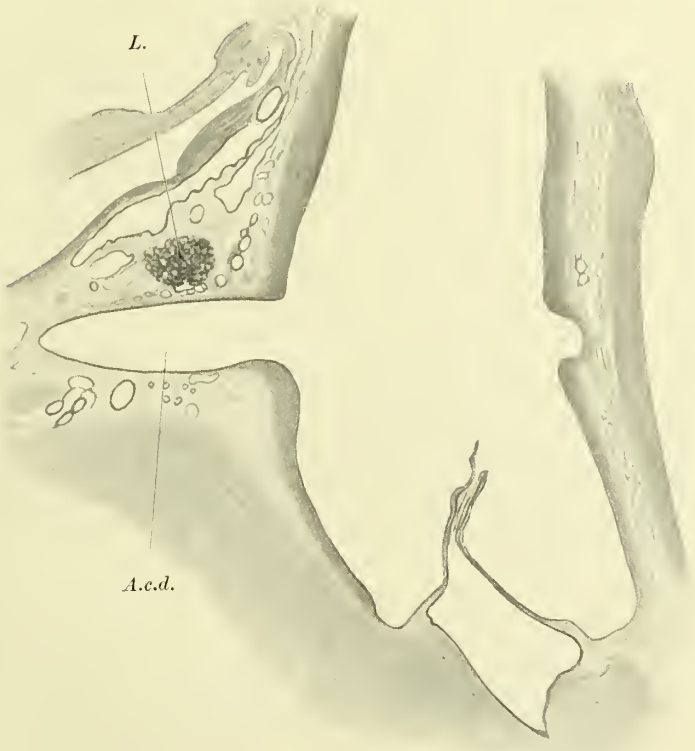

Fig. 103. Schnitt durch das Herz eines Neugeborenen. Dargestellt ist das Anfangsstück der Aorta mit dem Ursprung der beiden Coronararterien. *A.c.d.* Arteria coronaria dextra. *L.* Lympdrüse.

sich im intrapericardialen Verlauf der beschriebenen Lymphstämme eingeschaltet finden. Nur sind die Drüsen manchmal so klein, daß sie nur mikroskopisch auffindbar sind. So fand ich beispielsweise unmittelbar oberhalb des Abganges der Arteria coronaria dextra am Herzen eines Neugeborenen eine Lymphdrüse von ca. 1 mm Durchmesser (vgl. Fig. 103).

Wie schon einleitend erwähnt, ist der Verbreitungsmodus der im Myocard und Endocard gelegenen Lymphgefäße strittig. Bezüglich der Lymphgefäße des Myocards wäre zunächst die Angabe von Schweigger-Seydel zu zitieren, nach welcher die Spalträume im Myocard wegen ihrer endothelialen Auskleidung Lymphräume darstellen. Ranvier

geht in der Beschreibung des Lymphgefäßsystems des Myocards so weit, daß er das Herz mit einem lymphatischen Schwamm vergleicht. Auch Luschka erklärt, daß die Lymphgefäße des Myocards außerordentlich zahlreich seien, eine Ansicht, welcher Eberth und Belajeff entgegentreten, da sie im Herzfleisch selbst nicht gerade zahlreiche Lymphgefäße finden. Salvioli erklärt die von Schweigger-Seydel beschriebenen Lymphräume nicht gefunden zu haben. Zu der, wie ersichtlich, strittigen Frage nimmt Albrecht insofern Stellung, als er auf Grund seiner Untersuchungen folgendes angibt: In den sogenannten Henleschen Spalten liegen größere Lymphgefäße, welche er als interfaszikuläre bezeichnet. Mit ihnen hängt ein mit einer endothelialen Wandung versehenes, intercelluläres (intermuskuläres) Kapillarnetz zusammen, in dessen Maschen sich die einzelnen Muskelzellen befinden, während die feineren Blutgefäße von Lymphspalten ringförmig umgeben sind. Allerdings ist zu bemerken, daß sich die Untersuchungen fast aller Autoren nicht auf das Herz des Menschen, sondern auf das verschiedener Tiere erstreckt. Eberth und Belajeff sagen ausdrücklich, daß die Lymphgefäße des menschlichen Herzens schwer zu injizieren sind. Barthels beruft sich in dem Kapitel „Ueber die Lymphgefäße des Herzens" auf die Angabe von Bock am Herzen des Rehes; nach den Angaben dieses Autors liegen die Lymphkapillaren den Blutkapillaren eng an und sind sehr zahlreich.

Das subendocardiale Lymphgefäßnetz soll äußerst kleinmaschig sein und hängt an zahlreichen Stellen mit dem intermuskulären und durch perforierende Aeste mit dem subepicardialen zusammen. Nach Eberth und Belajeff sind die Chordae tendineae sowie die größeren Anteile der Klappen von Lymphgefäßen frei. Sie beschreiben die Ausbreitung von Lymphgefäßen an den Atrioventrikularklappen beiläufig in jenem Areale, in welchem, wie wir gezeigt haben, wegen des Vorhandenseins von Muskulatur, auch Blutgefäße enthalten sind.

VIII. Kapitel.

Die Nerven des Herzens.

Der nervöse Apparat des Herzens, welcher aus dem Nervus sympathicus und dem Nervus vagus stammt, entspringt zum großen Teile weitab vom Herzen, so daß einzelne Herznerven einen langen Weg bis zu ihrem Erfolgsorgan zurücklegen müssen, während ein anderer Teil dieses Apparates im Herzen selbst gelegen ist. Wenn im folgenden der gesamte nervöse Apparat des Herzens, also auch der weit außerhalb desselben befindliche beschrieben wird, so geschieht dies der Vollständigkeit halber, weiters aber auch deshalb, weil eine Zerteilung des nervösen Apparates in einen cardialen und einen extracardialen als unnatürlich bezeichnet werden müßte.

Die Lehre von den Herznerven war von jeher mit jener von den Herzbewegungen eng verbunden. Schon Galenus hat diese beiden Fragen in Verbindung gebracht, insofern als er wohl einen aus dem sechsten Nervenpaar hervorgehenden, zum Herzen verlaufenden Nerven beschreibt, gleichzeitig aber auch angibt, daß auch das aus dem Körper herausgeschnittene Herz noch schlägt. Wie

eben erwähnt, kannte Galen einen einzigen Herznerven. Bezüglich der Zahl der Herznerven ist auch Vesal nicht weiter gekommen als Galen, wohl aber bei der Beschreibung derselben. Vesal beschreibt einen, und zwar nur linkerseits vom Vagus an der Abgangsstelle des Recurrens abgehenden Nerven, welcher das Pericard durchbohrt und links hinten an der Pulmonalis zur Basis cordis zieht, wo er sich in feinste Aeste aufteilt. Ganz bedeutend ist der Fortschritt, welchen Faloppia in der Erkenntnis der Herznerven inaugurierte. Von der Argumentation ausgehend, daß es doch eine Ungerechtigkeit der Natur wäre, wenn die Eingeweide, die Leber die Milz so viele Nerven besäßen, das Herz aber, als eines der wichtigsten Organe, nur einen einzigen, suchte und fand Faloppia von den Herznerven eigentlich alle, mit Ausnahme des rechten oberen, welcher, wie noch gezeigt werden wird, auch noch viel späteren Anatomen unbekannt blieb. Er fand einen Plexus nervosus an der Arteria pulmonalis, zu welchem sich fünf oder nur vier Nerven begeben, linkerseits einer aus dem Nervus recurrens, einer aus dem Vagus, nach Abgabe des Recurrens, zwei aus dem Sympathicus, während rechts nur ein einziger, allerdings zweiwurzeliger Herznerv existiere, welcher aus dem Sympathicus und aus dem Anfang des thoracalen Vagus entsteht. Die klassischen Untersuchungen von Faloppia wurden in der Folge durch jene von Willis, Vieussen, Winslow u. a. vervollständigt. 1794 veröffentlichte Scarpa seine berühmten Tabulae neurologicae ad illustrandam anatomiam cardiacorum nervorum, in welchen bereits eine erschöpfende Darstellung der Herznervengeflechte enthalten ist. Erst durch das Erscheinen der Arbeit von Remak im Jahre 1844, in welcher er zum ersten Male im Herzen gelegene Ganglienzellen beschrieb, erhielt die Lehre von der Herzinnervation einen neuen bedeutsamen Fortschritt. Bevor wir an die Beschreibung der einzelnen zuführenden Herznerven, also der Nervi und Rami cardiaci gehen, wollen wir nur kurz hervorheben, daß diese Nerven immerhin eine große Anzahl von Variationen individueller Natur zeigen, welche trotz der vollkommenen Festlegung der Hauptbahnen gewisse Schwierigkeiten in der Darstellung mit sich bringen, so daß die Beschreibung der Herznerven in dem extracardialen Abschnitt, vor allem aber im Herzen selbst, in welchem sich die Nerven aufteilen, nur als eine schematische bezeichnet werden kann.

I. Die Herznerven des Sympathicus.

Diese stammen gewöhnlich aus den 2—3 Halsganglien und dem obersten Brustganglion. Gerade die Sympathicusäste haben eine ganz ausgezeichnete und minutiöse Beschreibung durch Neubauer erfahren. Wir unterscheiden jederseits drei zuführende Aeste des Sympathicus, welche eine gewisse Selbständigkeit besitzen und dementsprechend als Nervi cardiaci bezeichnet werden, im Gegensatz zu den weniger selbständigen Aesten des Vagus, die man Rami cardiaci nennt.

1) Der Nervus cardiacus superior. Er entspringt gewöhnlich aus dem Ganglion colli supremum und erhält meist Verstärkungsfaden noch unterhalb des Ganglions aus dem Grenzstrang, dem er sich auf seinem Zug kaudalwärts an dessen medialer Seite anschließt. Er kreuzt die Arteria thyreoidea inferior an ihrer dorsalen Seite und gelangt hierauf rechts an die Arteria anonyma, links an die Arteria

carotis communis, denen er herzwärts folgt. Auf dem Wege anastomosiert er mit den Rami cardiaci superiores des Vagus und mit den beiden Nervi laryngei. Vielfach findet sich in ihm kaudal von der Kreuzungsstelle mit der Arteria thyreoidea inferior eine kleine ganglionäre Anhäufung, welche Ganglion cardiacum superius genannt wurde. Der linke Nervus cardiacus superior enthält häufig bei seinem Eintritt in den Plexus cardiacus das Ganglion cardiacum inferius oder magnum oder Ganglion Wrisbergi, welches unter Umständen auch in eine rechte und eine linke Hälfte geteilt sein kann. Nach Henle und Andersch findet sich der Nervus cardiacus superior nur auf der linken Seite, während ihn Scarpa und Neubauer schon seinerzeit, jüngst Schuhmacher, auch rechterseits beschrieben haben, doch scheint er rechterseits nicht völlig konstant zu sein.

2) Der Nervus cardiacus medius seu magnus entspringt aus dem Ganglion cervicale medium, falls ein solches vorhanden ist, sonst an der diesem Ganglion entsprechenden Stelle des Truncus sympathicus, dort, wo dieser die Arteria thyreoidea inferior kreuzt. Von seiner Ursprungsstelle zieht der Nerv schief nach unten und innen, anastomosiert meistens mit dem Nervus recurrens vagi und gelangt an die Arteria subclavia. Unterhalb der Brustapertur enthält er meist das Ganglion cardiacum medium.

3) Der Nervus cardiacus inferior s. parvus, den Meckel als nur rechts vorhanden beschreibt, entsteht aus dem Ganglion colli inferius und dem ersten Thoracalganglion, verläuft ebenfalls nach innen und unten, rechts hinter der Arteria anonyma, links hinter dem Arcus aortae zum Herzgeflecht. Er bildet ebenfalls Anastomosen mit dem Nervus recurrens und vereinigt sich häufig mit dem Nervus cardiacus medius zum Nervus cardiacus crassus.

Dazu kommt noch manchmal ein Nervus cardiacus imus als vierter Herznerv des Sympathicus, wenn die Fäden aus dem Ganglion thoracale I selbständig verlaufen (vgl. Fig. 104).

II. Die Herznerven des Vagus.

Die Rami cardiaci werden in Rami cardiaci superiores und inferiores unterteilt. Die Rami superiores stammen aus dem Halsanteil des Vagus und nehmen ihren Ursprung zwischen dem des Nervus laryngeus superior und inferior. Vielfach bezieht der oberste noch Fasern aus dem Ramus externus des Nervus laryngeus superior. Die Rami cardiaci inferiores gehen an der Ursprungsstelle des Nervus recurrens entweder nur aus dem Vagus oder aus dem Vagus und aus dem Nervus recurrens ab. Gerade der linke, aus dem Recurrens kommende Ast wurde schon von Galenus beschrieben.

Die Frage nach dem Homologon des von Ludwig und Cyon beim Kaninchen beschriebenen Nervus depressor beim Menschen suchte Finkelstein dahin zu entscheiden, daß er den obersten Zweig des Vagus, der fast konstant eine Wurzel aus dem Ramus externus des Nervus laryngeus superior bezieht, dem Depressor homologisierte. Er verläuft entweder isoliert oder mit dem Nervus cardiacus superior des Sympathicus verbunden, zum Plexus cardiacus. Nach dieser Auffassung wäre die Beschreibung Kreidmanns unrichtig, der den Depressor in der Vagusscheide selbst abwärts verlaufen läßt. Nach den an einem großen Material angestellten Unter-

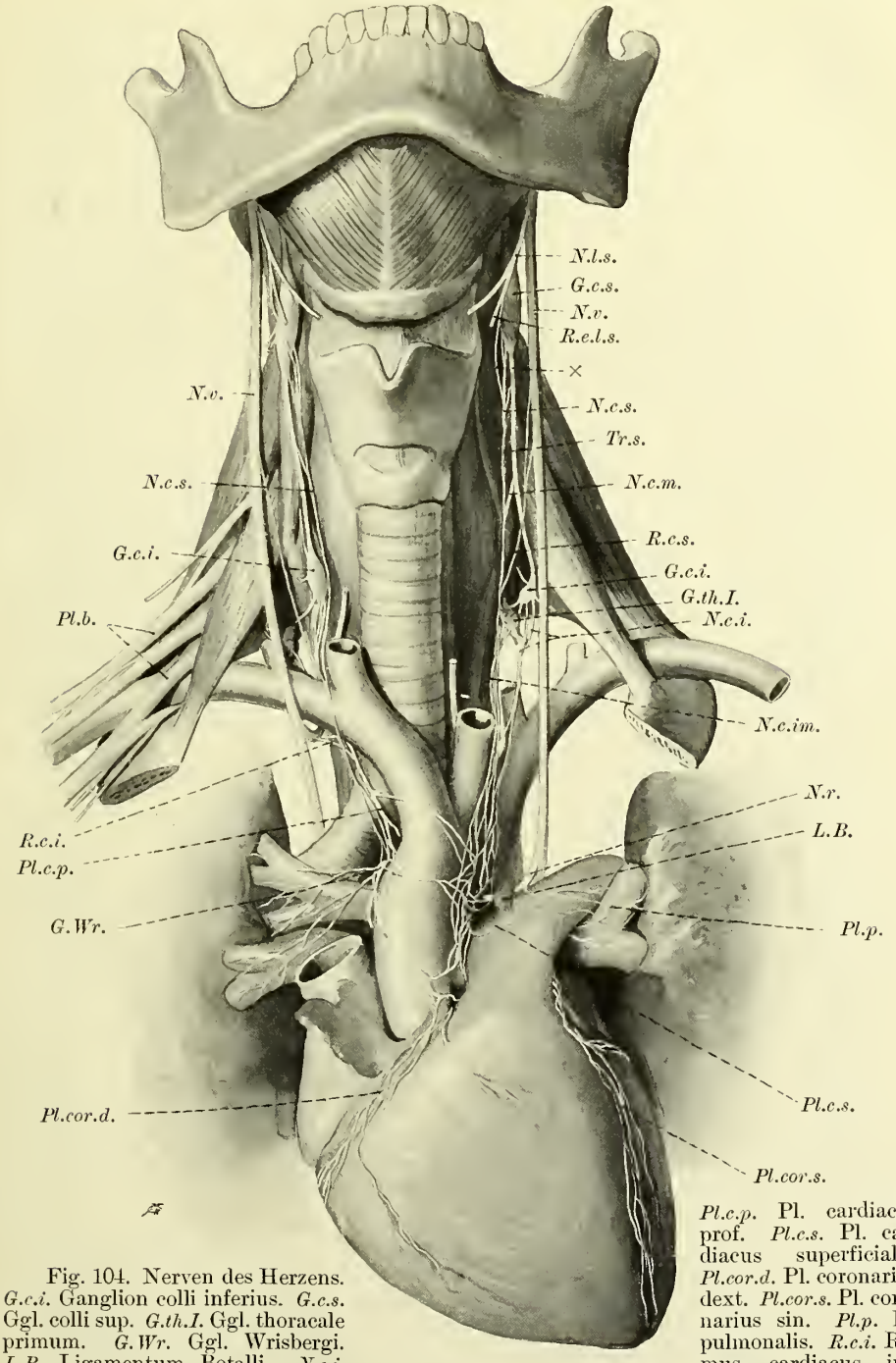

Fig. 104. Nerven des Herzens. *G.c.i.* Ganglion colli inferius. *G.c.s.* Ggl. colli sup. *G.th.I.* Ggl. thoracale primum. *G.Wr.* Ggl. Wrisbergi. *L.B.* Ligamentum Botalli. *N.c.i.* Nervus cardiacus inf. *N.c.im.* N. cardiacus imus. *N.c.m.* N. cardiacus med. *N.c.s.* N. cardiacus sup. *N.l.s.* N. laryngeus sup. *N.r.* N. recurrens. *N.v.* N. vagus. *Pl.b.* Plexus brachialis. *Pl.c.p.* Pl. cardiacus prof. *Pl.c.s.* Pl. cardiacus superficialis. *Pl.cor.d.* Pl. coronarius dext. *Pl.cor.s.* Pl. coronarius sin. *Pl.p.* Pl. pulmonalis. *R.c.i.* Ramus cardiacus inf. *R.c.s.* R. cardiacus sup. *R.e.l.s.* R. externus nervi laryngei superioris. *Tr.s.* Truncus sympathicus. × Ast des Ramus externus nervi laryngei superioris zum Nervus cardiacus sup.

suchungen von SCHUHMACHER stehen die oberen Herzäste des Vagus und der Ramus cardiacus aus dem Ramus externus des Nervus laryngeus superior in einem vikariierenden Stärkeverhältnis. Es sei daher wohl anzunehmen, daß die oberen Rami cardiaci vagi zusammen mit dem nicht ganz konstanten Herzzweig des oberen Kehlkopfnerven dem Depressor entsprechen, zumal ein variabler Ursprung des Depressor auch bei Tieren vorkommt und bei Kaninchen und Schwein als Varietät ein doppelter Depressor auf einer Seite gefunden wird. Der Depressor ist als Aortennerv zu bezeichnen. Seine Endigung findet der linke an der vorderen, der rechte an der hinteren Aortenwand. Bezüglich des Endgebietes der unteren Herzzweige des Vagus konnte SCHUHMACHER in einzelnen Fällen eine Verbindung derselben mit dem gleichseitigen Ast der Arteria pulmonalis nachweisen (vgl. Fig. 104).

III. Der Plexus cardiacus.

Alle Herzäste des Vagus und Sympathicus vereinigen sich zum Plexus cardiacus; hierzu kommt noch manchmal ein inkonstanter Faden aus der Ansa hypoglossi, der wahrscheinlich einen aberrierenden Ast des Vagus oder des Sympathicus darstellt. Der Plexus cardiacus selbst besteht aus zwei Anteilen, aus einem oberflächlichen schwächeren, welcher zwischen dem konkaven Rande des Arcus aortae und der Teilungsstelle der Arteria pulmonalis gelegen ist, und einem tiefen stärkeren, der sich zwischen der Aorta und der Bifurkationsstelle der Trachea ausbreitet. Gerade durch den Umstand, daß die einzelnen, zum Herzen führenden Nerven sich zu einem mächtigen Geflecht vereinigen, wird die Verfolgung der einzelnen Aeste zu ihrem Endgebiet besonders erschwert. SCHUHMACHER gelang es allerdings, in einzelnen Fällen beim Menschen den rechten Sympathicus zur rechten, den linken zur linken Kammer zu verfolgen.

Der Plexus cardiacus superficialis seu anterior wird hauptsächlich von den oberen Aesten des linken Vagus und vom Nervus cardiacus superior des linken Sympathicus versorgt. Dazu kommen noch einzelne Fasern der linken unteren Herznerven und längs der Arteria anonyma herabverlaufende Aeste der rechtseitigen Nervi cardiaci und Rami cardiaci inferiores. Der Plexus superficialis steht in Verbindung mit dem Plexus bronchialis sinister.

Das tiefe Herzgeflecht, Plexus cardiacus profundus, ist stärker als das oberflächliche und wird zusammengesetzt aus sämtlichen Nervi cardiaci des Sympathicus, mit Ansnahme des linken oberen, und aus den Aesten des Vagus, mit Ausnahme der vorhin genannten. Auch der Plexus profundus steht mit den benachbarten sympathischen Geflechten, das ist Plexus trachealis und Plexus pulmonalis dexter, in Verbindung.

Sieht man ab von den eben erwähnten Verbindungen der Herzgeflechte, so entsenden die beiden Anteile des Plexus cardiacus zwei mächtige periphere Ramifikationen, welche selbst wieder aus beiden Plexus ihre Aeste beziehen und nach ihrem pheripheren Verteilungsmodus, welcher sich hauptsächlich nach dem Verlauf der Coronararterien richtet, als Plexus coronarii bezeichnet wurden. Wir unterscheiden einen Plexus coronarius dexter und einen Plexus coronarius sinister.

1) Der Plexus coronarius dexter entsteht aus beiden Herzgeflechten mit Fasern, welche die Aorta umfassen und an die Austrittsstelle der Arteria coronaria dextra gelangen. Dieser folgend, versorgen sie hauptsächlich den rechten Ventrikel und das rechte Atrium.

2) Der Plexus coronarius sinister stammt hauptsächlich aus dem Plexus cardiacus profundus, bezieht aber auch Aeste aus dem oberflächlichen Herzgeflecht. Seine Ramifikation gelangt hinter der Arteria pulmonalis nach abwärts und erreicht den Ursprung der Arteria coronaria sinistra, welcher seine periphere Verästelung folgt. Dementsprechend verläuft ein Teil der Aeste des Plexus mit dem Ramus descendens an der vorderen Herzfläche gegen die Spitze, ein anderer Teil gegen den Margo obtusus cordis. Nur ein geringer Abschnitt erreicht die hintere Herzfläche, welche hauptsächlich der Ausbreitung des rechten Plexus coronarius vorbehalten bleibt.

Die weitere Ausbreitung dieser Plexus ist makroskopisch im subepicardialen Bindegewebe entlang der Gefäße ziemlich weit zu verfolgen. Die Aeste dieser Nerven bilden im allgemeinen ein vielverzweigtes, aus langgestreckten Maschen zusammengesetztes Netz, von welchem erst die feineren Nerven entspringen. Diese sind teils für das Epicard, teils für das Myocard und schließlich auch für das Endocard bestimmt.

Das epicardiale Nervennetz, Plexus epicardiacus, ist besonders feinmaschig und enthält eine Reihe von Endapparaten, die Michailow als eingekapselte und uneingekapselte beschrieben hat. Die für das Myocard bestimmten Fasern sind nach den Angaben von Jacques nur in der mittleren Schicht des Myocards direkte Abkömmlinge des Plexus coronarius, während die äußerste Myocardschicht auf dem Umwege des erwähnten Plexus epicardiacus, die innerste auf dem Umwege des Plexus endocardiacus ihre Fasern erhält. Diese Angabe wird allerdings in jüngster Zeit von Michailow nicht bestätigt. Im allgemeinen ist wohl zu bemerken, daß feinere Nervenäste, von der Oberfläche kommend, durch das Myocard hindurchziehen und in die subendocardiale Schicht gelangen, wo sie den schon angeführten, ziemlich engmaschigen Plexus subendocardialis bilden. Ob diese das Myocard durchlaufenden Fasern wirklich nur in der mittleren Muskelschicht direkte Aeste entlassen oder in allen Schichten, ist vorderhand nicht mit Sicherheit festgestellt. Den Plexus subendocardialis erwähnt schon Toldt. Eine genauere Beschreibung dieses Geflechtes gibt Jacques. Michailow endlich machte darauf aufmerksam, daß die Maschen dieses Plexus von den Papillarmuskeln auf die Chordae tendineae übertreten und diesen entlang an die Klappen gelangen. Der Plexus subendocardialis der Kammer setzt sich auf dem Umwege über die Klappen ohne Grenzen in den der Vorhöfe fort.

Was nun die feinere Verteilung der Nerven und der Muskulatur selbst anlangt, so hat Gerlach drei ineinander geschobene Nervennetze, allerdings nur beim Frosch, beschrieben. Diese Angabe wurde für die Säuger von Fischer bestätigt. Nach Gerlach unterscheidet man einen aus dicken Nerven bestehenden Grundplexus, welcher die Aeste für das perimuskuläre Netz abgibt. Dieses umspinnt die einzelnen Muskelbündel und liefert die feineren Nervenfasern, welche die einzelnen Zellen umflechten und von Gerlach als intramuskuläres Netz bezeichnet wurden. In den Vorhöfen ist das subepicardiale Geflecht weniger regelmäßig angeordnet, während die übrigen Verhältnisse jenen im Ventrikel ähnlich sind.

Die seinerzeit von Remak zuerst beschriebenen Ganglien in der Muskelsubstanz des Kalbsherzens haben gleich nach der Publikation der Remakschen Arbeit zu einer weitgehenden Kontroverse Anlaß gegeben, welche bis auf den heutigen Tag noch immer nicht als vollkommen erledigt zu betrachten ist. Nicht nur das Vorkommen solcher Ganglien, sondern auch ihre Lokalisation ist strittig. Während Smirnow und Valedinsky Ganglienzellen in der Ventrikelwand des Menschen und der Säuger bis zur Herzspitze finden, erklären Jacques, Vignal, Dogiel u. a., daß Ganglienzellen sich nur im oberen Drittel oder in der oberen Hälfte der Kammerwand finden; während sie Schklarewsky sogar nur im Bereiche der Sulci longitudinales vorkommen läßt, findet sie neuerdings Michailow in den oberen zwei Dritteln der Kammer. Allerdings sind sich sämtliche Autoren darin einig, daß diese Ganglienzellen durchweg subepicardial, also an der Oberfläche des Myocards liegen. Lissauer bestreitet das Vorkommen von Ganglienzellen in der Ventrikelwand und erklärt auf Grund seiner Untersuchungen, daß die als Ganglienzellen angesprochenen Gebilde den Mastzellen Ehrlichs ähnliche Zellen darstellen, welche sich allerdings im Bereiche eines großen Abschnittes der Ventrikelwand nachweisen lassen. Jacques und Lissauer beschränken das Gebiet der Ganglien überhaupt nur auf das Vorhofsgebiet, und zwar hauptsächlich auf die Vorhofsscheidewand und auf die hintere Längsfurche zwischen den beiden Vorhöfen. In letzter Zeit hat Wilson multipolare Ganglienzellen an dem Hisschen Bündel beschrieben. Meiner Erfahrung nach kommen Ganlienzellen in der Hinterwand des rechten Vorhofs, im Sulcus terminalis und im Septum atriorum in reichlicher Menge vor. Die in dem Bereiche des Herzens vorkommenden Ganglienzellen wurden von Dogiel nach dem Verhalten ihrer Achsenzylinder, von Michailow nach dem Verhalten der Dendriten in verschiedene Typen eingeteilt.

Bezüglich der Nervenendigungen sei nur erwähnt, daß sowohl sensorische als auch motorische Nervenendigungen vielfach beschrieben wurden. Die sensorischen finden sich in allen drei Schichten der Herzwand, während die motorischen, wie selbstverständlich, nur im Bereiche des Myocards vorhanden sind. Die Endapparate der Herznerven sind nach der Beschreibung der Autoren von der mannigfaltigsten Art. Auffällig ist jedenfalls der große Reichtum an sensorischen Endapparaten im Bereiche des ganzen Herzens. Ebenso auffällig aber ist die weitgehende Dissonanz in der Meinung der Autoren bezüglich der Existenz oder Nichtexistenz motorischer Nervenendigungen im Herzen, ebenso wie jene bezüglich der Form dieser Endigungen. Einzelne Autoren leugnen motorische Nervenendigungen im Herzmuskel überhaupt, andere beschreiben sie als knopfförmige Gebilde, als freie Nenvenenden, als Eintreten von freien Enden in die Muskelzellen oder als Umsponnensein der einzelnen Zellen. Da mir selbst persönliche Erfahrung über diesen Gegenstand vollkommen fehlt, weiter aber die feinere Beschreibung der Nervenendigungen im Herzmuskel auch außerhalb des Rahmens dieses Buches gelegen ist, wollte ich nur auf die weitgehenden Differenzen aufmerksam machen, um so mehr als der zweifellose Nachweis motorischer Endapparate im Herzen für die gesamte Auffassung der Herzphysiologie von Bedeutung zu sein scheint.

Anhangsweise sei hier noch angeführt, daß im Sulcus coronarius auch chromaffines Gewebe vorkommt. So berichtet Wiesel

über einen kleinen, 3—4 mm langen chromaffinen Körper, welchen er an der Austrittsstelle der A. coronaria sinistra des öfteren sowohl beim erwachsenen als auch beim alten Individuum gefunden hat. Im Sulcus coronarius finden sich besonders bei Kindern kleine Nester chromaffiner Zellen.

IX. Kapitel.

Entwicklung und Anatomie des Pericards.

Schon bei der Beschreibung des Epicards als der dritten Herzwandschicht wurde auf den organischen Zusammenhang zwischen diesem, als Pericardium viscerale, und dem Pericardium parietale hingewiesen. Da die pericardiale Hülle des Herzens nicht nur den bekannten Zusammenhang mit dem Herzen selbst zeigt, sondern auch für die Physiologie und Pathologie des Herzens von weittragender Bedeutung ist, sehen wir uns verpflichtet, im Anschluß an die Entwicklungsgeschichte und Anatomie des Herzens jene des Pericards zu geben.

I. Entwicklungsgeschichte des Pericards.

Bei der Beschreibung der frühesten Stadien der Herzentwicklung wurde des Umstandes Erwähnung getan, daß die cardiogenen Platten als Vorstülpungen der visceralen Cölomwand gegen die weiten noch paarigen Pleuropericardialhöhlen sichtbar seien. Es wurde auch hervorgehoben, daß gerade so, wie die paarigen Herzanlagen aneinanderrücken, um sich schließlich zum einheitlichen Herzschlauch zu vereinigen, auch die symmetrischen Anlagen der Pleuropericardialhöhlen zur Vereinigung gelangen.

In der nun folgenden entwicklungsgeschichtlichen Betrachtung des Pericards wird es sich empfehlen, zunächst die Entstehung der primitiven Pleuropericardialhöhle, hierauf die Art der Abgrenzung dieser primitiven Körperhöhle gegen die Peritonaealhöhle durch die Entwicklung des Septum transversum und schließlich die Unterteilung der Pleuropericardialhöhle durch das Vorwachsen der Pleuropericardialmembranen zu beschreiben. Daran muß sich eine kurze Auseinandersetzung anschließen, in welcher die Ueberführung der passageren Embryonalverhältnisse in die bleibenden klar gemacht wird.

Wie schon erwähnt, entwickeln sich auch beim Menschen die Pleuropericardialhöhlen zunächst symmetrisch in Form je einer im Kopfbereiche auftretenden, medialwärts durch das axiale Mesoderm, lateralwärts gegen das Exocölom abgeschlossenen Höhle, welche kranialwärts blind endet, kaudalwärts aber kontinuierlich in das embryonale Cölom übergeht. Die mediodorsale Wand dieser Höhle wird durch den sich entwickelnden endothelialen Herzschlauch als cardiogene Platte vorgestülpt (vgl. Fig. 105a).

In der Folge rücken die beiden Herzanlagen unter gleichzeitigem Verschluß der Kopfdarmrinne zum Kopfdarmrohr näher aneinander, so daß die paarigen Herzanlagen nun kranial der vorderen Darmpforte aufliegen (vgl. Fig. 105b). Rücken nun die beiden Endothelschläuche noch weiter aneinander, so daß sie zur Berührung kommen, so gelangen auch die medialen Wände der beiden primitiven Pleuropericardialhöhlen

ventral von den untereinander vereinigten Herzplatten in Kontakt und bilden so eine von der Herzplatte gegen die vordere Wand des embryonalen Rumpfes (Präcardialwand) ziehende Duplikatur, das Mesocardium anticum (vgl. Fig. 105c). Dieses schwindet innerhalb kurzer Zeit, und damit ist aus den symmetrischen Pleuropericardialhöhlen eine einzige große Höhle geworden, deren zentrale Begrenzung vom myoepicardialen Mantel des Herzschlauches, deren periphere Begrenzung von der Wand der Pleuropericardialhöhle dargestellt wird. Hinter dem Herzen schlägt sich die periphere oder parietale Lamelle in den

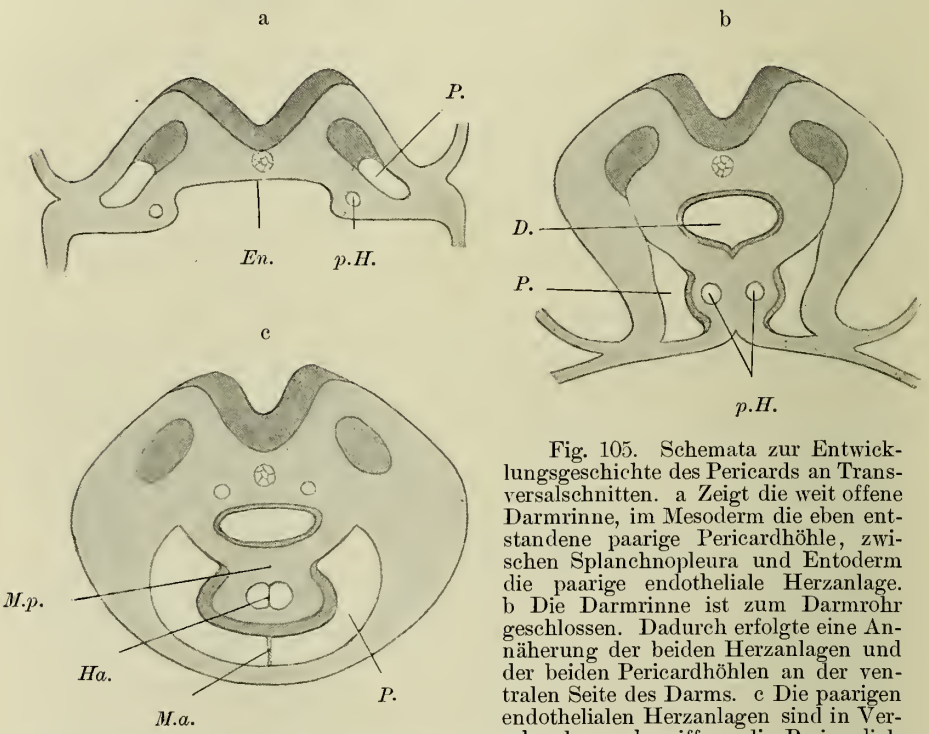

Fig. 105. Schemata zur Entwicklungsgeschichte des Pericards an Transversalschnitten. a Zeigt die weit offene Darmrinne, im Mesoderm die eben entstandene paarige Pericardhöhle, zwischen Splanchnopleura und Entoderm die paarige endotheliale Herzanlage. b Die Darmrinne ist zum Darmrohr geschlossen. Dadurch erfolgte eine Annäherung der beiden Herzanlagen und der beiden Pericardhöhlen an der ventralen Seite des Darms. c Die paarigen endothelialen Herzanlagen sind in Verschmelzung begriffen, die Pericardialhöhlen sind durch das dünne Mesocardium anticum getrennt. Das viscerale Blatt des Pericards ist zum myoepicardialen Mantel verdickt. *En.* Entoderm. *D.* Darm. *Ha.* Herzanlage. *M.a.* Mesocardium anterius. *M.p.* Mesocardius posterius. *P* Pericardhöhle. *p.H.* paarige Herzanlage.

myoepicardialen Mantel oder in die viscerale Lamelle um — Mesocardium posticum (vgl. Fig. 106a). Seitwärts und unten geht die einheitliche Höhle beiderseits in die Peritonaealhöhle über, Ductus pleuroperitonaeales. Diese Gänge sind an ihrer vorderen medialen Seite begrenzt durch die von unten gegen die Herzanlagen ziehenden Venae omphalomesentericae, welche selbst oberflächlich einen Ueberzug von Splanchnopleura besitzen. Allmählich legt sich dieser Splanchnopleuraüberzug an die von Somatopleura gebildete Seitenwand an, verschmilzt mit dieser und vermittelt so die Verbindung der aus der Leibeswand kommenden Ductus Cuvieri mit den Venae omphalomesentericae, resp. mit dem Sinus venosus. Durch diesen Vorgang werden die Ductus pleuroperitonaeales eingeengt. Die beiden sym-

metrischen Hälften des Pericardraumes sind um diese Zeit durch das anfangs breite, später schmale Mesocardium posticum voneinander geschieden. Auch dieses verfällt sehr bald der Rückbildung, so daß nun ein einfacher Hohlraum bestehen bleibt, an dessen Kuppe der Truncus arteriosus den Raum verläßt, an dessen Basis die Vereinigung der beiden Ductus Cuvieri und der Venae omphalomesentericae zum Sinus cordis erfolgt (vgl. Fig. 106 b). Die Basis des Herzbeutels aber wird durch das Septum transversum gebildet.

Bevor wir an die Beschreibung desselben gehen, ist es noch notwendig, einiges über die Vorderwand der Pericardhöhle zu sagen. Diese wird von der Präcardialwand, bestehend aus Mesoderm und Ectoderm, gebildet und reicht nach abwärts bis an die Insertionsstelle des Septum transversum. Dieses Septum transversum, dessen mittlerer Anteil dem Mesohepaticum anterius, dessen laterale

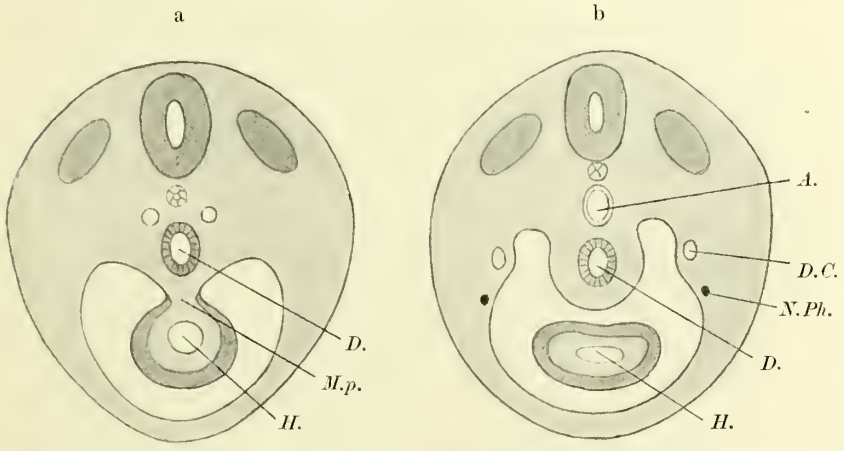

Fig. 106. Schemata zur Entwicklungsgeschichte des Pericards an Transversalschnitten. a Das Mesocardium anticum ist geschwunden, die Pericardhöhle ist bereits einheitlich, das Mesocardium posticum verdünnt. b Auch das Mesocardium posticum ist in seinem cranialen Anteil geschwunden. Lateral von der Pericardhöhle sieht man den Dutus Cuvieri und den Nervus phrenicus. Durch den ersteren wird eine niedrige Falte aufgeworfen, welche die Unterteilung in Pericard- und Pleurahöhle vorbereitet. *A.* Aorta. *D.* Darm. *D.C.* Ductus Cuvieri. *H.* Herz. *M.p.* Mesocardium posticum. *N.Ph.* Nervus phrenicus.

Abschnitte den Mesocardia lateralia der niederen Vertebraten entsprechen, ist in seiner Entwicklung an die sich beim Verschlusse des Kopfdarmes abspielenden Vorgänge gebunden, insofern als das den Darm umgebende Mesoderm knapp oberhalb der oberen Darmpforte mit der mesodermalen Wand der Pleuropericardialhöhle in Zusammenhang steht. Dieser Zusammenhang ist ein solcher, daß sich das Entoderm oben an der Zirkumferenz des Darmnabels, d. i. an der vorderen Darmpforte, kaudal von der Herzanlage, die beim Säuger zumindest in diesem unteren Anteile noch doppelt ist, in das der Dotterblase fortsetzt, während das den Darm umkleidende Mesoderm in das Mesoderm der Präcardialplatte übergeht. Dadurch entsteht eine schief von vorn-unten nach hinten-oben verlaufende kurze Scheidewand, Septum transversum (vgl. Fig. 107). Hinter diesem Septum liegen die schon erwähnten Kommunikationen der Pleuropericardial-

höhle mit der Peritonaealhöhle. In die seitlichen Ränder dieses Septum sind die beiden Venae omphalomesentericae, resp. später die beiden Ductus Cuvieri eingelagert, so daß diese gerade durch Vermittlung dieser Scheidewand von der seitlichen Körperwand zum Herzen gelangen. Das Septum transversum, welches hier nur insoweit in Betracht kommt, als es Wandbestandteil der Pericardhöhle wird, bildet, wie schon angeführt, den schief nach vorn abdachenden Boden des Pericards. Es ist mit Ausnahme jenes Bezirkes, an welchem der Sinus angewachsen ist, an seiner kranialen Seite frei. Die Mitte seines hinteren Randes hängt mit dem unteren Rest des Mesocardium posticum und durch dieses mit dem das Darmrohr umkleidenden Mesoderm zusammen, während rechts und links von dieser Stelle der geschweifte, frei die Ductus Cuvieri geleitende Rand die vordere Begrenzung der Ductus pleuropericardiaco-peritonaeales bildet, welche die Pleuropericardialhöhle mit der Peritonaealhöhle verbinden. Das Septum transversum hat demnach die Gestalt einer dicken Platte, welche ventral einen konvexen Rand (Uebergang in die Präcardialplatte) besitzt, deren dorsaler Rand symmetrisch halbmondförmig ausgeschnitten ist. Zwischen den beiden Ausschnitten, welche die vordere Begrenzung der Ductus pleuropericardiaco-peritonaeales bilden, ist der Rand erhoben und mit dem Lungenwulst verwachsen. Seitlich geht der Hinterrand sichelförmig in den konvexen Vorderrand über. Von der kaudalen Seite her wächst nun in dieses Septum transversum die Leberanlage hinein, ein Vorgang, der aber für die Entwicklung des Pericards nicht in Betracht kommt (vgl. Fig. 108).

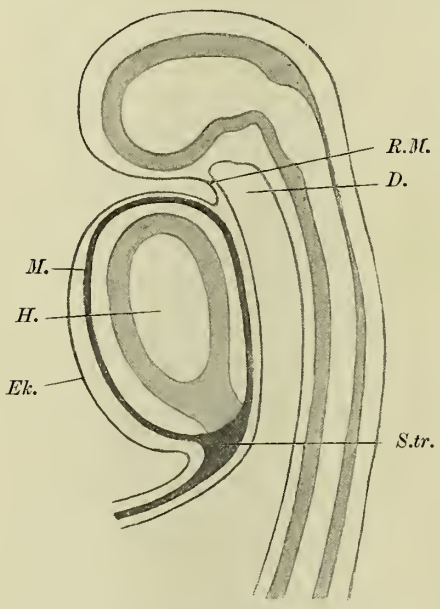

Fig. 107. Sagittalschema zur Entwicklungsgeschichte des Pericards. Das Mesoderm ist cranial von der vorderen Darmpforte zum Septum transversum angehäuft. Die vordere Pericardwand, Präcardialmembran, wird durch eine dünne Ektoderm- und eine dünne Mesodermlamelle dargestellt, welch letztere mit dem Mesoderm des Septum transversum zusammenhängt. *D.* Darm. *Ek.* Ektoderm der Präcardialwand. *H.* Herz. *M.* Mesoderm der Präcardialwand. *R.M.* Rachenmembran. *S.tr.* Septum transversum.

Um diese Zeit der Entwicklung bildet, wie bereits anderen Orts beschrieben, der Sinus venosus ein nach unten und hinten abgebogenes, sichelförmiges Rohr, welches mit der Basis seines Mittelstückes nun gerade jener Stelle des Septum transversum aufsitzt, an welcher dieses mittels des Mesocardium posticum mit dem Darm zusammenhängt, während die seitlichen Stücke, die Sinushörner, längs der freien Ränder des Septum nach unten und außen verlaufen. Die in der Folge eintretende Umgestaltung des Sinus, welche in der Entwicklungsgeschichte des Herzens genauer beschrieben wurde, zeitigt auch weitgehende Veränderungen in der Pericardialwand. Der Sinus behält

wohl seine Halbmondform, während aber seine beiden Hörner zuerst mit der Konvexität nach aufwärts gerichtet waren, ist diese in der Folge wegen der kaudalwärts gerichteten Verschiebung des ganzen Herzens nach vorn und schließlich nach unten gerichtet, so daß nun die beiden Sinushörner von außen-oben-hinten nach innen-unten-vorn zum Sinusquerstück konvergieren. Da die beiden Sinushörner im Randteil der lateralen Abschnitte des Septum transversum verlaufen, richten sich adäquat dieser Verlaufsänderung der Sinushörner auch

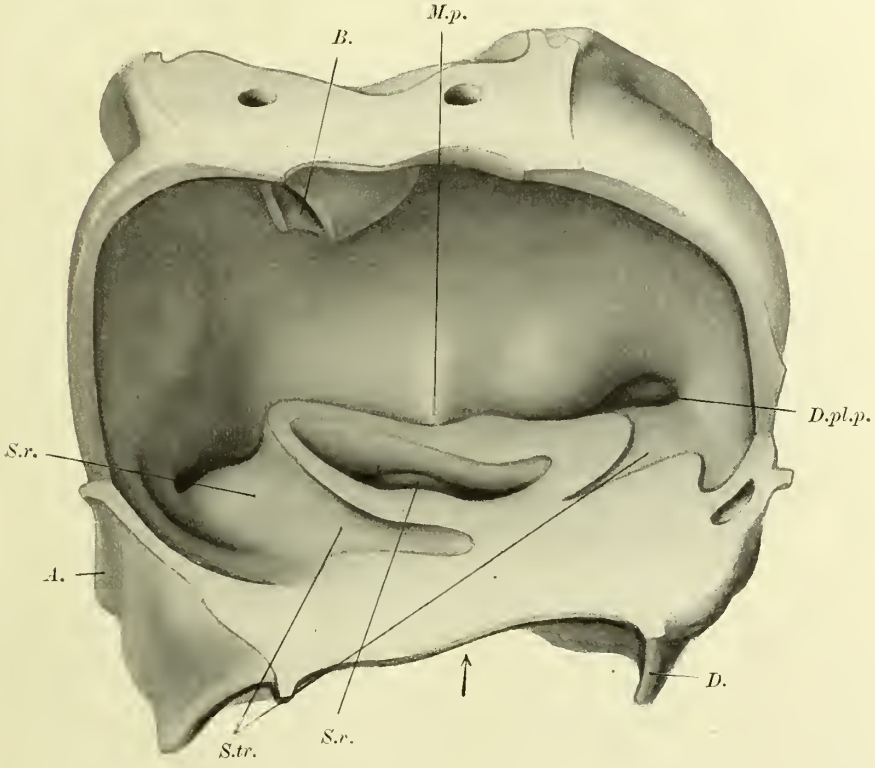

Fig. 108. Modell des Pericards des menschlichen Embryo Hal_2, 3 mm größte Länge. 15 Ursegmente. Modelliert von R. Weintraub bei 200-facher Vergrößerung, $^2/_3$ der Modellgröße. Ansicht von vorn, nach Entfernung der vorderen Pericardialwand und Entnahme des Herzens. Der Pfeil zeigt in die vordere Darmpforte. *A.* Amnios. *B.* Bulbus. *D.* Darmwand. *D.pl.p.* Ductus pleuropericardiaco-peritonaealis. *M.p.* Mesocardium posticum. *S.r.* rechtes Sinushorn. *S.tr.* Septum transversum. *S.v.* Sinus venosus.

die jene beherbergenden Falten auf, so daß diese ursprünglich nach hinten und außen verlaufenden Ränder schräg nach außen und oben ziehen und so von außen und vorn her die Canales pleuropericardiaci begrenzen.

Hand in Hand mit dieser Veränderung geht noch eine zweite. Sie besteht darin, daß durch die Ausweitung des Herzens die beiden Ductus Cuvieri als Fortsetzungen der Sinushörner immer mehr und mehr von der Unterlage, d. i. von der seitlichen Rumpfwand abgehoben werden. Gleichzeitig damit erhebt sich auch das Sinus-

querstück aus dem Niveau des Mittelstückes des Septum transversum. Das linke Sinushorn wird dabei stärker abgehoben als das rechte. Während bisher die beiden Ductus Cuvieri seitlich vom Vorhofsanteil des Herzens nach abwärts zogen, gelangen diese beiden in der Folge an die Hinterfläche des Herzvorhofs, ein Umstand, welcher auf die besondere Ausdehnung des Gesamtherzens, vor allem aber auf die des Vorhofs zurückzuführen ist. Diese Erweiterung des Herzens bringt eine Ausweitung des Herzbeutels mit sich, welche aber in transversaler Richtung über die beiden Ductus Cuvieri hinaus stattfindet, während die Distanz zwischen den beiden letzteren so ziemlich erhalten bleibt. Diese Vergrößerung der seitlich von den Ductus Cuvieri gelegenen Anteile der hinteren Herzbeutelwand erweckt den Anschein, als ob die beiden CUVIERschen Gänge näher aneinanderrücken würden und so durch ihr Abrücken von der seitlichen Rumpfwand gleichsam aktiv die hintere Grenzlamelle des Pericardialraumes ausziehen würden. Schon BRACHET hat darauf hingewiesen, daß es sich dabei nicht um eine Annäherung der beiden Ductus Cuvieri, sondern um das Verbleiben derselben in ihrer ursprünglichen Entfernung und um das selbständige Wachstum der beiden Lamellen handelt, welche er als Laminae pleuropericardiacae bezeichnet (vgl. Fig. 109). Durch sie wird die Unterteilung des bis dahin einheitlichen Pleuropericardialraumes in einen Pericard- und einen Pleuraraum angebahnt. Die Kommunikation der Pleuralhöhle mit der Peritonaealhöhle, welche dorsal von ihnen liegt, wird durch die Entwicklung des dorsalen Zwerchfells verschlossen. Auf diesen Vorgang kann hier, als außerhalb des Rahmens dieser Abhandlung liegend, nicht näher eingegangen werden.

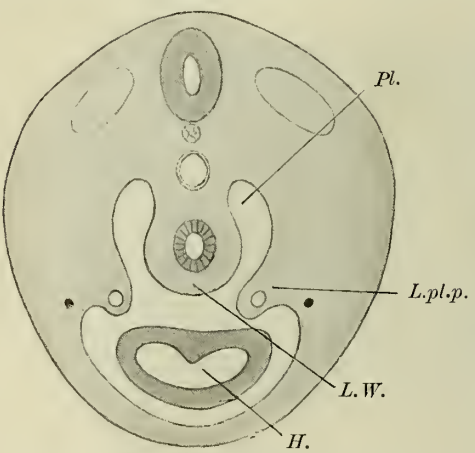

Fig. 109. Die Pleurocardialmembranen treten schärfer hervor, so daß die Abgrenzung zwischen Pericard- und Pleuralhöhle deutlicher wird. Zwischen Lungenwulst und Pleuropericardialmembran findet sich ihre Kommunikation der beiden Höhlen, der Ductus pleuropericardiacus. *H.* Herz. *L.pl.p.* Membrana pleuropericardiaca. *L.W.* Lungenwulst. *Pl.* Pleurahöhle.

Betrachten wir um diese Zeit der Entwicklung den Zustand der ganzen Pericardialhöhle, so erhalten wir folgendes Bild. Die vordere Wand wird, so wie früher, durch die Präcardialwand gebildet, welche kaudal in das in der Zwischenzeit weiter nach abwärts gerückte Septum transversum noch ziemlich spitzwinklig übergeht. Dieses Septum transversum steigt von der erwähnten Uebergangsstelle dorsokranialwärts auf, um nicht nur die untere, sondern auch die hintere Wand des Herzbeutels teilweise darzustellen. Diese selbst besteht in ihren lateralen Anteilen beiderseits je aus einer Membrana pleuropericardiaca und in der Mitte aus dem die Trachea, resp. die Lungenanlagen einhüllenden Mesoderm. Dort, wo das Septum transversum

mit diesem zusammenstößt, ist der Sinusanteil des Herzens in Form des Mesocardium posticum mit der Unterlage verwachsen. Zwischen dem medialen Rand je einer Lamina pleuropericardiaca samt den darin untergebrachten Ductus Cuvieri und dem seitlichen Abhange der mesodermalen Anlage (Lungenwulst) befindet sich ein in kraniokaudaler Richtung verlaufender schmaler Schlitz, der Ductus pleuropericardiacus (vgl. Fig. 110). An der Kuppe des sonst allseitig geschlossenen Raumes verläßt der Truncus arteriosus das Pericard. Zwischen der durch

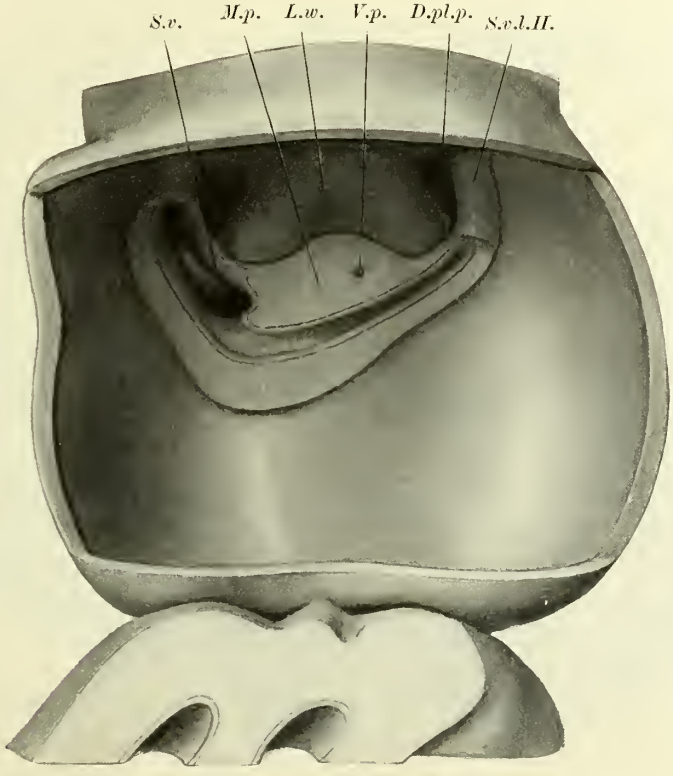

Fig. 110. Modell des Pericards des menschlichen Embryo Hal_5, 5,2 mm größte Länge. Modelliert von W. v. Wieser bei 150-facher Vergrößerung. Reproduziert in $^5/_{12}$ der Modellgröße. Die vordere Pericardialwand wurde ausgeschnitten, das Herz entfernt, so daß die hintere Wand des Pericards, die Anwachsungsstelle des Herzens am Pericard sowie die hintere Wand des Sinus venosus sichtbar ist. *D.pl.p.* Ductus pleuropericardiacus. *L.w.* Lungenwulst. *M.p.* Mesocardium posticum. *S.v.* Sinus venosus. *S.v.l.H.* Sinus venosus, linkes Horn. *V.p.* Vena pulmonalis.

das Mesocardium posticum gekennzeichneten Ansatzstelle des Vorhofs und der Austrittsstelle des Truncus arteriosus führt hinter dem Herzen eine Verbindung zwischen rechter und linker Hälfte der Herzbeutelhöhle hindurch — der zukünftige Sinus transversus pericardii. In der seitlichen Rumpfwand, weiter kaudal in der Lamina pleuropericardiaca sieht man an Transversalschnitten durch Embryonen dieser Stadien den Querschnitt des Nervus phrenicus (vgl. Fig. 112).

Die in der Folge eintretenden Veränderungen sind erstens die Verwachsung der Ductus Cuvieri mit der Herzoberfläche, zweitens

die durch die Einbeziehung des rechten Sinushornes in den Vorhof herbeigeführten Veränderungen und drittens der Verschluß der Ductus pleuropericardiaci. Wir wollen nun daran gehen, diese einzelnen Veränderungen des genaueren zu beschreiben. Die bisher am Rande der Pleuropericardialmembran gelegenen Ductus Cuvieri, welche erst an ihrer Mündung in das Sinusquerstück mit der Herzoberfläche in Kontakt gerieten, legen sich der Oberfläche des Vorhofs ganz an

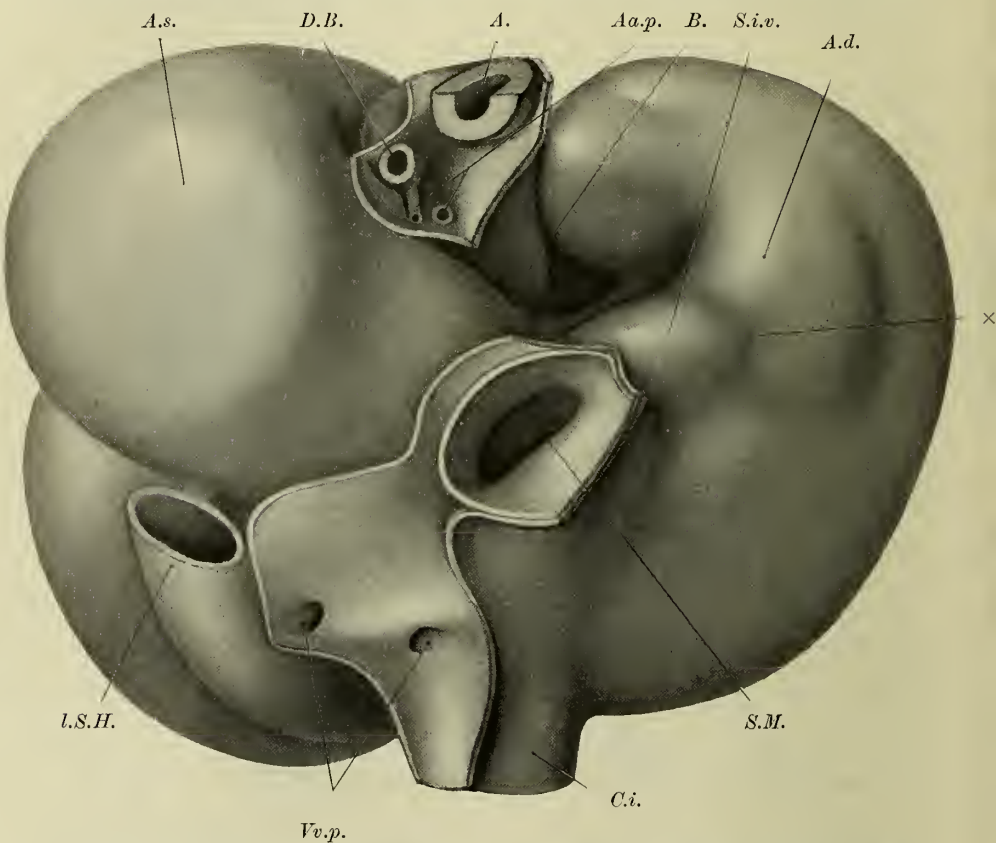

Fig. 111. Modell des Herzens des menschlichen Embryo S_2, größte Länge 14,5 mm. Ansicht des Modells von hinten und oben. Man sieht die Umschlagstellen des Pericard an den arteriellen und venösen Herzenden. *A.* Aorta. *Aa.p.* Arteriae pulmonales. *A.d.* Atrium dextrum. *A.s.* Atrium sinistrum. *B.* Bulbus cordis. *C.i.* Vena cava inferior. *D.B.* Ductus Botalli. *l.S.H.* linkes Sinushorn. *S.i.v.* Spatium intersepto valvulare. *S.M.* Sinusmündung. *Vv.p.* Venae pulmonales. × Furche entsprechend der Haftstelle des Septum spurium.

und verschmelzen mit dieser. Es gilt dies für den linken Ductus, resp. für das linke Sinushorn in viel ausgedehnterem Maße als für das rechte.

Durch die Einbeziehung des rechten Sinushornes in den Vorhof und das damit verbundene, in der Entwicklungsgeschichte des Herzens beschriebene Auseinanderrücken der oberen und der unteren Hohlvenen wird auch die ursprünglich kleine längsoval begrenzte Uebergangsstelle der parietalen Pericards in das in der Zwischenzeit

entstandene Epicard entsprechend der Veränderung des Sinus in kraniokaudaler Richtung ausgezogen. Die eben beschriebenen Veränderungen an beiden Sinushörnern bringen es mit sich, daß der früher zwischen Vorhofoberfläche und Ductus Cuvieri breit zugängliche embryonale Sinus transversus pericardii nunmehr nur noch kranial von den Verwachsungsrändern der Sinushörner mit der hinteren Vorhofswand offen bleibt (vgl. Fig. 111).

Der Verschluß der Ductus pleuropericardiaci wird angebahnt durch die Breitenzunahme des zwischen den beiden Ductus gelegenen Lungenwulstes, so daß schließlich die mit der Herzoberfläche verwachsenen Ductus Cuvieri, d. h. die daselbst endigenden Pleuropericardialmembranen mit den Seitenrändern dieses Lungenwulstes in Berührung kommen. Die Verschmelzung der beiden Ränder erfolgt von jener Stelle ausgehend, an welcher das Septum transversum mit dem Lungenwulst schon in früheren Stadien verbunden war. Damit ist wohl die Pericardialhöhle gegen die Pleurahöhle endgültig abgeschlossen, doch ist das jetzt vorhandene embryonale Verhältnis dieser zwei Höhlen noch vollkommen different von dem bleibenden (vgl. Fig. 112). Ganz abgesehen von den noch zu besprechenden mehr partiellen Verschiedenheiten ist um diese Zeit der Entwicklung der kardinale Unterschied gegenüber dem bleibenden Verhältnis schon darin gelegen, daß beim Erwachsenen das Pericard von den Pleurahöhlen fast vollkommen umgriffen wird, während die am Embryo jetzt vorhandenen Pleurahöhlen rein dorsokaudal von der Pericardialhöhle gelegen sind.

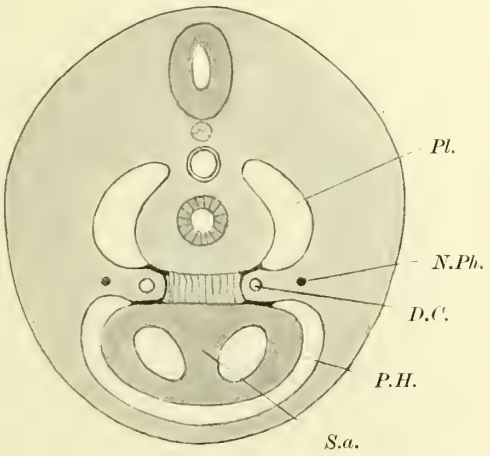

Fig. 112. Durch die Verwachsung der Pleuropericardialmembranen, einerseits mit dem Lungenwulst, andererseits mit der Hinterwand der Vorhöfe, wird die Abtrennung der Pericardialhöhle von der Pleurahöhle durchgeführt. *D.C.* Ductus Cuvieri. *N.Ph.* Nervus phrenicus. *P.H.* Pericardialhöhle. *Pl.* Pleurahöhle. *S.a.* Septum atriorum.

Bevor wir auf die eben erwähnte topische Umgestaltung des Herzbeutels als Ganzes eingehen, ist es notwendig, darzulegen, in welcher Art und Weise es zur Entwicklung der relativ komplizierten Umschlagsfigur des Epicards in das Pericard am bleibenden Herzen kommt. Diesbezüglich wollen wir auf Fig. 113 verweisen. Eingeleitet wird dieser Vorgang durch die Einbeziehung der Vena pulmonalis in die Hinterwand des linken Vorhofs. Dieser Prozeß wurde schon in der Entwicklungsgeschichte des Herzens ausführlich gewürdigt. An der schmalen, schon des öfteren erwähnten Vereinigungsstelle des Septum transversum, des Lungenwulstes und des Restes des Mesocardium posticum entwickelt sich ein einheitlicher Gefäßstamm, welcher aus dem linken Vorhof in das mesodermale Gewebe des Lungen-

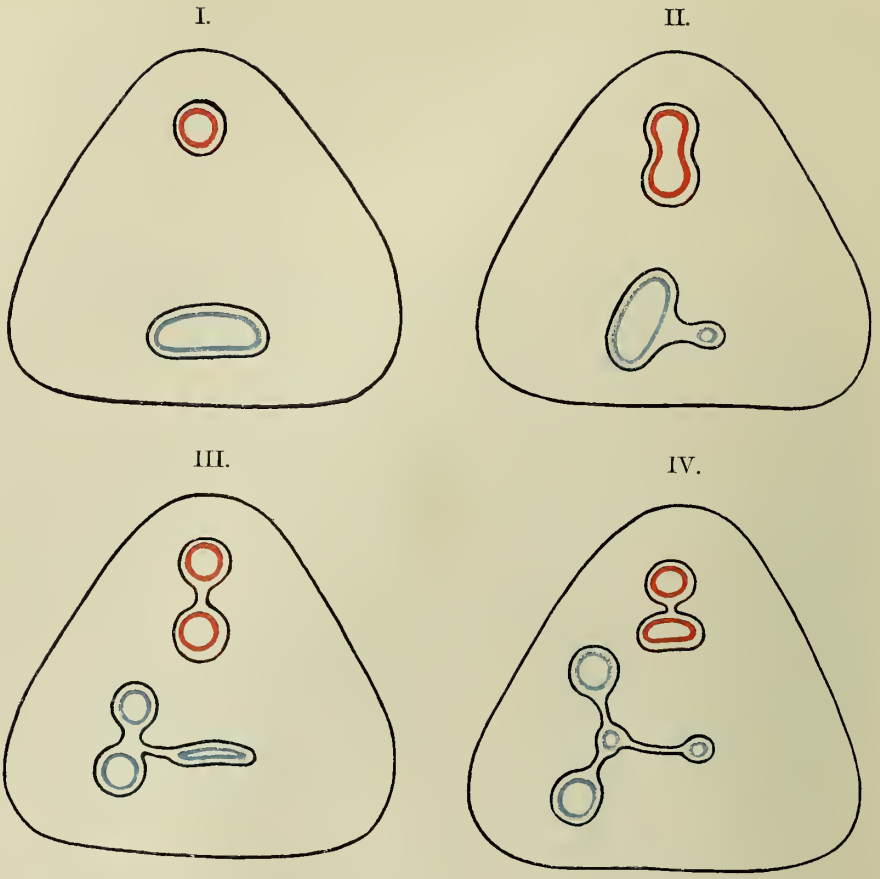

Fig. 113. Schemata zur Entwicklung der pericardialen Umschlagstellen. Man sieht nach Herausnahme des Herzens die dorsale Wand des Pericards. Die Venen (blau) und die Arterien (rot) sind an ihrer Eintrittstelle in das Pericard abgeschnitten. Die Umschlagstelle an den Venen, ebenso wie jene an den Arterien, bleibt trotz der Unterteilung der beiden Herzenden einheitlich. Zwischen den Umschlagstellen sieht man die allmählich kleiner werdende Rückwand des Sinus transversus pericardii. I. Man sieht die einfachen Umschlagstellen, je eine am arteriellen und venösen Ende. II. Die Sinusmündung nach rechts verschoben. Links davon die Mündung der Vena pulmonalis. Die Teilung des Bulbus cordis ist vorbereitet. III. Die Mündungen der oberen und der unteren Hohlvene sind nach der Einbeziehung des Sinus in den rechten Vorhof auseinander gerückt, die Einbeziehung des Lungenvenenstammes in den linken Vorhof hat begonnen. Der Bulbus cordis in Aorta und Pulmonalis geteilt. IV. Vena cava superior und inferior weiter auseinander gerückt, rechte und linke Lungenvene durch Einbeziehung des Lungenvenenstammes in den linken Vorhof gebildet. V. Die Distanz der Eintrittstellen der Lungenvenen stark vergrößert. Es sind jederseits bereits zwei Lungenvenen vorhanden.

wulstes führt. Mit der Einbeziehung dieses Gefäßstammes und der damit verbundenen Breitenzunahme der hinteren Vorhofswand geht selbstverständlich auch eine Breitenzunahme der Verwachsungszone zwischen Vorhofswand und hinterer Fläche des Herzbeutels einher. Ist schließlich die Breite dieser Zone so groß geworden, daß sie den gesamten Lungenwulst für sich beansprucht, dann reicht diese Zone auch von einem Sinushorn, resp. von seinem Derivat, bis zum andern. Rechterseits ist diese Linie gegeben durch die schon erwähnte längs ausgezogene Verwachsungsgrenze der oberen Hohlvene mit der hinteren Sinuswand und der unteren Hohlvene, während links diese Grenze durch den Verlauf des Rudiments des linken Sinushorns, resp. Ductus Cuvieri gegeben ist. Dieses ist die in der Plica venae cavae superioris sinistrae gelegene Marshallsche Vene. In der Folge wächst nun der linke Vorhof noch beiderseits über diese Grenze hinaus, so daß die Umschlagsränder des Epicards auf die Lungenvenen noch lateral von diesen eben angeführten Grenzlinien zu sehen sind. Das zwischen den Lungenvenen gelegene Stück des linken Vorhofs löst sich wohl teilweise von der Unterlage wieder ab, resp. nimmt nicht mehr an Flächenausmaß zu, so daß zwischen den vier Ostien der Lungenvenen der bekannte schmale Umschlagsrand des Epicards in das Pericard am ausgebildeten Herzen resultiert. Auf diese Weise wird der noch zu beschreibende Sinus posterior pericardii, der Hallersche Blindsack, kranialwärts abgegrenzt.

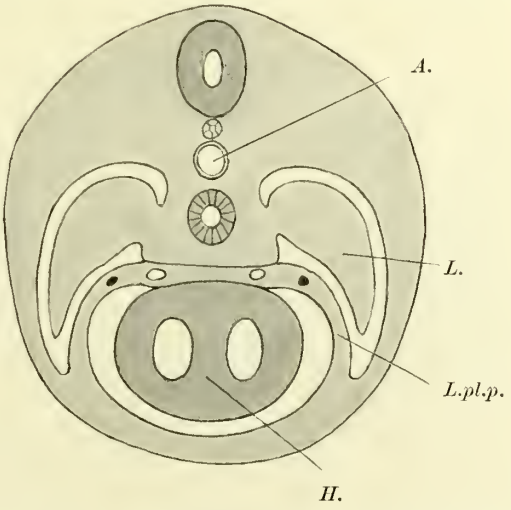

Fig. 114. Entsprechend dem Wachstum der Lunge dringt die Pleurahöhle zwischen Pericard und Leibeswand vor und hebt das Pericard ab. Dadurch wird die zukünftige Lage des Nervus phrenicus erklärlich. *A.* Aorta. *H.* Herz. *L.* Lunge. *L.pl.p.* Lamina pleuropericardiaca.

Mit der Aufteilung des Truncus in Aorta und Pulmonalis tritt insofern eine Veränderung in der Umschlagslinie des Pericards in das Epicard ein, als die A. pulmonalis bei Erhaltung des ursprünglich gemeinsamen epicardialen Ueberzuges von der Aorta kaudalwärts abrückt, weiters aber die erste Aufteilung der A. pulmonalis gerade an der Austrittsstelle aus dem Pericard erfolgt. Dadurch wird die ursprüngliche einfache längsovale Austrittsstelle in kraniokaudaler Richtung zwischen Aorta und Pulmonalis ausgezogen, schließlich noch an der Austrittsstelle der Pulmonalis der Quere nach vergrößert. Daraus resultiert die kompliziertere Umschlagslinie des Pericards am entwickelten Herzen.

Die ursprünglich nach Verschluß der Ductus pleuropericardiaci dorsokaudalwärts von der hinteren Pericardwand gelegenen Lungenanlagen umwachsen immer mehr das Pericard, so daß sie anfänglich nur die laterale Seite des Pericards, selbstverständlich unter Vergrößerung des Pleuraraumes, schließlich aber auch den größeren Anteil der vorderen Pericardfläche umfassen (vgl. Fig. 114). Dabei schiebt sich die Lunge, resp. die Pleurahöhle unter gleichzeitiger Wahrung des Diaphragmas als der basalen Pericardwand, lateralwärts vom Nervus phrenicus vorbei. Daß dadurch die ursprünglich aus den Membranae pleuropericardiacae hervorgegangenen Anteile der hinteren seitlichen Pericardwand ununterbrochen an Flächenausmaß gewinnen, ist ebenso selbstverständlich, wie daß durch diesen Prozeß der Nervus phrenicus, immer mehr von der lateralen Rumpfwand abgedrängt, schließlich zwischen Pleura pericardiaca und Pericard zu liegen kommt.

II. Das Pericard.

Das Pericard zerfällt in drei Schichten, eine innerste Schicht, die Serosa, welche durch eine an den verschiedenen Stellen different gewebte Subserosa an die eigentliche Grundlage des Pericards gebunden ist, die als das fibröse Pericard bezeichnet wird. Diesem fibrösen Pericard liegt peripher noch eine dritte Schicht auf, welche die Verbindung zwischen Pericard und den Nachbarorganen darstellt und dementsprechend je nach der Art dieser Verbindung eine wechelnde Mächtigkeit besitzt. Wir nennen diese Schicht das epipericardiale Bindegewebe. Diejenige Schicht, welche dem Pericard seine Widerstandsfähigkeit und seine Form verleiht, ist das Stratum fibrosum pericardii.

Bevor wir an die Beschreibung der Form und der Ausdehnung sowie der Fixation des Pericards gehen, seien die drei eben aufgezählten Schichten in ihrem makroskopischen Verhalten beschrieben. Die Serosa pericardii zeigt die allgemeine Charakteristika einer serösen Haut. Sie ist mit wenigen Ausnahmen an die Unterlage vollkommen fixiert und dementsprechend gegen dieselbe unverschieblich. Nur an jenen Stellen, an welchen sie als parietale Lamelle der Serosa in die viscerale übergeht, ist insofern ein verschiedenes Verhalten konstatierbar, als daselbst eine gewisse Lockerung in der Fixation eintritt. Man findet daher an diesen Stellen auch eine gewisse Verschieblichkeit, ebenso wie es hier unter Umständen zu geringen Einlagerungen von Fett kommen kann. Besonders bemerkenswert ist diesbezüglich die Umschlagstelle an der Aorta und Pulmonalis, weiter an den Pulmonalvenen, schließlich an der Fixationsstelle der hinteren Wand des linken Vorhofs, während der Uebergang an den Hohlvenen seltener eine Auflockerung zeigt. Die Form und die Lage der Umschlagstellen wird später noch des genaueren besprochen werden.

Die Fibrosa des Pericards stellt zweifellos ein Organon sui generis dar, welches wohl aus der Nachbarschaft stellenweise Verstärkungen in Form von einstrahlenden Bindegewebsbündeln bezieht. Aber auch dort, wo solche Einstrahlungen sicher fehlen, ist sie als eine selbständige fibröse Haut nachweisbar. Sie besteht aus faserigem Bindegewebe, dessen Textur an einzelnen Stellen durch den stärkeren Ausdruck der Faserung deutlich ersichtlich ist. So sieht man beispiels-

weise an der hinteren Wand des Pericards (vgl. Fig. 115) sich überkreuzende Bindegewebsfasern von sehnig-weißer Beschaffenheit, ähnlich verhält sich auch die untere Wand, während die vordere Wand in ihrer Textur zeigt, daß es sich hier hauptsächlich um untereinander parallel längsverlaufende Fasern handelt. Ueberall aber hat das Pericard an seiner Außenfläche, der verschiedenartigen Auflagerung entblößt, ein sehnig weißglänzendes Gefüge. Die Dicke der einzelnen Stellen des Pericards erscheint verschieden. So findet man bei der Präparation des Stratum fibrosum pericardii von außen her, daß dieses gerade am Uebergang in die Adventitia der das Pericard durchbrechenden Gefäße stellenweise dünner erscheint. So sieht man dies beispielsweise an der Eintrittsstelle der Lungenvenen, während am Uebergang an den Arterien die Auffaserung des Stratum fibrosum und seine Ausstrahlung in die Nachbarschaft, vor allem auch in die Adventitia der Arterie eine so mächtige ist, daß es kaum gelingt, die Stelle des Ueberganges selbst mit Genauigkeit abzugrenzen. Präpariert man hier die sich auffasernden Bündel ab, so hat es fast den Anschein, als ob die Fibrosa gerade an diesen Stellen vollkommen fehlen würde und als ob sie den gesamten Bestand ihrer bindegewebigen Elemente aus der Nachbarschaft beziehen würde. Gerade dieses Verhalten hat zu der Ansicht geführt, daß das Stratum fibrosum pericardii kein selbständiges Gebilde sei, sondern von den nachbarlichen Bindegewebslagern beigestellt werde, so daß, wie dies manchmal hervorgehoben wurde, das Stratum fibrosum pericardii oben offen sei und demnach die Abgrenzung des pericardialen Raumes dort nur durch die Serosa dargestellt werde. Luschka z. B. betrachtet das fibröse Pericard als eine modifizierte Forsetzung der Fascia endothoracica und nennt es Fascia pericardii. Aber gerade die Betrachtung jener Anteile der Fibrosa, in welche keine nennenswerten Elemente aus der Nachbarschaft einstrahlen, zeigt wohl zur Evidenz, daß die Fibrosa pericardii, eine selbständige Bindegewebslage darstellt.

Das epipericardiale Bindegewebe, welches von den nachbarlichen Organen, entweder in Form von lockerem Bindegewebe oder von festeren Bindegewebszügen, zum Pericard zieht, wurde von den verschiedenen Autoren in der mannigfaltigsten Art zergliedert, und die einzelnen Zergliederungsprodukte wurden dann mit den verschiedensten Namen belegt. Es läßt sich nicht leugnen, daß einzelne dieser Bindegewebszüge eine konkretere Form und deutlichere Abgrenzung erlangen, was zur Auffassung geführt hat, sie als fixatorische Apparate, als Ligamente zu bezeichnen, vor allem dann, wenn sie mehr oder weniger unmittelbar zu Organen in Beziehung traten, denen man mit Recht eine gewisse Stabilität zumutet. Dahin gehören, wie wir noch sehen werden, die Bindegewebszüge, welche vom Herzbeutel zum Zwerchfell, zum Sternum oder zur Wirbelsäule ziehen.

Nicht eine einzige Stelle der Außenfläche der Fibrosa entbehrt eines Ueberzuges von seiten des epipericardialen Bindegewebes, wenn auch im allgemeinen nur jene Stellen hervorgehoben wurden, welche der Präparation sinnfälliger zugänglich waren. So sehen wir, ganz abgesehen von den Bindegewebszügen, die dann noch später genauer beschrieben werden sollen, auch die Seitenflächen des Pericards, welche im allgemeinen als von Pleura überzogen, also von epipericardialem Gewebe frei beschrieben werden, ebenfalls von diesem Gewebe be-

deckt. Diese von Pleura pericardiaca bedeckten Abschnitte zeigen bei sorgsamer Ablösung der Pleura auch noch eine Ueberlagerung von lockerem Bindegewebe, welches als subseröses Bindegewebe jenem zu homologisieren ist, welches wir im Bereiche der übrigen Pleura parietalis zu sehen gewöhnt sind. Dieses subseröse Bindegewebe ist im allgemeinen ziemlich straff gewebt, zeigt aber vor allem an den Einlagerungsstellen der Nervi phrenici und der diese begleitenden Gefäße eine gewisse Auflockerung, welche einer Fetteinlagerung zugänglich ist. Dementsprechend sieht man auch an fettreichen Personen um die Nervi phrenici und die Gefäße eine deutlich sichtbare Fettschicht, die peripherwärts ziemlich rasch verflacht, zwischen Pericardium fibrosum und Pleura pericardiaca eingelagert. Das Areale, welches von einem so beschaffenen Bindegewebe bedeckt ist, beginnt regelmäßig an der Umschlagstelle der Pleura am Lungenhilus in die Laminae mediastinales und reicht ebensoweit, als der Herzbeutel von Pleura überzogen ist. Da bekanntlich diese Fläche nach Individuum und Alter, sowie je nach der Ausdehnung der Lungen selbst, variiert, so ist auch der Flächeninhalt der von strafferem epipericardialen Bindegewebe bedeckten Region, ein verschiedener. Dementsprechend sehen wir auch das subseröse Bindegewebe an der linken Seite des Herzens ein größeres Flächenausmaß einnehmen als auf der rechten Seite. Ganz besonders vergrößert aber sind diese Flächen in jenen Fällen, in welchen es zu einer pathologischen Vermehrung des Lungenvolumens kommt, wobei gleichzeitig eine Einschränkung des bekannten, pleurafreien Anteiles des Herzbeutels eintritt. Allerdings muß hervorgehoben werden, daß an diesen Stellen, welche erst sekundär mit Pleura überkleidet werden, die Anheftung der Pleura an die Außenfläche des Herzbeutels eine viel lockerere ist. Doch nicht nur in pathologischen Fällen, sondern auch unter physiologischen Umständen vollzieht sich der Uebergang unter Auflockerung des subpleuralen oder epipericardialen Bindegewebes nicht plötzlich, sondern allmählich. Gerade diese Stellen sind es auch, die unter normalen Umständen für die Einlagerung von subpleuralem Fett besonders günstig sind, eine Einlagerung, die unter Umständen ganz mächtig werden kann. So sieht man am Uebergang der Pleura pericardiaca in die Pleura sternocostalis mehr minder mächtig entwickelte Fettdepots, die, diesem Uebergangsrand folgend, von der Vorderfläche des Pericards seitwärts abweichend, bis auf das Diaphragma hinunterreichen. Vielfach ist hier die Pleura durch diese Einlagerung von Fett in das subpleurale präpericardiale Bindegewebe zottenförmig gegen den Pleuraraum eingestülpt. Diese Erscheinung wurde schon im Jahre 1858 von Luschka, später von Poirier und Dupuy des genaueren beschrieben und von den letzteren Autoren als franges séro-graisseuses bezeichnet.

Wenn wir von den eben beschriebenen Anteilen des mit Pleura überzogenen Pericards absehen, bleibt noch der bindegewebige Ueberzug des Pericards an der vorderen Fläche in Form eines variabel breiten, von der Spitze gegen das Zwerchfell hinabziehenden, sich unten zu einem Dreieck verbreiternden Streifens, außerdem die Spitze des Pericards, seine hintere Fläche, die benachbarten Seitenränder und die Basis des Pericards zu beschreiben.

Es kann nicht unsere Aufgabe sein, hier über die Größe, die Gestalt und die Projektionsfigur des pleurafreien Dreieckes am

Herzbeutel ausführlich zu sprechen. Der in der Literatur vor allem über die Größe und die Grenzen des pleurafreien Dreieckes sich abspielende Streit ist schon deshalb als zwecklos zu bezeichnen, weil die individuellen Variationen sehr groß zu sein scheinen, ganz abgesehen davon, daß die Vergrößerung der Lungen den Flächeninhalt des pleurafreien Dreieckes nicht unbeträchtlich zu vermindern imstande ist. Es ist selbstverständlich, daß in Fällen von Emphysem, bei welchen die beiden Lungenränder einander anliegen, so daß ein pleurafreies Dreieck überhaupt nicht mehr vorhanden ist, die Entscheidung, daß es sich um einen pathologischen Fall handle, eine sehr leichte ist. Schwieriger sind natürlich die Grenzfälle zu beurteilen, woraus sich nebst den schon erwähnten individuellen Variationen die voneinander abweichenden Angaben der Autoren ergeben.

Dieser pleurafreie Anteil der vorderen Pericardialwand ist von lockerem Zellgewebe bedeckt, welches von der Oberfläche des Herzbeutels zur gegenüberliegenden Fläche der vorderen Brustwand zieht. Dieses lockere Zellgewebe, das präcardiale Bindegewebe, enthält Fett in variabler Menge. Regelmäßig findet es sich aber an der unteren Seite dieses Dreieckes dort, wo die Pars sternocostalis des Zwerchfells an der vorderen Brustwand haftet. Innerhalb dieses Bindegewebes findet man einen dichteren Bindegewebszug, welcher beiläufig an der Verbindungsstelle des Processus xiphoideus mit dem Corpus sterni mit einer schmalen Basis beginnt und sich, nach aufwärts und hinten ziehend, an der vorderen Pericardialwand allmählich verliert. Diesen ziemlich konstanten, allerdings manchmal nur minimal entwickelten Bindegewebszug hat Luschka zuerst beschrieben und als Ligamentum sternopericardiacum inferius bezeichnet. In der Folge wurde dieses Ligament auch Ligamentum xiphopericardiacum genannt. Das präcardiale Bindegewebe verliert nach aufwärts, entsprechend der Gestalt des spitz zulaufenden pleurafreien Dreieckes, immer mehr an Volumen und bleibt schließlich bis in den dritten Intercostalraum als eine schmale Bindegewebslamelle bestehen, da die beiden Lungenräume einander hier sehr nahe rücken. Infolgedessen bilden die vorderen Anteile der Laminae mediastinales anteriores an dieser Stelle manchmal, beim Kind regelmäßig, ein einheitliches Septum, Septum mediastinale. Es ist selbstverständlich, daß die Längen- und die Tiefenausdehnung dieses Septum von der Ausdehnung der Lungensäcke selbst abhängig ist. In dem zwischen den beiden Pleurablättern gelegenen septumartigen Bindegewebe kommt es stellenweise zu Verdichtungen. Eine derselben, meist in der Höhe der dritten Rippe entspringend, wurde von Luschka, der sie zuerst dargestellt hat, Ligamentum sternopericardiacum medium genannt. Oberhalb dieser Stelle aberrieren die beiden Pleurablätter wieder, ein Umstand, durch welchen der obere Anteil der vorderen Pericardialwand pleurafrei wird. Die Verhältnisse des epipericardialen Bindegewebes an dieser Stelle sollen bei der Besprechung der Pericardspitze erst später Berücksichtigung finden.

Am Zwerchfellfalz schlägt sich die von der vorderen Fläche des Thorax kommende Fascia endothoracica spitzwinklig auf das Zwerchfell um und verhält sich folgendermaßen. Innerhalb des Bereiches des pleurafreien Dreieckes sehen wir die Fascia diaphragmatica in das präcardiale Bindegewebe übergehen, während sie lateral davon im rechten und linken Lungensack zwischen Pleura und diaphragmaler

Muskulatur gelegen ist und die Pleura an das Diaphragma heftet. Folgt man diesem Fascienblatt gegen die Insertionslinie des Herzbeutels am Zwerchfell, so sieht man, daß die relativ dicht gewebte Fascia diaphragmatica in strahligen Zügen auf die vordere und teilweise noch auf die laterale Seite der Pericards übergeht, so daß es den Anschein hat, als ob diese Wände tatsächlich nur die Fortsetzung dieses Anteiles der Fascia endothoracica wären. Einzelne dieser Bindegewebszüge sind besonders hoch und vorspringend, so daß zwischen ihnen kleine, mit Fett gefüllte Lücken entstehen. Durch diesen Uebergang der Fascia endothoracica auf die vordere Umrandung der Herzbeutelbasis ist dieselbe an das darunter gelegene Zwerchfell vollkommen fixiert. Man hat diese fixatorischen Einrichtungen als Ligamentum phrenicopericardiacum angesprochen. Damit kommen wir zur Besprechung des Verhaltens der Basis pericardii überhaupt und ihrer Fixation am Zwerchfell.

Bevor wir an die Beschreibung der Fixation des Herzbeutels am Diaphragma gehen, sei noch folgendes bemerkt. Vergleichend anatomisch läßt sich feststellen, daß fast alle Mammalier, mit Ausnahme der Anthropomorphen und einiger Wassersäugen einen gut entwickelten Lobus infracardiacus der rechten Lunge besitzen, welcher sich in das Spatium zwischen Unterfläche des Pericards und Oberfläche des Diaphragmas einschiebt. Dementsprechend kann bei diesen Lebewesen von einem Zusammenhang zwischen Diaphragma und Pericard überhaupt nicht die Rede sein, da sich die Pleurahöhle als Sinus infrapericardiacus derart zwischen Pericard und Zwerchfell nach vorn erstreckt, daß der Zugang zu diesem Divertikel der rechten Pleurahöhle ventral von der Vena cava inferior thoracica, dorsal vom Oesophagus, kaudal vom Diaphragma, kranial vom Pericard begrenzt wird. Bei den Anthropomorphen sehen wir insofern eine Rückbildung, als, wie dies vor allem Ruge nachgewiesen hat, die schon bei Hylobates konstatierbare Verödung des vorderen Abschnittes des Sinus infrapericardiacus schließlich beim Gorilla zu Verhältnissen führt, welche denen des Menschen gleichen. Wie aus den Beschreibungen von Ruge zu entnehmen ist, findet sich bei Hylobates der Sinus infrapericardiacus in einen ventralen und dorsalen Abschnitt geschieden. Der ventrale ist spaltförmig und trennt noch Diaphragma und Pericard, ohne einen Lungenlappen zu beherbergen, während der dorsale, kleinere noch Lungengewebe enthält. An einem anderen Exemplar von Hylobates fand Ruge die vollkommene Verödung des vorderen Abschnittes des Sinus infrapericardiacus. Beim Orang und beim Schimpansen findet sich nur mehr ein Rudiment an der Stelle des dorsalen Abschnittes des Sinus, während beim Gorilla, dieselben Verhältnisse vorliegen wie beim Menschen.

Da sich entwicklungsgeschichtlich nachweisen läßt, daß die untere Pericardwand im Zusammenhang mit der vorderen Zwerchfellanlage als Septum transversum gemeinschaftlich entsteht, so ist die Etablierung des Lobus infrapericardiacus, wie dies schon Uskow hervorgehoben hat, ein sekundärer Vorgang, welcher beim Menschen in der Ontogenese nicht mehr zum Durchbruch kommt. Damit ist natürlich nicht gesagt, daß die beim Menschen vorliegenden Verhältnisse primitiver Natur seien. Dagegen spricht schon die Angabe von Tanja und Ruge, welche die Anlagerung des Pericards an das Zwerchfell als eine Spätakquisition bezeichnen und mit Recht hervorheben, daß

in der direkten Ahnenreihe des Menschen es noch zur Ausbildung eines Lobus infrapericardiacus gekommen sein muß. Die Rückbildung desselben, wie sie sich in der Reihe der Anthropomorphen konstatieren läßt, sei zurückzuführen auf die eigentümliche Verkürzung des Thorax innerhalb dieser Reihe, welche selbst wieder vielleicht mit der Erwerbung der aufrechten Haltung verknüpft ist. Der Lobus infrapericardiacus als solcher ist wohl als ein ziemlich regelmäßiger Befund beim Menschen nachweisbar, wie dies vor allem die Untersuchungen von Rektorzik und Schaffner zeigen. Von Rektorzik rührt die Bezeichnung Lobus inferior accessorius her. Es kann auf diesen Gegenstand, der außerhalb des Rahmens dieser Untersuchungen liegt, nicht näher eingegangen werden. Hingegen sei noch kurz angeführt, daß man nicht selten die untere Hohlvene von hinten her noch vom Lungengewebe umlagert findet, so daß dieses eventuell noch in jene Bucht hineinreicht, die sich zwischen unterer Pericardialwand und Diaphragma findet. Die Bucht, welche noch später beschrieben werden wird, enthält gewöhnlich etwas Fett und Lymphdrüsen. Kleine Ausbuchtungen der linken Lunge an der analogen Stelle kommen ebenfalls vor, sind aber, wie selbstverständlich, nicht dem Lobus infrapericardiacus der Tiere zu homologisieren. Wohl zu unterscheiden von den oben beschriebenen Bildungen ist die am Oesophagus gelegene Bursa infracardiaca, das kraniale Ende des von der Bursa omentalis kranialwärts reichenden Recessus pneumatoentericus, welches bei der Entwicklung des Zwerchfells aus dem Zusammenhang mit der Bursa omentalis abgeschnürt wird. Durch die ungenaue Namengebung in der Literatur wurden Bursa und Sinus infracardiacus nicht hinlänglich präzise voneinander getrennt, ein Uebelstand, auf welchen auch Favaro, welcher sich mit der Anatomie der Bursa infracardiaca ausführlich beschäftigt hat, hinwies. Die Bursa infracardiaca wurde entwicklungsgeschichtlich zunächst von Ravn und Hochstetter, später von Broman auch am erwachsenen Menschen gefunden (vgl. Fig. 116).

Gerade die Fixation der Herzbeutelbasis am Zwerchfell wurde von den verschiedenen Autoren in ganz verschiedener Weise dargestellt. Wie Luschka erwähnt, hat schon Lieutaud 1752 seine Aufmerksamkeit diesem Verhalten zugewendet und gefunden, daß nur die vordere Umrandung der Pericardbasis fest fixiert sei, während der übrige Anteil desselben mit dem darunter gelegenen Centrum tendineum nur in lockerer Verbindung steht, eine Angabe, welcher später andere Autoren mehr weniger energisch entgegengetreten sind, so Bichat, Meckel u. a. Erst Cruveilhier hat sich der ursprünglichen Meinung Lieutauds wieder angeschlossen. Auch Luschka, nach ihm Soulié und Raynal, schließlich auch Rouvière haben diese Angaben verifiziert. Nach Luschka teilte sich das diaphragmale Blatt der Fascia endothoracica an der Zirkumferenz des Herzbeutels in zwei Blätter, das eine schlägt sich auf die Oberfläche des Herzbeutels um und liefert nach der Meinung Luschkas überhaupt den ganzen fibrösen Herzbeutel, während das andere Blatt an der Basis des Herzbeutels zwischen ihm und dem Centrum tendineum weiterläuft. Gerade diese Ansicht hat ja Luschka dazu geführt, eine Substantia propria des Herzbeutels vollkommen zu leugnen und den das fibröse Pericard zusammensetzenden Anteil der Fascia endothoracica als Fascia pericardiaca zu bezeichnen. Wir haben schon an anderer

Stelle Gelegenheit gehabt, die Meinung Luschkas zurückzuweisen, obwohl ihr erst in jüngster Zeit Rouvière wieder beigepflichtet hat.

Bei der Präparation der Pericardbasis läßt sich nachweisen, daß nur die Zirkumferenz vorn und ein Stück weit zu beiden Seiten fest am Diaphragma haftet. Hierzu kommt noch, wie noch später auseinandergesetzt werden soll, eine stärkere Fixation an der Umrandung der Vena cava inferior. Der ganze übrige Anteil des basalen Pericards läßt sich, mehr oder weniger leicht, aber ausnahmslos stumpf, von dem darunter gelegenen Diaphragma trennen. Ja es gelingt einwandfrei, an der Basis des Pericards von innen her Falten aufzuheben, ohne daß das Diaphragma in diese Faltenbildung einbezogen würde. Präpariert man den Herzbeutel in seinem basalen Anteil von hinten her frei, so gelangt man leicht links neben der Hohlvene zwischen Centrum tendineum und Pericard bis an die vordere Umrandungslinie. Das hier vorhandene Gewebe ist lockeres Bindegewebe, welchem einzelne Fettläppchen und hinten an der Einbuchtung links von der hinteren Hohlvene ein bis zwei Lymphdrüsen eingelagert sind. Wie schon angedeutet, ist das basale Pericard an der Zirkumferenz der Vena cava inferior stärker fixiert. Diese Fixation in ihrem Grade kaum verschieden, zeigt in dem sie herbeiführenden Mittel eine Reihe nicht uninteressanter Eigentümlichkeiten.

Zum Verständnis dieser Dinge ist es zunächst nötig, einiges über das Verhalten der unteren Hohlvene im Foramen venae cavae sowie über den Brustteil dieser Vene anzuführen. Luschka hat sich um die Feststellung dieser Verhältnisse besondere Verdienste erworben. Während Haller und Portal einen thoracalen Anteil der Vena cava inferior vollkommen leugnen, Winslow und Krause wohl die Existenz dieses Hohlvenenabschnittes zugeben, ihn aber nur wenige Millimeter lang sein lassen, betont Luschka die besondere Länge der Vena cava inferior thoracica ganz ausdrücklich. Er hebt auch hervor, daß die Länge dieses Abschnittes, der am Neugeborenen fast vollkommen fehlt, mit fortschreitendem Alter zunimmt. Bei der Beschreibung des rechten Vorhofs wurde über das Verhalten der Mündungen der beiden Hohlvenen in diesen Vorhof das Nötige bereits gesagt. Es sei hier nur darauf aufmerksam gemacht, daß die Mündungsebene der Hohlvene von rechts hinten nach links vorn abfällt, so daß demnach die rechte und hintere Wand der Hohlvene länger ist als die linke vordere Wand, da ja die Hohlvene das Zwerchfell an dem fast horizontal stehenden Foramen venae cavae durchbricht. Legt man den Herzbeutel nach Entfernung der Wirbelsäule der Aorta und des Oesophagus von hinten her frei, so sieht man das lange Stück der Vena cava thoracica im Herzbeutel verschwinden. Luschka gibt die Länge des intrathoracalen Hohlvenenabschnittes vom oberen Endpunkt der Valvula Eustachii bis zum Foramen quadrilaterum, also rechts außen mit 3,8 cm, vom unteren Ende der Valvula Eustachii bis zum Zwerchfell, also links mit 2,2 cm an (vgl. Fig. 115). Wir wollen nur bemerken, daß diese Angaben im allgemeinen stimmen, wenn sich auch nicht leugnen läßt, daß auch kürzere Maße unter Umständen gewonnen werden. Die Basis des Herzbeutels, welche an der vorderen Zirkumferenz der Vena cava inferior unmittelbar am Rande des Foramen venae cavae gelegen ist, steigt in ihrer Insertion an der Vena cava selbst nach hinten und oben derart aufwärts, daß der hintere Anteil dieser Vene extrapericardial liegt. Die beiden schief

von vorne unten nach hinten oben aufsteigenden Ränder begegnen einander und verschmelzen miteinander. Am jugendlichen Individuum lassen sich die beiden Hälften der von hier aus gekrösartig zur hinteren Wand der Hohlvene und des Vorhofs ziehenden Pericardduplikatur noch voneinander trennen. An älteren Individuen ist diese Stelle durch eine seichte Furche und durch sie überbrückendes Bindegewebe deutlich markiert. Die Fibrosa der Pericards fasert sich an

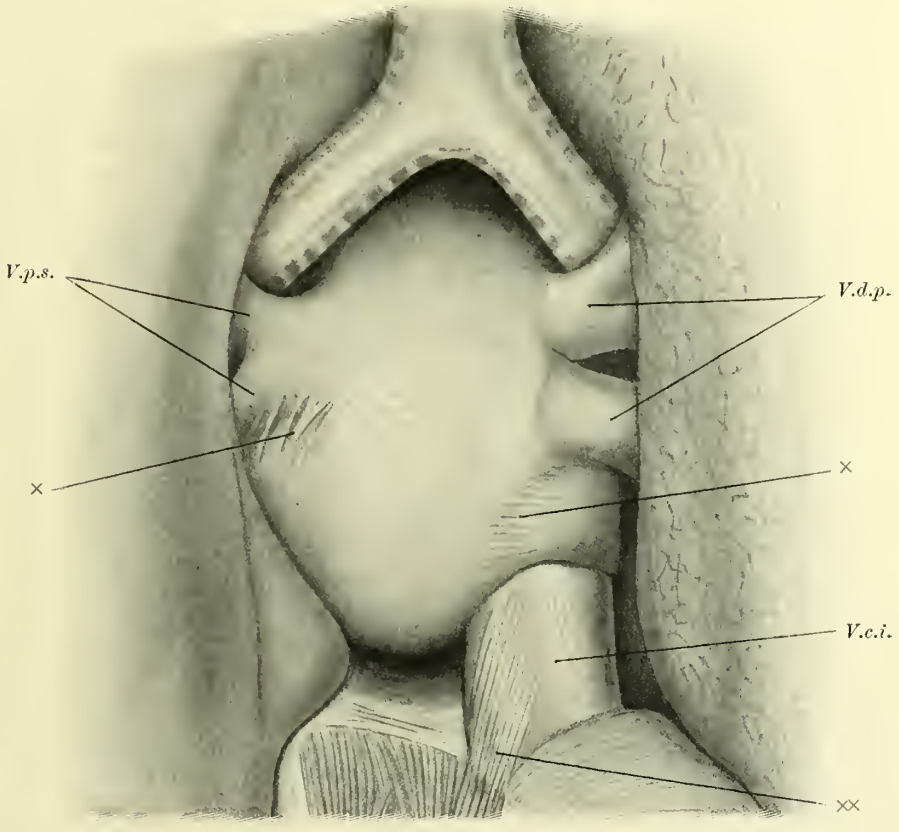

Fig. 115. Die hintere Wand des Herzbeutels ist von rückwärts her freigelegt. Man sieht das thoracale Stück der Vena cava inferior. *V.c.i.* Vena cava inferior. *V.p.d.* Vena pulmonalis dextra. *V.p.s.* Vena pulmonalis sinistra. × Straffere Bindegewebszüge der hinteren Pericardwand. ×× Sehne eines Muskelbündels des Diaphragma an der Venna cava inferior endend.

dem Umschlagsrand längs der Vena cava inferior auf, hauptsächlich zu beiden Seiten der Vene, während sie an der hinteren Wand weit weniger dicht gewebt, ohne scharfe Grenze in die Adventitia der Vene übergeht. Speziell rechts dort, wo sich die hintere Wand des Pericards am Seitenrand in die untere fortsetzt, also an der rechten Zirkumferenz der Vena cava inferior sieht man fibröse Züge sehniger Natur vom Pericard bis an den Rand des Foramen quadrilaterum ziehen. Vielfach macht es den Eindruck, als ob diese sehnigen Fasern

am Rande des Foramen quadrilaterum aus dem Centrum tendineum aufsteigen würden, um sich an der Herzbeutelkante und an der Seitenfläche nach aufwärts bis gegen den Lungenhilus zu verbreiten. Diese Fasern wurden zuerst von TEUTLEBEN ausführlich beschrieben und als Ligamentum phrenopericardiacum dextrum bezeichnet. Links von der Vena cava, dort, wo in dem lockeren Bindegewebe zwischen basalem Pericard und Centrum tendineum die schon erwähnten Lymphdrüsen liegen, sieht man ebenfalls, allerdings meistens sehr schwach entwickelt, einige Bindegewebszüge von der Umrandung des Foramen venae cavae gegen das Pericard ausstrahlen. Das von den Sehnenbogen, welche das Foramen venae cavae bilden, abgehende lockere Bindegewebe, welches den Herzbeutel, wie schon beschrieben, mit der Zirkumferenz des Foramen quadrilaterum selbst verbindet, hat schon LUSCHKA kurz erwähnt und mit den fibrösen Schenkeln des Bauchringes verglichen. Auch CRUVEILHIER hat diese Ansammlung von Bindegewebe bereits beachtet. Zu dem eben beschriebenen Bindegewebsapparat gesellt sich, wenn auch in seltenen Fällen, die Ausstrahlung kleinerer Sehnen, die dem hinter dem Centrum tendineum gelegenen Muskelfleische des Zwerchfells zugehörig sind. Man sieht sie erst dann, wenn man vorsichtig die Umgebung des Foramen quadrilaterum von lockerem Bindegewebe reinigt, längs der Vena cava inferior ein Stück weit nach aufwärts steigen. Ein solches Bündel, Muskulatur und Sehne ist in Fig. 115 wiedergegeben. Präpariert man, wie eben erwähnt, den Uebergang der Fibrosa des Herzbeutels in der Adventitia der Vena cava thoracica ab, so erscheint die oft hernienartige Ausstülpung der Serosa längs der Insertionsränder der Vena cava. Dort, wo am linken Rande des Herzbeutels basale und hintere Wand zusammenstoßen, findet sich manchmal eine Verstärkung der daselbst aufbiegenden Fascia diaphragmatica, ein Bindegewebszug, welcher längs der linken Seitenwand gegen den Hilus der linken Lunge ausstrahlt. Er wurde von TEUTLEBEN bereits beschrieben und als Ligamentum phrenopericardiacum sinistrum bezeichnet.

Der Uebergang der Fascia diaphragmatica, welche den hinteren Abschnitt des Diaphragmas bekleidet, in die hintere Wand des Pericards ist, wenn wir von den eben beschriebenen randständigen Verdickungen absehen, ein äußerst lockerer. Hier setzt sich die Fascia allmählich in das Zellgewebe des Cavum mediastinale posterius um, welches Aorta und Oesophagus umgibt. Nur stellenweise lassen sich Verdichtungszonen präparatorisch nachweisen. So fand sich in einem Fall ein mächtiger Bindegewebszug vom Hiatus oesophageus des Zwerchfells nach aufwärts gegen die hintere Pericardialwand ausstrahlen. Der Oesophagus selbst, welcher der hinteren Pericardialwand eng anliegt, ist stellenweise mit dieser durch dichteres Bindegewebe verbunden. Solche Verstärkungen wurden vielfach beschrieben und als Ligamenta oesophagopericardiaca bezeichnet. Nur der obere Anteil der hinteren Wand des Pericards zeigt wieder einen starken Zuzug von Bindegewebe, welcher ein ganz eigentümliches Verhältnis zur Arteria pulmonalis eingeht.

Bei der Freilegung des Herzbeutels von hinten findet man einige Bindegewebszüge, welche, hauptsächlich vom linken Bronchus, in geringerer Zahl auch vom rechten Bronchus kommend, sich auf den Herzbeutel verfolgen lassen. Außerdem sieht man lockeres Binde-

gewebe aus dem Teilungswinkel der Trachea gegen den Herzbeutel ziehen. Nach der Entfernung dieser Bindegewebszüge erscheinen die im Teilungswinkel der Trachea gelegenen Lymphdrüsen, nach deren Ausräumung das dichte Bindegewebslager der obersten Partie des Herzbeutels zum Vorschein kommt. Gleichzeitig sieht man, wie die Fibrosa des Herzbeutels sich seitwärts nicht nur auf die Venae pulmonales gegen den Lungenhilus zu, sondern in besonders auffallenden starken Zügen auf die beiden Aeste der Arteria pulmonalis erstreckt und hier ohne scharfe Grenze in die Adventitia dieser Gefäße übergeht. Ein Teil des kranialwärts ziehenden Bindegewebes läßt sich an die vordere Fläche der Trachea verfolgen und zieht längs derselben als prätracheales Bindegewebe halswärts, während die tiefen Lagen in die Adventitia der Rückwand des Aortenbogens übergehen. Nach Entfernung der Bronchien und der Trachea bleibt demnach, von rückwärts betrachtet, der nach aufwärts gegen den Aortenbogen strebende, mächtige Bindegewebsapparat der hinteren Pericardialwand. Von der Teilungsstelle der Arteria pulmonalis selbst ist nichts zu sehen, so daß es wenigstens bei dieser Ansicht den Anschein hat, als ob die Arteria pulmonalis bis weit hinaus an den Ramus dexter und sinister innerhalb des Pericards liegen würde. Nach links und oben sieht man noch einige Bindegewebszüge längs des Ligamentum Botalli zum Arcus aortae gelangen. Die früher beschriebenen zu den Bronchien und zur Trachea verlaufenden Züge wurden als Ligamenta broncho- resp. tracheopericardiaca bezeichnet.

Von der Mächtigkeit dieses ganzen, am oberen Ende der hinteren Pericardialwand befindlichen Bindegewebsapparates kann man sich überzeugen, wenn man das Verhalten der Fibrosa zur Serosa an dieser Stelle darstellt. So läßt sich zunächst zeigen, daß die hintere Wand des Arcus aortae in ihrem linken Abschnitt vollkommen freizulegen ist, ohne daß die Serosa eröffnet werden würde. Nur rechts, an der hinteren Fläche der aufsteigenden Aorta tritt die Serosa frei zutage, an jener Stelle, welche wir noch später beschreiben werden und vorderhand nur als Serosa des Recessus aorticus bezeichnen wollen. Es gelingt bei dieser Präparation, nachzuweisen, daß das Ligamentum Botalli außerhalb der Serosa gelegen ist, so daß von hinten her eine tiefe Bucht zwischen Aortenbogen, Arteria pulmonalis und Ductus Botalli einschneidet. Folgt man den beiden Aesten der Arteria pulmonalis medialwärts, indem man die hier vorhandenen mächtigen Bindegewebszüge abträgt, so gelingt es leicht, die hintere Fläche der Arteria pulmonalis serosafrei darzustellen, und man sieht dann die Umschlagstelle der Serosa an der hinteren Fläche der Arteria pulmonalis quer verlaufen, insoweit sie das Dach des Sinus transversus pericardii bildet. Ebenso bringt diese Präparation den an der Pulmonalis links nach hinten reichenden serösen Ueberzug des Recessus pulmonalis zur Ansicht. Bei geeigneter Darstellung ergibt sich demnach bezüglich des Verhaltens der Fibrosa zur Arteria pulmonalis folgendes: die Arteria pulmonalis trägt an ihrem rechten Ramus einen an dessen oberer Fläche variabel weit nach hinten reichenden serösen Ueberzug von seiten des Recessus aorticus, daran schließt sich das nur von Fibrosa bedeckte Feld, welches kaudalwärts bis an die Decke des Sinus transversus reicht (vgl. Fig. 116). Linkerseits sehen wir den Ramus sinister der Arteria pulmonalis bis an den Ductus Botalli vom Recessus pulmonalis aus mit Serosa überkleidet. Kaudal davon

bildet wieder die Fibrosa allein seine Bekleidung und zwar wieder bis an die Decke des Sinus transversus, während das serosafreie Feld zwischen Recessus aorticus und pulmonalis sich nach oben direkt in jenes an der Hinterwand des Arcus aortae fortsetzt. In dem eben beschriebenen serosafreien Feld findet sich unter dem dichten Bindegewebslager lockeres Binde-

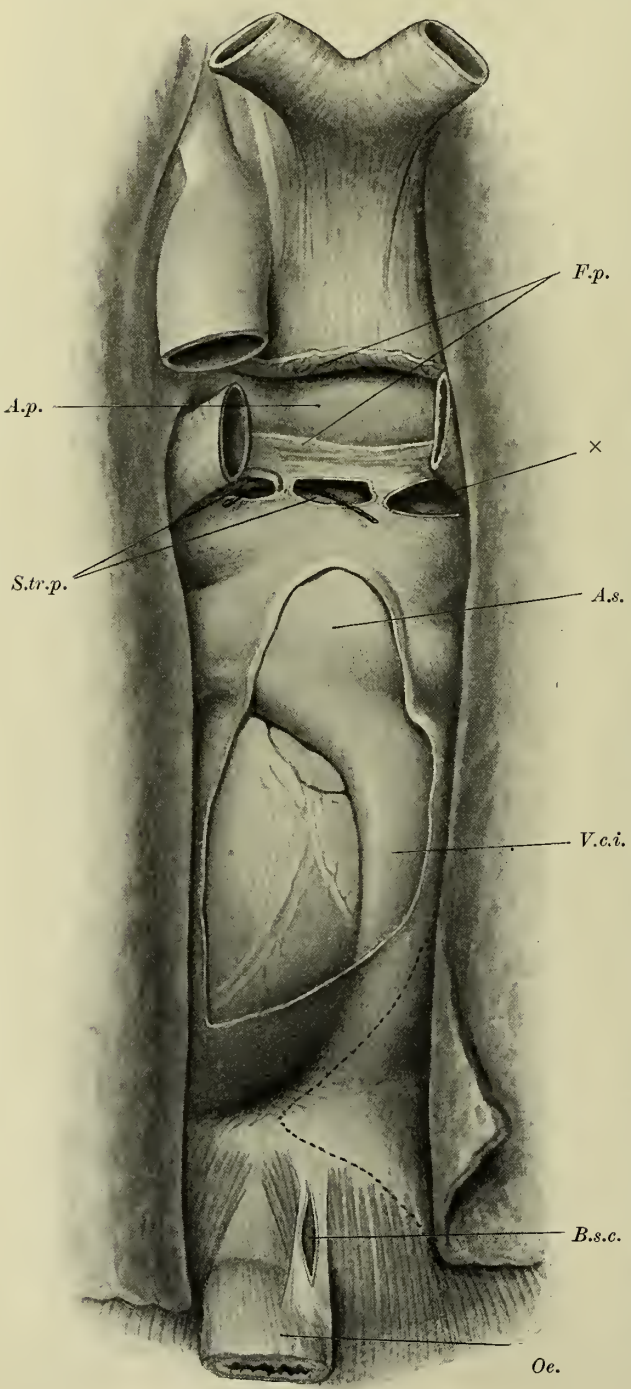

Fig. 116. Ansicht des Herzbeutels samt Umgebung von hinten. Die Aorta descendens wurde weggeschnitten, ebenso der Oesophagus, dessen Ende am Zwerchfell nach unten umgeschlagen wurde. Die beiden Bronchien wurden am Hilus pulmonalis durchschnitten und mit der Trachea nach oben umgeschlagen. Die hintere Wand des Herzbeutels wurde teilweise ausgeschnitten. Ebenso wurde die hintere Wand des Sinus transversus pericardii entfernt, so daß man in den Sinus von hinten hineinsieht. Die die Teilungsstelle der Art. pulmonalis von hintenher deckende Lamelle wurde quer durchschnitten und die beiden Hälften umgelegt. Die punktierte Linie zeigt an, wie weit der rudimentäre Lobus subcardiacus medialwärts gereicht hat. Er selbst ist lateralwärts umschlagen. *A.p.* Arteria pulmonalis. *A.s.* Atrium sinistrum, durch Eröffnung des Recessus inferior pericardii HALLERI sichtbar gemacht. *B.s.c.* Bursa subcardiaca. *F.p.* Fibrosa pericardii. *Oe.* Oesophagus. *S.tr.p.* Sinus transversus pericardii. Die Sonde umgreift die Plica venae cavae superioris sinistrae. *V.c.i.* Vena cava inferior. × Anheftungsstelle der Vena cava superior. Die Pericardhöhle auch lateral davon eröffnet.

gewebe mit Fetteinlagerung. Folgt man bei der Präparation der Fibrosa der hinteren Fläche des Pericards kaudalwärts über die hintere Wand des Sinus transversus pericardii, so gelangt man an die transversal verlaufende Verwachsungslinie des linken Vorhofs und findet daselbst unter der Fibrosa wieder das lockere Bindegewebe der serosafreien Anheftungslinie. Kranial davon liegt, wie schon erwähnt, der Sinus transversus, kaudal der Recessus posterior oder der HALLERsche Blindsack.

Der eben beschriebene von der hinteren Wand des Pericards kranialwärts auslaufende Bindegewebszug stellt den am meisten dorsal gelegenen Anteil des an der Spitze des Pericards und an der Seitenwand desselben befindlichen Bindegewebsapparates dar, der von den verschiedenen Autoren in einzelne Ligamente aufgelöst, von verschiedenen Fascienanteilen abgeleitet und mit den mannigfaltigsten Namen belegt wurde. Es wird sich vielleicht empfehlen, diesen ganzen Apparat nun in seiner Schichtenfolge von vorn her zu beschreiben. Der am meisten ventral gelegene Abschnitt wurde von LUSCHKA zuerst dargestellt und als Ligamentum sternopericardiacum superius bezeichnet und als ein Anteil der Fascia endothoracica angesehen. In der Nähe der Incisura jugularis, an der hinteren Fläche des Manubrium sterni entwickeln sich aus der Fascia endothoracica mehrere mächtige Bindegewebszüge hauptsächlich gerade dort, wo das an der Hinterfläche der Musculi sternothyreoidei vom Halse herabkommende Fascienblatt inseriert. Diese Bindegewebszüge ziehen nach abwärts und strahlen in die vordere Wand des Herzbeutels aus. LUSCHKA läßt einen Teil dieses von ihm beschriebenen Bandes direkt von der mittleren Halsfascie, einen anderen am Sternum, hart unter dem Ursprung der Musculi sternothyreoidei entstehen. Dieser ursprünglichen Beschreibung LUSCHKAS schließen sich auch SOULIÉ und RAYNAL an, während DEBIERRE und TRAMBLIN in jüngster Zeit gerade den sternalen Ursprung des Ligaments als sehr schwach bezeichnen, das Hauptgewicht auf die aus der Fascia media colli kommende Partie legen und von diesem Anteil des bindegewebigen Apparates aussagen, daß er, die Thymus umgreifend, als Ligamentum thymopericardiacum zum Herzbeutel zieht. Nach der Angabe von LANNELONGUE und LE DENTU, welcher sich auch LAGOUTTE und DURAND anschließen, gehen diese mittleren Fasern überhaupt nicht zum Sternum, sondern nur zum mittleren Blatt der Halsfascie. Die seitlichen Anteile dieser Bindegewebszüge wurden von LANNELONGUE und LE DENTU besonders beschrieben und als Ligamenta costopericardiaca bezeichnet, insofern als sie an der ersten Rippe und an der Articulatio sternoclavicularis haften. Diese Angaben wurden von DEBIERRE und TREMBLIN dahin erweitert, daß zu diesem Apparat auch noch die aus der Adventitia der Arteriae subclaviae stammenden Fasern gehören. Die Präparation ergibt, wie schon erwähnt, zweifellos den Uebergang bindegewebiger Züge aus der mittleren Halsfascie und aus der fasciellen Bekleidung des Manubrium sterni in das Pericard. Individuelle Variationen, gepaart mit der individuellen Auffassung des Autors, sind hier wohl imstande, eine Reihe spezieller Ligamente zum Vorschein zu bringen. Auf jene mehr oberflächlich gelegenen Lagen von Bindegewebszügen folgt nun der Zug des prätrachealen Bindegewebes, welches teils hinter der Aorta, teils von ihr in die Adventitia aortae übergehend, bis zur

Spitze des Herzbeutels verläuft und hier die Fibrosa pericardii verstärkt. Der hinter der Aorta gelegene Anteil wurde bereits bei der Besprechung der dorsalen Wand des Pericards ausführlich berücksichtigt. Zu den eben erwähnten Zügen gesellen sich noch seitwärts gelegene, welche an der Fascia praevertebralis entspringen und längs des Eingeweiderohres nach abwärts ziehen. Ihrer wurde zuerst 1861 von BÉRAUD Erwähnung getan. Als einen ausgebreiteten Bindegewebsapparat, allerdings mit der physiologischen Funktion, das Centrum tendineum diaphragmatis zu suspendieren, hat sie zuerst TEUTLEBEN beschrieben und Ligamenta suspensoria diaphragmatis genannt. Nach seinen Angaben entspringen diese Faserzüge in der Fascia praevertebralis entsprechend den unteren drei Halswirbeln beiderseits und gelangen an die laterale Seite des Pericards. Der rechte Zug umgreift mit seinem oberflächlichen Schenkel die Arteria anonyma und gelangt zur Herzbasis, während sein tief liegender Schenkel am Oesophagus vorbei, teils zum Seitenrand des Pericards, teils zum Lungenhilus zieht. In Fortsetzung dieser Züge verläuft dann nach TEUTLEBEN das schon beschriebene Ligamentum phrenopericardiacum dextrum bis zum Diaphragma. Linkerseits umgreift der oberflächliche Schenkel die Aorta, um zum Pericard zu gelangen, während sich der tiefe so wie rechts verhält. Der Uebergang auf das Diaphragma wird nach TEUTLEBEN durch das schwächere Ligamentum phrenopericardiacum sinistrum vermittelt.

a) Die Umschlagsstellen des Pericards.

Bei der Entwicklung des Pericards haben wir auseinandergesetzt, in welcher Art und Weise das parietale Blatt in das viscerale am arteriellen und am venösen Herzende einfach ineinander übergehen. Weiter haben wir gezeigt und an Schemata erläutert, wie diese Uebergangsstelle durch die später eintretende Aufteilung der Ostien an Kompliziertheit gewinnt. An dieser Stelle ist es unsere Aufgabe, die Uebergangslinie des Pericards in das Epicard auseinanderzusetzen und gleichzeitig auf die durch diese Uebergänge entstehenden Buchten des Pericardraumes des näheren einzugehen. Am einfachsten orientiert man sich über die komplizierten Umschlagslinien des Pericards in das Epicard, indem man das Herz gerade entlang den Umschlagsstellen aus dem Herzbeutel ausschneidet. Man erhält dann die freien Umschlagsränder, welche folgenden Verlauf nehmen (vgl. Fig. 117). Man sieht zunächst, daß am arteriellen Ende des Herzens eine beide Arterien umfassende Umschlagsstelle existiert, weiters daß sämtliche venöse Ostien ebenfalls von einer einzigen Umschlagsstelle umgriffen sind. Zwischen diesen beiden Systemen von Linien bleibt ein schmaler Streifen der Pericardialwand bestehen, welche die beiden Systeme voneinander vollkommen trennt und, wie wir noch zu zeigen haben werden, die hintere Wand des Sinus transversus pericardii darstellt. Die Umschlagslinie umgreift die Aorta, zieht dann an der hinteren Pericardialwand zwei tiefe Buchten voneinander trennend, kaudalwärts und umgreift die Arteria pulmonalis. Die rechts gelegene Bucht wollen wir als Recessus aorticus, die links gelegene als Rezessus pulmonalis bezeichnen.

Die Umschlagstelle an den venösen Ostien läßt sich von der vorderen Zirkumferenz der Vena cava inferior um diese rechts herum

nach aufwärts steigend verfolgen bis an die untere Umrandung der rechten unteren Lungenvene, von hier läuft die Umschlagslinie lateralwärts um diese Vene und gelangt aufwärts an die Vena pulmonalis dextra superior, zu welcher die Umschlagslinie ein ähnliches Verhalten

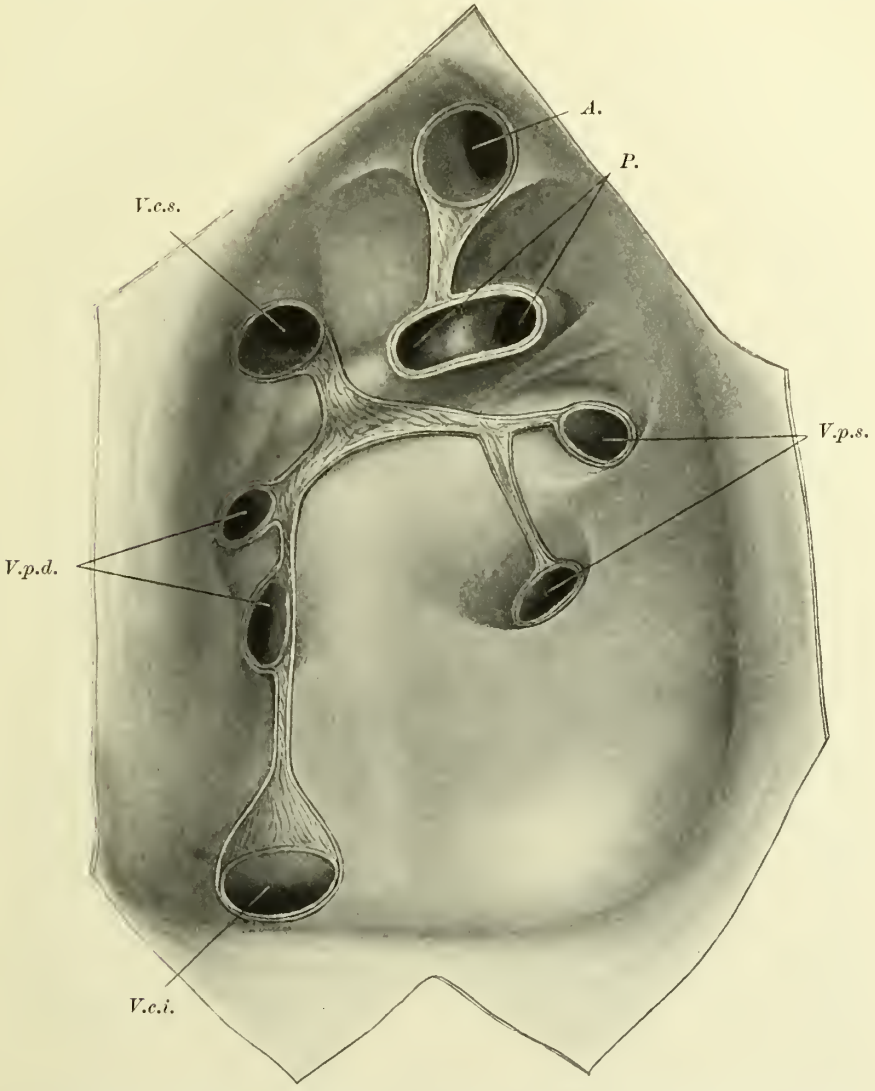

Fig. 117. Ansicht der hinteren Wand des Pericards. Das Herz wurde an den Eintrittstellen der großen Gefäße abgeschnitten. Man sieht die Umschlagstellen des Pericards in das Epicard. *A.* Aorta. *P.* Arteria pulmonalis, rechter und linker Ast. *V.c.i.* Vena cava inferior. *V.c.s.* Vena cava superior. *V.p.d.* Venae pulmonales dextrae. *V.p.s.* Venae pulmonales sinistrae.

zeigt wie zur unteren Lungenvene. Nach Passage der Lungenvenen gelangt die Umschlagslinie an den unteren Rand der Eintrittsstelle der Vena cava superior, läuft um dieselbe zunächst rechts, dann

kranial herum und gelangt an die linke Seite und von hier, den rechten Ast der Arteria pulmonalis, der an dieser Stelle des Pericards hindurchschimmert kreuzend, nach abwärts. Nach kurzem Verlauf biegt die Umschlagslinie fast rechtwinklig nach links ab, traversiert die ganze Breite der hinteren Pericardialwand und erreicht die linke obere Lungenvene (vgl. Fig. 117). Um dieselbe herumlaufend, kehrt die Umschlagsstelle fast in Form eines in sich geschlossenen Kreises zurück, zieht von hier ein kurzes Stück medialwärts, um neuerdings kaudalwärts abzubiegen und die Vena pulmonalis sinistra inferior zu erreichen. Zu dieser zeigt die Umschlagslinie dasselbe Verhalten wie zur Vena pulmonalis sinistra superior. Parallel mit dem absteigenden, die Vena pulmonalis sinistra inferior erreichenden Schenkel läuft die Umschlagslinie kranialwärts und gelangt bis an den vorhin beschriebenen transversal verlaufenden Anteil, welcher von der rechten zur linken oberen Lungenvene zieht. Sie biegt hierauf zunächst nach rechts ab, dann allmählich nach unten und passiert hierbei die rechten Lungenvenen medialwärts und gelangt an die Ausgangsstelle zurück, indem sie die Vena cava inferior von links her umfaßt. Der zwischen den beschriebenen Umschlagslinien liegende des Serosaüberzuges entbehrende Streif kennzeichnet jene Stelle, an welcher die Herzwand mit der Herzbeutelwand verwachsen ist. Er ist an verschiedenen Stellen von verschiedener Breite. Die ganze Figur wurde als ein liegendes T dargestellt und als Sappeysche Umschlagsfigur bezeichnet. Auf die Herzoberfläche übertragen, betrifft diese Umschlagsstelle folgende Herzanteile: eine schmale Anwachsungsstelle von der unteren Hohlvene bis zur oberen reichend, welche längs der hinteren Wand des rechten Vorhofs verläuft, und eine etwas breitere auf der letzteren fast normal stehende Umschlagsstelle, welche quer über die hintere Wand des linken Vorhofs verläuft. Gerade an der Kreuzungsstelle, dort, wo sich der linke Vorhof hinter dem rechten vorbeischiebt, zieht natürlich ein Stück des vertikalen Schenkels der Umschlagslinie nicht über den rechten, sondern über den linken Vorhof. Diese Art der Anwachsung des Herzens an der hinteren Pericardialwand kommt auch zum Ausdruck durch die sogenannte „Umgreifbarkeit“ der einzelnen Gefäße. So gelingt es natürlich leicht, die beiden Arterien gemeinschaftlich, nicht aber separat zu umgreifen, weiter sämtliche venösen Ostien zusammen, aber keines allein zu umfassen. Umgreift man die Vena cava inferior, so liegt zwischen den Fingern die Duplikatur der Serosa zwischen den beiden Umschlagslinien. Aehnlich verhält es sich auch an der oberen Hohlvene. An diesen beiden Gefäßen ist die Duplikatur etwas höher und daher ist es möglich, die beiden Gefäße von der hinteren Pericardialwand ein wenig abzuziehen, während die Anheftungsstelle des linken Vorhofs an das Pericard so niedrig ist, daß dieser Versuch im allgemeinen mißlingt.

Wie schon bei der Besprechung des fibrösen Pericards erwähnt wurde, zeigen sich im Verlaufe des fibrösen und des serösen Pericards gerade dort, wo ersteres allmählich in die Adventitia der aus- und eintretenden Gefäße übergeht, insofern Divergenzen, als die Serosa nicht vollkommen genau der Fibrosa folgt, sondern im Bogen auf die Außenfläche der Gefäße übergeht. An dieser Stelle ist, wie schon hervorgehoben, das subseröse Bindegewebe locker, die Maschen sind vielfach mit Fett erfüllt. Dieses Verhalten macht es begreiflich, daß an einzelnen Stellen die Länge des im Pericard gelegenen Stückes

eines Gefäßes bei der Besichtigung von außen viel größer erscheint als bei der Besichtigung vom pericardialen Raum. Dieses Verhältnis erklärt aber auch die immerhin bedeutenden Variationen in den Umschlagslinien selbst, während die Variabilität bei der Präparation der Fibrosa von außen eine verhältnismäßig geringe ist. So sieht man beispielsweise die Fibrosa fast ausnahmslos an der Pericardspitze bis an den Ursprung der Arteria anonyma ziehen, während die Besichtigung vom Pericardialraum her zeigt, daß das intrapericardiale Stück der Aorta in vielen Fällen bei weitem nicht so hoch hinaufreicht. Es ist also gewiß nicht möglich, aus der Ansatzlinie der Fibrosa Schlüsse auf das Verhalten der serösen Umschlagslinie zu ziehen. Hierzu kommt noch, daß an einzelnen Stellen Fibrosa und Serosa eine weitgehende Divergenz zeigen. So sprechen wir bei der Besichtigung der Außenfläche des Pericards von einer einheitlichen Spitze desselben, während die Besichtigung von der Innenfläche, noch besser aber die Ausfüllung des Pericards mit Flüssigkeit lehrt, daß diese Spitze zweigespalten ist, indem sich das Pericard zu einer Spitze längs der Aorta an der rechten Seite, zum Recessus aorticus und in einer zweiten links an der Arteria pulmonalis zum Recessus pulmonalis erhebt. Diese Erscheinung wird ganz manifest, wenn man an einem mit Flüssigkeit gefüllten Pericard die Bindegewebszüge an der Spitze des Pericards vorsichtig abpräpariert. Eine ähnliche Divergenz zwischen Fibrosa und Serosa zeigt sich auch an der Hinterfläche der Arteria pulmonalis. Während bei der Darstellung der Fibrosa von hinten her auch die beiden Aeste der Arteria pulmonalis von Pericard bedeckt erscheinen, zeigt sich bei der Besichtigung vom Pericardialraum aus, daß die beiden Aeste der Arteria pulmonalis ebenso wie der Sporn am Teilungswinkel derselben schon extrapericardial gelegen sind. Die Variationen im Bereiche der Serosa lassen sich auch im Verhalten der Serosa zum Ligamentum Botalli konstatieren. In der Majorität der Fälle zieht die Serosa von der Arteria aorta zur Arteria pulmonalis derart, daß das Ligamentum Botalli ein Stück weit außerhalb des Pericards gelegen ist. In anderen Fällen (vgl. Fig. 118) folgt die Serosa der Aorta bis an das Ligamentum Botalli und zieht längs desselben, dasselbe fast gekrösartig umgreifend, zur Arteria pulmonalis, so daß das Ligament eine Falte in der Wand des Pericards aufwirft.

Während die plumpe, durch das Ligamentum Botalli aufgeworfene Erhebung relativ selten ist, befindet sich an der hinteren Pericardwand fast regelmäßig eine scharfrandige Falte von verschiedener Ausdehnung, sowohl ihrer Länge als auch ihrer Höhe nach variabel. Sie wurde zuerst von Theile als eine halbmondförmige Falte erwähnt, die zwischen der Teilungsstelle der gemeinschaftlichen Lungenarterie und der vorderen Wand des linken Vorhofs ausgespannt ist, ohne daß sie dieser Autor mit einem Namen belegt hätte. Marshall war der erste, welcher diese Falte genauer beschrieben hat und ihren Zusammenhang mit den Rudimenten der linken oberen Hohlvene erkannt hat. Er nannte sie „vestigial fold of the pericardium“. Wie schon in der Entwicklungsgeschichte des Herzens erwähnt, und wie zuerst von Marshall unzweifelhaft nachgewiesen, handelt es sich um ein variabel stark ausgebildetes Rudiment der linken oberen Hohlvene, von welcher verschieden lange Abschnitte intrapericardial bestehen bleiben. Schon Marshall hat diesen persistenten Teil der

Vene als ein kleines, von der Falte schief über den linken Vorhof verlaufendes venöses Gefäß beschrieben, Vena obliqua atrii sinistri MARSHALL. Die Falte selbst ist schmal und scharfrandig und macht im allgemeinen den Eindruck, als ob sie von dem linken Ast der Arteria pulmonalis knapp nach dessen Ursprung zum linken Vorhof verlaufen würde. Ihr konkaver Rand ist nach vorn gerichtet. Wenn

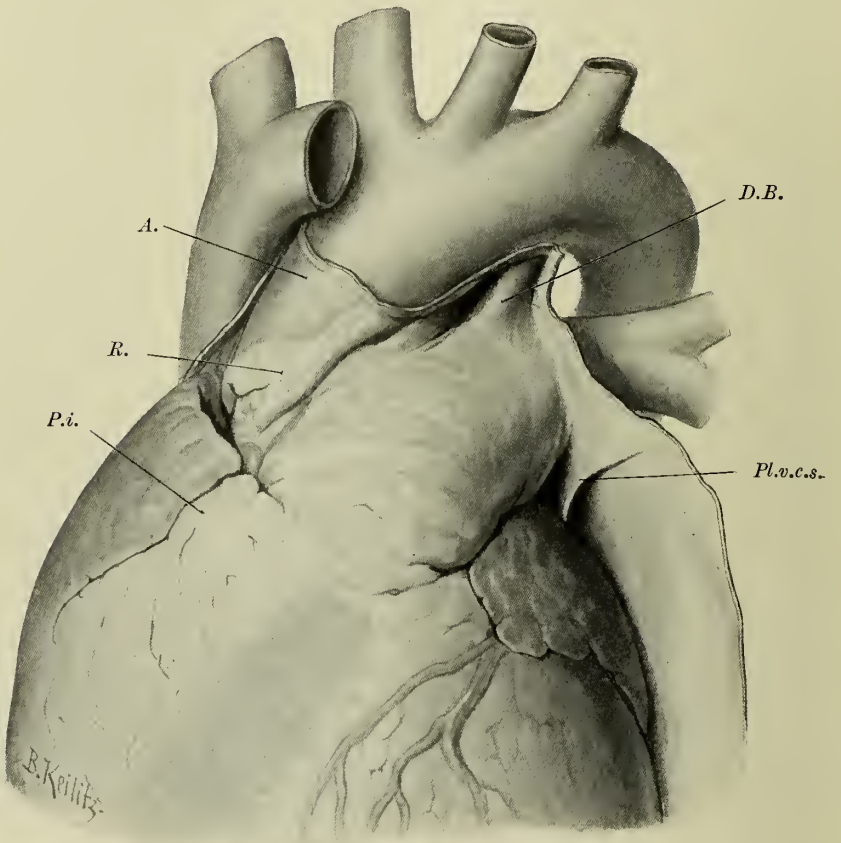

Fig. 118. Die Umschlagstellen des Pericards an der Aorta und der Arteria pulmonalis. Das Pericard überzieht auch noch die vordere Fläche des Ligamentum arteriosum BOTALLI vollständig und bildet zwischen dem Ligament und dem linken Abhang der Aorta eine tiefe Pericardialbucht. *A.* Aorta. *D.B.* Ductus Botalli. *P.i.* Plica infundibularis. *Pl.v.c.s.* Plica venae cavae sinistrae. *R.* RINDFLEISCHsche Falte.

die Falte etwas besser entwickelt ist, so hebt sich ihre kraniales Ende scharf von der Unterlage ab und läßt sich über die Pulmonalarterie nach aufwärts bis an die hintere Pericardialwand deutlich verfolgen. Ebenso gelingt es in gut entwickelten Fällen, diese Falte kaudalwärts über die obere und vordere Wand des linken Vorhofs medial von der Abgangsstelle der linken Lungenvenen zu verfolgen. Hier wendet sie sich selbst oder ihre Fortsetzung, das ist die Vena Marshalli, dorsalwärts, um in der Richtung gegen den Sulcus coro-

narius auszulaufen. Die Vene und ihre Mündung haben bei der Besprechung der Gefäße des Herzens Berücksichtigung gefunden. In manchen Fällen ist die Falte besonders hoch, so daß die kleine links und dorsalwärts von ihr gelegene grubenartige Vertiefung an Ausdehnung sehr gewinnt und sich zu einem veritablen Blindsack nach rechts ausstülpt, ein Verhalten, welches THEILE ebenfalls schon angedeutet hat. In Fällen von Persistenz der linken oberen Hohlvene verläuft an der Stelle der Falte der Wulst der Hohlvene selbst.

Durch die eigentümliche Verlaufsrichtung der pericardialen Umschlagslinien einerseits, durch die Vorwölbung der Gefäße resp. einzelner Herzteile andererseits kommt es zur Bildung von Divertikeln oder Recessus des sonst einheitlich gestalteten Pericardraumes. Die pericardiale Umschlagsstelle zieht längs der lateralen Wand der Aorta nach aufwärts bis in die Nähe des Abganges der Arteria anonyma, biegt hier spitzwinklig um und traversiert die vordere Aortenwand, nach links und unten absteigend. Dadurch ist zwischen Pericard und der rechten Aortenwand ein verschieden weit gegen die hintere Wand der Aorta reichender Blindsack ausgestülpt, welchen wir als Recessus aorticus bezeichnen. Aehnlich verhält sich die Umschlagsstelle auch am linken Pulmonalisast. Auch hier sehen wir die Umschlagsstelle verschieden weit peripherwärts ausbiegen, so daß zwischen Arteria aorta und der Arteria pulmonalis eine Ausbuchtung entsteht, Recessus pulmonalis, welcher bis in die Nähe des Ligamentum Botalli reicht. An der Vena cava superior steigt die Umschlagsstelle des Pericards schief von links oben nach rechts unten ab, während der Wulst der Vena cava selbst pericardialwärts vorgewölbt ist. Dadurch entsteht zwischen der linken Abdachung der Vene und dem rechten Seitenrand der Aorta und der hinteren Pericardialwand ebenfalls eine recessusartige Vertiefung. Ein ähnlicher Recessus mit einem breit nach rechts gerichteten Zugang entsteht zwischen der hinteren Wand des rechten Vorhofs und dem Pericard, von der Mündungsstelle der oberen bis zu jener der unteren Hohlvene reichend. In der hinteren Wand dieses Recessus sieht man die beiden rechten Pulmonalvenen verschwinden, die selbst wieder sowohl an ihrem oberen wie an ihrem unteren Rande als auch zwischen sich kleine pericardiale Vertiefungen abgrenzen. Eine ähnliche Vertiefung sieht man auch zwischen den beiden linken Lungenvenen, nur ist sie hier bedeutend tiefer als rechts. Durch die Ueberlagerung der hinteren Pericardialwand vonseiten des Herzens entsteht zwischen der Hinterfläche des Herzens selbst und dem Pericard ein tiefer Recessus, welcher rechts durch die Haftlinie der unteren Hohlvene und des rechten Vorhofs bis hinunter zum Diaphragma begrenzt wird, während er links nur durch die Haftlinie der linken unteren Lungenvene bis an deren Austritt aus dem Pericard eine Grenze erhält. Kranial sind diese beiden seitlichen Grenzen verbunden durch die quere Haftlinie des linken Vorhofs an der hinteren Pericardwand. Diese tiefe Bucht des Herzbeutels wurde zuerst von HALLER erwähnt und in der Folge als HALLERscher Blindsack des Pericards bezeichnet. Es würde sich empfehlen, diesen Blindsack als Recessus inferior pericardii (Halleri) zu bezeichnen. In einzelnen Fällen reicht dieser Blindsack so weit kranialwärts, daß er sich hinter der dorsalen Wand des gleich zu beschreibenden Sinus transversus vorbeischiebt und mit seinem Ende noch die hintere Wand der Arteria pulmonalis erreicht.

Außer den eben beschriebenen Buchten des Pericards existiert noch hinter den beiden arteriellen Gefäßen ein die beiden Hälften des Pericardraumes an dieser Stelle verbindender Gang, welchen

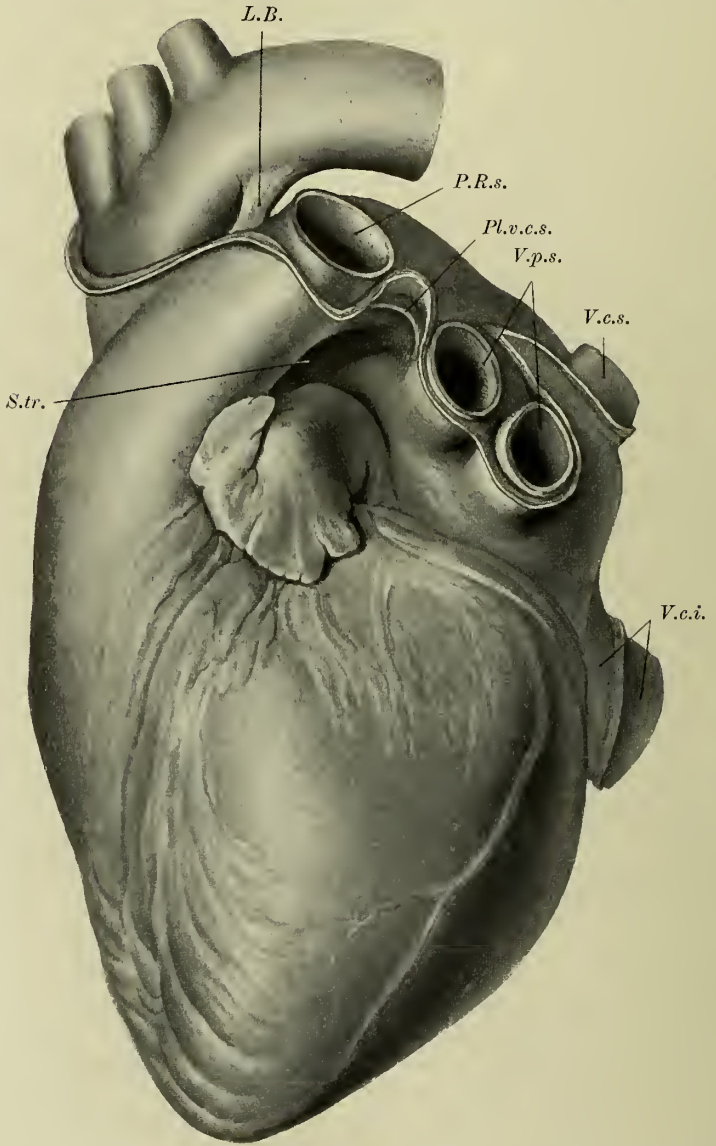

Fig. 119. Herz mit den großen Gefäßen, Ansicht von links, das Pericard wurde bis auf einen schmalen Saum abgeschnitten. Man sieht den Eingang in den Sinus transversus pericardii von links. *L.B.* Ligamentum Botalli. *P.R.s.* Pulmonalis, Ramus sinister. *Pl.v.c.s.* Plica venae cavae sinistrae. *S.tr.* Sinus transversus. *V.c.i.* Vena cava inferior. *V.c.s.* Vena cava superior. *V.p.s.* Venae pulmonales sinistrae.

wohl als der erste THEILE des genaueren beschrieben hat. Er sagt: „Zwischen der vorderen Fläche beider Vorhöfe und der die Lungenarterie und die Aorta umhüllenden Scheide findet sich ein querer, nach

beiden Seiten offener Gang, der nach oben von der rechten Lungenarterie, nach unten von der Basis der Herzkammern begrenzt wird. Er öffnet sich links zwischen dem linken Umfang der Lungenarterie und dem linken Herzohre, rechts zwischen dem rechten Umfang der

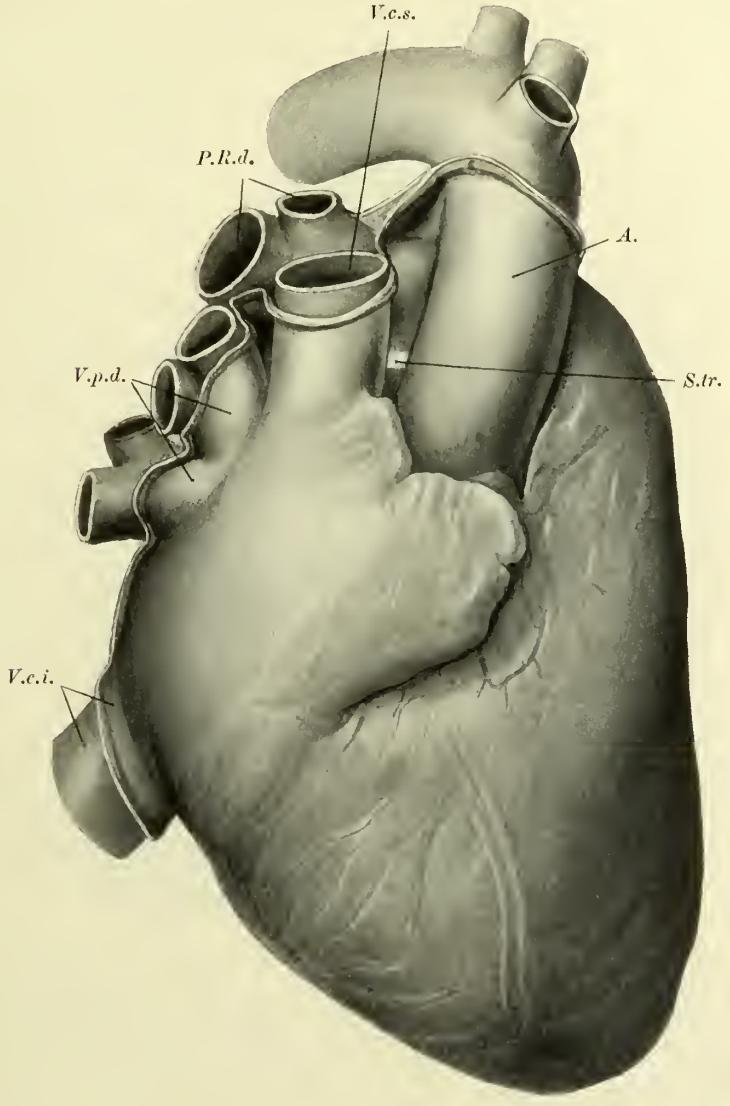

Fig. 120. Herz mit den großen Gefäßen, Ansicht von rechts, das Pericard wurde bis auf einen schmalen Saum abgeschnitten. Man sieht von rechts her durch den Sinus transversus pericardii. *A.* Aorta. *P.R.d.* Arteria pulmonalis, Ramus dexter. *S.tr.* Sinus transversus. *V.c.i.* Vena cava inferior. *V.c.s.* Vena cava superior. *V.p.d.* Venae pulmonales dextrae.

Aorta, dem rechten Herzohre und der oberen Hohlvene.“ Einen Namen hat Theile diesem Gebilde nicht gegeben. Erst Henle hat diesen Anteil der Pericardialhöhle als Sinus transversus pericardii

bezeichnet. Entwicklungsgeschichtlich leitet sich der Sinus transversus pericardii (vgl. Kapitel „Entwicklungsgeschichte des Pericards") von jener Kommunikation zwischen rechter und linker Hälfte des Pericardialraumes ab, welche nach Schwund des Mesocardium posterius dorsal von der hinteren Pericardialwand, ventral von dem schwach gebogenen Herzschlauch begrenzt wird. Dieser schmale Spalt reicht von der Umschlagsstelle des Pericards auf den Sinus venosus bis zur

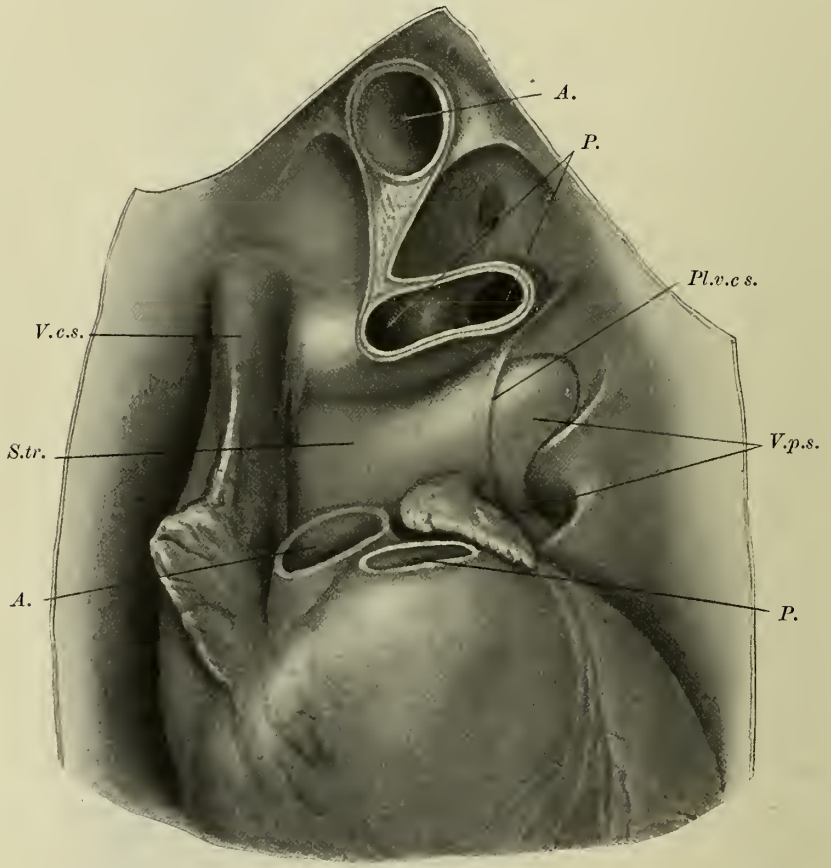

Fig. 121. Herzbeutel von vorn eröffnet. Aorta und Pulmonalis von ihrer Ursprungsstelle bis zu ihrer Austrittstelle aus dem Pericard entfernt. Das Herz wurde nach abwärts verzogen. Man sieht die hintere Wand des Sinus transversus pericardii. *A.* Aorta. *P.* Arteria pulmonalis, rechter und linker Ast. *Pl.v.c.s.* Plica venae cavae sinistrae. *S.tr.* Hintere Wand des Sinus transversus. *V.c.s.* Vena cava superior. *V.p.s.* Vena pulmonalis sinistra.

Umschlagsstelle am arteriellen Herzende (vgl. Fig. 119 u. 120). Durch die bekannten Veränderungen am Herzschlauch selbst, vor allem durch das Aneinanderrücken des venösen und des arteriellen Herzendes wird dieser Spalt in kaudokranialer Richtung immer mehr und mehr eingeengt und schließlich durch die beschriebene Komplikation in der Aufteilung des venösen Herzendes zu einem transversal verlaufenden Gang umgeformt, der an seinen beiden Enden etwas nach vorn biegt.

Der Eingang in den Sinus transversus von links her befindet sich unter der Arteria pulmonalis und oberhalb der Decke des linken Vorhofs, er wird ventralwärts von der Ursprungsstelle des linken Herzohres, dorsalwärts durch die Plica venae cavae flankiert. Bei der Besichtigung von rechts her sieht man den Zugang zum Sinus transversus im Grunde der tiefen Grube, welche sich zwischen dem hinteren Rand der Aorta und dem linken Abhang der Vena cava superior befindet. Kranialwärts wird dieser Zugang durch den rechten Ast der Arteria pulmonalis, kaudalwärts von dem linken Vorhof abgegrenzt. Schneidet man (vgl. Fig. 121) die Arteria aorta und pulmonalis knapp über ihrer Ursprungsstelle durch und entfernt sie bis zu ihrer Austrittsstelle aus dem Pericard, so entfernt man damit die vordere Wand des Sinus transversus pericardii und ist imstande, sich auf diese Weise von seiner Konfiguration ein Bild zu machen. In der zitierten Figur ist der Ventrikel gewaltsam nach abwärts gezogen, wodurch der Sinus transversus an Höhe bedeutend gewinnt. Der Gang begrenzt sich kranialwärts in seinem linken Abschnitt noch durch den Stamm der Arteria pulmonalis und, wenn man ihn bis zur Plica venae cavae rechnet, links außen durch den linken Ast der Lungenarterie. Weiter nach rechts bildet die Decke der Ramus dexter der Arteria pulmonalis. Die hintere, äußerst schmale Wand wird dargestellt durch den schmalen Streifen der Serosa, welcher zwischen der horizontalen Haftlinie des linken Vorhofs und der Austrittsstelle der Lungenarterie gelegen ist und sich von der Anheftungsstelle der oberen Hohlvene nach links bis an die Ursprungslinie der Plica venae cavae erstreckt. Die untere Wand bildet die Decke des linken Vorhofs, entlang welcher der Sinus transversus kaudalwärts sich vertieft und hier bis an jene Stelle reicht, an welcher die Aorta vor dem linken Vorhof entspringt. Nur insofern hat Theile recht, wenn er auch die Ventrikelbasis als Grenze des Sinus transversus angibt. Die vordere Wand des Sinus transversus wird im rechten Anteil durch die Aorta, links durch die Arteria pulmonalis, resp. durch die die beiden Arterien umgreifende Epicardlamelle dargestellt. Das sogenannte Umgreifen der Aorta und Pulmonalis wird eben durch die Existenz des Sinus transversus erst möglich.

b) Der mikroskopische Aufbau des Pericards.

Bezüglich des histologischen Aufbaues des Pericards können wir uns sehr kurz fassen. Die Lamina fibrosa pericardii besteht aus straffem, fibrösem Bindegewebe, dessen Fasern entsprechend der betreffenden Stelle in der verschiedensten Art durchflochten sind. Innerhalb dieses Lagers von fibrösem Gewebe findet man ein sehr weitmaschiges Netz elastischer Fasern. Peripher lockert sich dieses Bindegewebe auf und verhält sich je nach der Bedeckung des Pericards verschieden an jenen Stellen, welche mit Pleura überzogen sind, und jenen, an welchen das Bindegewebe in das der Nachbarschaft übergeht. In diesem Bindegewebslager finden sich mehr minder reichlich Fetteinlagerungen. Gegen die Pericardhöhle ist das Stratum fibrosum durch die Lamina serosa bekleidet. Diese selbst besitzt an ihrer Oberfläche ein einreihiges Epithel. Die Zellen sind nicht so flach wie an anderen serösen Häuten, sondern haben eine deutliche kubische Form, wie dies auch schon Soulié behauptet hat. Das Proto-

plasma ist äußerst feinkörnig, die Kerne sind groß und rund. Unter dieser Epithelschicht befindet sich eine dünne Bindegewebsschicht mit feinen, dichtmaschig angeordneten elastischen Fasern.

Die Arterien des Pericards stehen, wie schon hervorgehoben, mit einzelnen Ramifikationsgebieten der Coronararterien in Verbindung. Sie sind Aeste der benachbarten Arterien. Dahin gehören die Arteria mammaria interna, mit ihrem Ramus pericardiaco-phrenicus, weiters Rami pericardiaci der Arteriae phrenicae superiores, eventuell kleinere Aeste aus Arterien des Cavum mediastinale anticum und posticum. Die Venen verlaufen mit den Arterien und bringen ihr Blut in die entsprechenden Venenstämme.

Die Nerven des Pericards stammen aus dem Nervus phrenicus, Vagus und Sympathicus. Die Rami pericardiaci des Phrenicus wurden zuerst von Vieussen beschrieben, von Baur bestätigt, nachher aber wieder vielfach bestritten, bis schließlich Luschka in seiner Monographie über den Nervus phrenicus die betreffenden Verhältnisse endgültig klargestellt hat. Die Nervi phrenici beider Seiten geben an das Pericard spitzwinklig abzweigende Aeste ab, welche hauptsächlich die Vorderfläche und die Seitenfläche des Pericards versorgen. Luschka erklärt durch den Zusammenhang des Nervus phrenicus mit den Aesten des Plexus brachialis die bei Pericarditis auftretenden Schmerzen in der Schulter und im Oberarm.

Auch die Aeste des Nervus vagus wurden zuerst von Vieussen beschrieben. Eine genauere Untersuchung dieser Aeste verdanken wir Luschka und schließlich Zuckerkandl. Luschka beschreibt den aus dem rechten Vagus knapp unterhalb des Ramus recurrens sich entwickelnden Ast, welcher gegen die obere Hohlvene zieht und längs dieser zum Pericard gelangt. Er vermißt einen entsprechenden Ast aus dem linken Vagus und sagt schließlich, daß der von ihm rechterseits beschriebene Pericardast des Vagus wohl hauptsächlich als Gefäßnerv der oberen Hohlvene aufzufassen sei. Auch Scarpa hat diesen Ast bereits gekannt. Zuckerkandl schließlich beschrieb Aeste, welche aus den Chordae oesophageae stammen und sich an der Hinterfläche des Pericards verzweigen.

Die aus dem Sympathicus stammenden Herzbeutelnerven haben Portal und Sömmerring zuerst gesehen. Sie stammen nach Angabe Luschkas aus dem Ganglion stellatum und aus dem Geflechte der Arteria subclavia und ziehen längs der Arteria pericardiaco-phrenica zum Herzbeutel. Endlich stammen auch aus dem Plexus diaphragmaticus des Sympathicus feine Aeste, welche man bis in das Pericard verfolgen kann.

Literaturverzeichnis.

Albini, *Ueber die Noduli an den Atrioventrikularklappen des Menschen. Wochenschr. d. k. k. Ges. d. Aerzte in Wien, 2. Jahrg., 1856, No. 26.*

Albrecht, E., *Der Herzmuskel und seine Bedeutung für Physiologie, Pathologie und Klinik des Herzens, Berlin 1903.*

Amenomiya, R., *Beziehungen zwischen Coronararterien und Papillarmuskel im Herzen. Virchows Arch., Bd. 199, 1910.*

Andersch, *Fragmentum descriptionis nervorum cardiacorum. Ludwig, Script. neurol. min., T. 2.*

Argaud, R., *Sur le tendon de Todaro et la structure de la valvula Eustach chez l'homme. C. R. Soc. Biol. Paris, 1911.*

Derselbe, Sur l'innervation de la zone auriculaire droite qui répond à l'origine de la systole cardiaque. Ibid., 1911.

Derselbe, Sur l'appareil nerveux et la structure de la valvule d. Thebes. chez l'homme. Ibid.

Derselbe, Sur le taenia terminalis du cœur humain. Ibid., T. 72, 1912.

Derselbe, Sur la structure de la bandelette ansiforme. Ibid.

Arnold, J., *Zur Morphologie des Glykogens im Herzmuskel. Arch. f. mikrosk. Anat., Bd. 73, 1909.*

Derselbe, Zur Morphologie des Herzmuskels nebst Bemerkungen über dessen Struktur. Ibid.

Derselbe, Ein Beitrag zur normalen und pathologischen Entwicklungsgeschichte der Vorhofsscheidewand des Herzens. Virchows Arch., Bd. 51, 1870.

Derselbe, Purkinjesche Fasern. Sitzungsbericht d. Heidelberger Akad. d. Wisssensch., 1909.

Aschoff, *Die Nervengeflechte des Reizleitungssystems. Deutsche med. Wochenschr., 1909; Naturf. Ges. Freiburg, 1909.*

Derselbe, Ueber die neueren anatomischen Befunde am Herzen und ihre Beziehungen zur Herzpathologie. Med. Klinik, 1909.

Athanasiu *et* **Dragoiu**, *Association des éléments élastiques et contractiles dans le myocarde des Mammifères. C. R. Soc. Biol., T. 70.*

Azoulay, L., *Les nerfs du cœur chez l'homme. C. R. Soc. Biol., Sér. 10.*

Babes, *Observations sur le fibres musculaires du cœur. C. R. Soc. Biol., T. 64.*

Balfour, *The senil heart. Edinburgh med. Journ., 1887—1891.*

Banchi, A., *Morfologia delle arteriae coronariae cordis. Arch. ital. di Anat. e Embriol., Vol. 3, 1904.*

Derselbe, Le variazioni delle arteriae coronariae cordis e la morfologia di questi vasti. Sperimentale, Anno 57, 1903, Fasc. 3.

Bauer *und* **Bollinger**, *Ueber idiopathische Herzvergrößerung. Festschr. f. Pettenkofer, 1893.*

Baur, *Tractatus de nervis anterioris superficiei trunci humani, thoracis praesertim abdominisque, Tubingae 1818.*

Beau, *Recherches anatomiques sur la capacité normale et anormale des cavités du cœur. Arch. générales de Méd., 1847.*

Béclard, *Physiologie humaine, Paris 1862.*

Beitzke, H., *Ueber die sogenannten weißen Flecken am großen Mitralsegel. Virchows Arch., Bd. 163, 1903.*

Beneke, *Die anatomischen Grundlagen der Konstitutionsanomalien des Menschen, 1878.*

Derselbe, Ueber das Volumen des Herzens, 1879.

Derselbe, Ueber das Volumen des Herzens und die Umfänge der großen Arterien des Menschen in den verschiedenen Lebensaltern. Schriften d. Ges. z. Beförd. d. ges. Naturwiss. Marburg, Bd. 11, Suppl. 2, 3, 4.

Derselbe, Die Altersdisposition, Marburg 1879.

Béraud, *Insertions supérieures du péricarde. Gaz. méd. de Paris, 1862.*

Bergmann, *Ueber die Größe des Herzens bei Menschen und Tieren. Inaug.-Diss. München, 1884.*

Berkley, *The intrinsic nerve supply of the cardiac ventricules in certain vertebrates. The John Hopkins Hospital Reports, Vol. 6, 1894.*

Derselbe, On complex nerve terminations and ganglion cells in the muscular tissue of the heart ventricle. Anat. Anz., 1894.

Bernays, A. C., *Entwicklungsgeschichte der Atrioventrikularklappen. Morphol. Jahrb., Bd. 2, 1876.*

Berthiot, *Grossesse et maladies du cœur, Paris 1876.*

Berti, *Sopra alle cisti ematiche e migliariformi delle valvole cardiache di neonati. Boll. delle Scienze med. di Bologna, 1898.*

Derselbe, Die Theorie von Haushalter und Thiry über die Blutknötchen der Herzklappen Neugeborener. Arch. f. Kinderheilk., Bd. 31, 1901.

Bichat, X., *Oeuvres complètes, Anatomie descriptive, Paris 1832.*

Bischoff, *Einige Gewichts- und Trockenbestimmungen der Organe des menschlichen Körpers. Zeitschr. f. rat. Med., 3. R. Bd. 20.*

Bizot, *Recherches sur le cœur et le système artériel chez l'homme, Paris 1837.*

Blaschek, A., *Untersuchung über Herz, Pericard, Endocard und Pericardialhöhlen. Mitt. a. d. Embryol. Inst. d. Univ. Wien, N. F. H. 1, 1886.*

Blosfeld, *Organostathmologie, Erlangen 1864.*

Blot, *Traité de l'art des accouch. par Cazeaux-Tarnier, 1874.*

Bochdalek, *Zur Anatomie des menschlichen Herzens. 1. Die sogenannte Pars membranacea septi ventriculi. 2. Ueber die Foramina Thebesii. Arch. f. Anat. u. Physiol., anat. Abt., 1868.*

Bock, *Die Lymphgefäße des Herzens. (Vorl. Mitteil.) Anat. Anz., 1905.*

Boeke, J., *Beiträge zur Kenntnis der motorischen Nervenendigung. Internat. Monatsschr. f. Anat. u. Physiol., Bd. 28.*

Bollinger, O., *Ueber die idiopathische Hypertrophie und Dilatation des Herzens. Arb. a. d. Pathol. Inst. München, Stuttgart (Enke) 1886.*

Borelli, *De motu animalium, Romae 1681.*

Born, G., *Beiträge zur Entwicklungsgeschichte des Säugetierherzens. Arch. f. mikrosk. Anat., Bd. 33.*

Bouchard *et* **Balthazar**, *Le cœur à l'état normal et au cours de la grossesse. Le Progrès méd., 1902.*

Bouillaud, *Traité clinique des maladies du cœur, 2. édit., 1841, T. 1.*

Bourgery, *Anatomie descriptive et physiologique, avec Atlas in-folio, Paris 1835.*

Boy-Teissier *et* **Sesquès**, *Le coeur sénile normal. Rev. méd., 1899.*

Brachet, A., *Die Entwicklung der großen Körperhöhlen und ihre Trennung voneinander (Pericardial-, Pleural- und Peritonealhöhle). Die Entwicklung der Pleuropericardialmembran und des Zwerchfelles. Ergebn. d. Anat. u. Entwicklungsgesch., Bd. 7, 1897.*

Bräunig, K., *Ueber muskulöse Verbindungen zwischen Vorkammer und Kammer des Herzens. Berl. klin. Wochenschr., Jahrg. 41, No. 38.*

Derselbe, Ueber muskulöse Verbindungen zwischen Vorkammer und Kammer bei verschiedenen Wirbeltierherzen. Diss. med. Berlin, 1904; Arch. f. Anat. u. Physiol., physiol. Abt., 1904, Suppl.-Bd., 1. Hälfte.

Braun, Ludwig, *Ueber den Mechanismus der Herzbewegung und des Herzstoßes. Wiener klin. Wochenschr., 1898, No. 5.*

Bromann, V, *Ueber die normale Existenz einer „dritten Pleurahöhle" (Bursa infracardiaca) beim erwachsenen Menschen. Anat. Anz., Bd. 26.*

Brown, Macd., *Construction of the ventricules in the mammalian heart. The Journ. of Anat., Vol. 23, N. S. Vol. 3, Part 2, 1889.*

Bruch, C., *Ueber den Schließungsprozeß des Foramen ovale bei Menschen und Säugetieren. Abhandl. d. Senckenbergischen Naturf. Ges. zu Frankfurt, 1865.*

Brücke, *Beiträge zur vergleichenden Anatomie und Physiologie des Gefäßsystems. Denkschriften d. Wiener Akad. d. Wissensch., 1852.*

Bruni, N., *Ricerche sui resti della valvola venosa sinistra. Atti d. Soc. Toscana di Sc. nat., Vol. 24, 1908.*

Buhl, *Mitteil. a. d. Pathol. Inst. zu München, 1878.*

Bundschuh, *Blutknötchen an den Herzklappen Erwachsener. Frankf. Zeitschr. f. Pathol., 1910.*

Cadiat, *Etude sur l'anatomie et la physiologie du cœur. Bull. de l'Acad. de Paris, 1879.*

Cannieu, A., *Note sur l'anatomie du péricarde. Arch. clin. de Bordeaux, 1897, No. 6.*

Casanova, *La grossesse dans ses rapports avec les maladies du cœur. Thèse Paris, 1876.*

Le Cat, *Histoire de l'Acad. Royale des Sciences, 1738.*

Ceradini, Jul., *Der Mechanismus der halbmondförmigen Herzklappen, Leipzig 1872.*

Chauveau, *Anatomie comparée des animaux domestiques, Paris 1855.*

Chiari, H., *Thrombotische Verstopfung der rechten und embolische Verstopfung des Hauptstammes der linken Coronararterie des Herzens bei einem 32-jährigen Manne. Prager med. Wochenschr., 1897.*

Derselbe, Ueber Netzbildungen im rechten Vorhofe des Herzens. Beitr. z. pathol. Anat. u. allg. Pathol., Bd. 22, 1897.

Chiron, P., *De la radioscopie du cœur et particulièrement de la mensuration de l'airc cardiaque à l'aide des rayons. Thèse Paris, 1905.*

Clendinning, *Medico-chirurgical Transact., 1838.*

Coën, Edmondo, *Ueber die Blutgefäße der Herzklappen. Arch. f. mikrosk. Anat., Bd. 27.*

Cohn, A., *Zur Frage der Kittlinien der Herzmuskulatur. Verhandl. d. Deutsch. Pathol. Ges. Leipzig 1909.*

Derselbe, On the auriculo-nodal junction. Heart, Vol. 1.

Cohn *und* **Trendelenburg**, *Untersuchungen zur Physiologie des Uebergangsbündels am Säugetierherzen nebst mikroskopischen Nachprüfungen. Pflügers Arch., Bd. 131, 1910.*

Cohnheim *und* **v. Schultess-Rechberg**, *Ueber die Folgen der Kranzarterienverschließung auf das Herz. Virchows Arch., Bd. 85, 1881.*

Cohnstein, *Ueber puerperale Herzhypertrophie. Virchows Arch., Bd. 77.*

Colin, *Physiologie comparée des animaux domestiques, Paris 1856.*

Creutzfeldt, *Das Flächenwachstum der Atrioventrikularklappen. Diss. Jena, 1897.*

Curran, *A constant bursa in relation with the bundle of His; with studies of the auricular connection of the bundle. Anat. Anz., Bd. 35; Anat. Record, Vol. 3.*

Cruveilhier, *Traité d'anatomie descriptive, Paris 1874.*

Curtis, F., *Structure des valvules sigmoïdes de l'aorte et de l'artère pulmonaire, vascularité de la tunique moyenne des gros vaisseaux. Soc. de Biol., T. 26, p. 591.*

Dalton, *Human physiology, Philadelphia 1861.*

Darier, J., *Les vaisseaux des valvules du cœur chez l'homme à l'état normal et à l'état pathologique. Arch. de Physiol., 1888, No. 5, Juillet.*

Debierre *et* **Tramblin**, *Etude du péricard. Journ. de l'Anat. et de la Physiol., 1908.*

De Gaetani, Luigi, *Ricerche e considerazioni sul fascio atrio-ventricolare. Atti Soc. Tosc. Sc. Nat. Pisa, Mem., Vol. 27, 1911.*

Derselbe, Il fascio atrio-ventricolare nell'uomo. Anat. Anz., Bd. 39.

Demange, E., *Etude clinique et anatomo-pathologique sur la vieillesse, 1886. Uebersetzt von Fr. Spitzer, Das Greisenalter, 1887.*

Diberg, *Das Gewicht des Körpers und seiner einzelnen Organe. Caspers Vierteljahrsschr. f. ger. u. öff. Med., Bd. 25.*

Dietlen, H., *Ueber Größe und Lage des normalen Herzens und ihre Abhängigkeit von physiologischen Bedingungen. Deutsches Arch. f. klin. Med., Bd. 88.*

Dietrich, A., *Die Elemente des Herzmuskels, Jena 1910.*

Derselbe, Ueber die Querlinien des Herzmuskels. Verhandl. d. Deutsch. Pathol. Ges. Zentralbl. f. allg. Pathol., Bd. 17.

Dogiel *und* **Archangelsky**, *Die gefäßverengernden Nerven der Kranzarterien des Herzens. Arch. f. d. ges. Physiol., Bd. 116.*

Dogiel, J., *Die Ganglienzellen des Herzens bei verschiedenen Tieren und beim Menschen. Arch. f. mikrosk. Anat., Bd. 14, 1877.*

Derselbe, Die Nervenzellen und Nerven des Herzventrikels beim Frosch. Ibid., Bd. 21, 1882.

Derselbe, Die sensiblen Nervenendigungen im Herzen und in den Blutgefäßen der Säugetiere. Arch. f. mikrosk. Anat. u. Entw.-Gesch., Bd. 52.

Dogiel, A. S., *Zur Frage über den feineren Bau der Herzganglien des Menschen und der Säugetiere. Arch. f. Anat. u. Entw.-Gesch., Bd. 53.*

Dogiel *und* **Tumänzew**, *Zur Lehre über das Nervensystem des Herzens. Arch. f. mikrosk. Anat., Bd. 36.*

Dragneff, S., *Artères coronaires du cœur. Thèse Paris, Nancy 1897.*

Dreysel, M., *Ueber Herzhypertrophie bei Schwangeren und Wöchnerinnen. Münch. med. Abhandl., I. Arb. a. d. Pathol. Inst., 1. Reihe H. 3.*

Derselbe, Ueber Herzhypertrophie bei Schwangeren und Wöchnerinnen. Diss. München, 1891.

Ducrest, *Arch. gén. de Méd., 1859.*

Durosiez, *De l'augmentation de volume du coeur pendant l'état puerpéral. Gazette des Hôp., 1868.*

Eberth, *Die Elemente der quergestreiften Muskeln. Virchows Arch., Bd. 37, 1866.*

Derselbe und **Belajeff**, *Ueber die Lymphgefäße des Herzens. Virchows Arch., Bd. 37.*

Ebner, V., *Ueber die Kittlinien der Herzmuskelfasern. Sitzungsber. d. K. Akad. d. Wiss., 1900.*

Eisenlohr, *Ueber die Nerven und Ganglienzellen des menschlichen Herzens. Mitteil. a. d. Pathol.-anat. Inst. in München, 1886.*

Elischer, Julius, *Ueber quergestreifte Muskeln der ins Herz mündenden Venen des Menschen. Sitzungsber. d. math.-naturwiss. Kl. d. K. Akad. d. Wiss. Wien, 1869, Bd. 60.*

Engel, Irmgard, *Beiträge zur normalen und pathologischen Histologie des Atrioventrikularbündels. Beitr. z. pathol. Anat. u. allg. Pathol. v. Ziegler, Bd. 48, 1910.*

Engel, Josef, *Ueber Organgewichte in Krankheiten. Zeitschr. d. k. k. Ges. d. Aerzte in Wien, Jahrg. 21, Bd. 2.*

Derselbe, Ueber einige pathologisch-anatomische Verhältnisse des Herzens. Wiener med. Wochenschr., Jahrg. 13.

Derselbe, Atrioventrikularbündel. Inaug.-Diss. Freiburg, 1910.

Engelmann, G., *Fall von Mangel einer Coronararterie. Anat. Anz., 1898.*
Ewald, *Die Funktion der Noduli Arantii. Berl. klin. Wochenschr., 1905.*
Fahr, *Zur Frage der atrioventrikulären Muskelverbindung im Herzen. Verhandl. d. Deutsch. Pathol. Ges. 12. Tagung Kiel 1908.*
Derselbe, Ueber die sogenannten Klappenhämatome am Herzen der Neugeborenen. Virchows Arch., Bd. 184, 1906.
Derselbe, Das elastische Gewebe im gesunden und im kranken Herzen und seine Bedeutung für die Diastole. Ibid., Bd. 185.
Derselbe, Ueber die muskuläre Verbindung zwischen Vorhof und Ventrikel im normalen Herzen. Ibid., Bd. 188.
Falloppio, G., *Medici mutinensis observationes, Venedig 1562.*
Favaro, *Intorno ai rapporti di continuità fra endocardio e tuniche vascolari. Anat. Anz., Bd. 35, 1910.*
Derselbe, Sopra il significato dell'endocardio. Comm. fatta all'Accad. med. Padova, 1910.
Derselbe, L'endocardio a proposito di una pubblicazione di Torrigiani. Mon. Zool. Ital., Vol. 22.
Derselbe, Il rudimento del Sinus subpericardiacus (Cavum pleurae intermedium) nell'uomo. Arch. di Anat. e di Embr., Vol. 8, Fasc. 1.
Derselbe, Miocardio pulmonale. Internat. Monatsschr., Bd. 27.
Fedorow, V., *Ueber die Entwicklung der Lungenvene. Anat. Anz., Bd. 32.*
Finkelstein, *Der Nervus depressor beim Menschen, Kaninchen, Hunde, bei der Katze und dem Pferde. Arch. f. Anat. u. Physiol., Anat. Abt., 1880.*
Firket, P., *De la présence du faisceau interauriculoventriculaire (faisceau de His) chez l'homme. Compt. rend. Assoc. des Anat. 10. Réunion Marseille 1908.*
Forster, E., *Zur Frage der Formveränderungen der Herzmuskelkerne. Deutsch. Arch. f. klin. Med., Bd. 86, 1906.*
Frey, H., *Handbuch der Histologie und Histochemie, 5. Aufl. 1867.*
Fritsch, *Bemerkungen zur Pathologie und Physiologie des Zirkulationsapparates bei Schwangeren und Wöchnerinnen. Arch. Gynäkol., Bd. 8.*
Derselbe, Herzhypertrophie, Gravid. Ibid., Bd. 10.
Galen, *De anatomicis administrationibus, 1551.*
Galli, Giovanni, *Ueber anastomotische Zirkulation des Herzens. Münch. med. Wochenschr., Jahrg. 50, No. 27.*
Galton, *The moderator band. Brit. med. Journ., 1873, July 26.*
Gaskell, *On the innervation of the heart. Journ. of Physiol., Vol. 4.*
Gaupp, E., *Anatomie des Frosches von Ecker und Wiedersheim, 1896.*
Gegenbaur, C., *Zur vergleichenden Anatomie des Herzens. Jenaische Zeitschr. f. Med., Bd. 2, 1866.*
Derselbe, Notiz über das Vorkommen der Purkinjeschen Fäden. Morph. Jahrb., Bd. 7.
Gerard, G., *Les cordages tendineux des ventricules du cœur. Compt. rend. Assoc. des Anat. 10 Réun. Marseille 1908.*
Gerdy, *Recherches, discussions et propositions d'anatomie etc., Th. de Paris, 1823.*
Gerlach, L., *Ueber die Nervenendigungen in der Muskulatur des Froschherzens. Virch. Arch., 1876.*
Derselbe, Handbuch der allgemeinen und speziellen Gewebelehre, Mainz 1848.
Gibson, A., *On the primitive muscle tissue of the human heart. British Med. Journ., 1909.*
Gluge, M., *Poids des organes. Mém. de l'Acad. Royale de Belgique, Bruxelles, Sér. 4, T. 20, 21, 23.*
Gocke, *Ueber die Gewichtsverhältnisse normaler menschlicher Organe. Diss. München, 1883.*
Gräper, L., *Untersuchung über die Herzbildung der Vögel. Inaug.-Diss. Leipzig, Nov.-Dez. 1909.*
Greil, A., *Beiträge zur vergleichenden Anatomie und Entwicklungsgeschichte des Herzens und des Truncus arteriosus der Wirbeltiere, Leipzig 1903.*
Griffith, Wardrop. *Two examples of moderator band in the left ventricle. Proc. Anat. Soc. Great Britain and Ireland, July 1899; Journ. of Anat. and Physiol., Vol. 34.*
Grober, J., *Ueber Massenverhältnisse am Vogelherzen. Arch. ges. Phys., Bd. 125.*
Gruber, W., *Ueber den Sinus communis und die Valvulae der Venae cardiacae und über die Duplizität der Vena cava superior bei dem Menschen und den Säugetieren, St. Petersburg 1864.*
Derselbe Ueber den Sinus communis und die Valvulae der Venae cardiacae. Mém. de l'Acad. des Sc. de St. Pétersbourg, 1867.
Gussenbauer, *Ueber die Muskulatur der Atrioventrikularklappen. Sitzungsber. d. K. Akad. der Wiss. in Wien, Bd. 57.*
Haas, G., *Ueber die Gefäßversorgung des Reizleitungssystems des Herzens. Anat. Hefte, Bd. 43, Heft 131.*

Haas, G., *Ueber die Gefäßversorgung des Reizleitungssystems des Herzens. Inaug.-Diss. Freiburg i. B., Juli 1911.*
Halbertsma, *Ontleedkundige antcekeningen. Tweede Zestal, p. 23. Nederl. Tjdschrift voor Geneeskunde, 1863.*
Haller, *Elementa physiologiae, Lausanne 1557.*
Hannes, F., *Untersuchungen über die sogenannten Klappenhämatome. Arch. f. pathol. Anat., Bd. 193.*
v. Hansemann, *Untersuchungen an der Herzmuskulatur im ultravioletten Licht. Verh. d. Deutsch. Pathol. Ges., Jahrg. 13.*
Hart, C., *Ueber die Defekte im oberen Teil der Kammerscheidewand des Herzens mit Berücksichtigung der Perforation des häutigen Septums. Virch. Arch., Bd. 181.*
Harvey, G., *De motu cordis et sanguinis in animalibus, Lugduni.*
Harvey, W., *Die Bewegung des Herzens. (Uebers. von K. v. Töply.) Klassiker der Medizin, Bd. 1, Leipzig 1910.*
Hauschka, *Ueber Durchbruch des Septum ventriculorum. Wien. med. Wochenschr., 1855.*
Haushalter *et* **Thiry**, *Etudes sur les hématomes des valvules auriculoventriculaires dans l'enfance. Arch. de Méd. expér., 1898.*
Derselbe, Recherches sur le cœur sénile. Thèse de Nancy, 1886.
Heidenhain, *Plasma und Zelle. Bardeleben, Handb. d. Anat. d. Menschen.*
Helvetius, *Observations sur l'inégalité de capacité qui se trouve entre les organes destinés à la circulation du sang dans le corps de l'homme, et sur les changements qui arrivent au sang en passant par le poumon. Histoire de l'Acad. de Sc., Année 1718, Paris 1719.*
Henle, *Handbuch der Nervenlehre, 1879.*
Derselbe, Handbuch der systematischen Anatomie des Menschen, Braunschweig 1866.
Hesse, *Beiträge zur Mechanik der Herzbewegung. Arch. f. Anat. v. His u. Braune, 1880.*
Heubner, W., *Die Spiralwindung der Herzmuskelkerne. Deutsch. Arch. f. klin. Med., Bd. 88.*
Hiffelsheim *et* **Robin**, *Sur le rapport de la capacité de chaque oreillette avec celle du ventricule correspondant. Journ. de l'Anat. et de la Phys., T. 1, 1864.*
Hinze, Fr., *Ueber den Verschluß des Foramen ovale des Herzens. Diss. Berlin, 1893.*
Hirsch, *Ueber die Beziehungen zwischen dem Herzmuskel und der Körpermuskulatur und über sein Verhalten bei Herzhypertrophie. Arch. f. klin. Med., Bd. 64.*
Hirsch, C., *und* **Spalteholz, W.**, *Coronararterien und Herzmuskelarterien. Anatomische und experimentelle Untersuchungen. Deutsche med. Wochenschr., Jahrg. 33, No. 20.*
His, W., *Beiträge zur Anatomie des menschlichen Herzens, Leipzig 1886.*
Derselbe, Anatomie menschlicher Embryonen, Leipzig 1880—1885.
Derselbe, Mitteilungen zur Embryologie der Säugetiere und des Menschen. Arch. f. Anat. u. Physiol., 1881.
His, jun., *Die Tätigkeit des embryonalen Herzens und deren Bedeutung für die Lehre von der Herzbewegung beim Erwachsenen. Arb. aus d. med. Klinik zu Leipzig, 1893.*
Derselbe und **Romberg**, *Beiträge zur Herzinnervation. Arb. aus d. med. Klinik zu Leipzig, 1893.*
Hochstetter, F., *Ueber das Vorkommen von Ductus pericardiocoperitoneales bei Kaninchenembryonen. Anat. Anz., Bd. 29, No. 1/2.*
Derselbe, Die Entwicklung des Blutgefäßsystems. Hertwig, Handb. d. Entwicklungsgeschichte d. Wirbeltiere, Bd. 3, Abt. 2.
Derselbe, Ueber die Pars membranacea septi. Vortrag gehalten in d. wiss. Aerzteges. zu Innsbruck. Wien. klin. Wochenschr., 1898.
Hoffmann, Paul, *Ein Beitrag zur Kenntnis der sogenannten Kittlinien der Herzmuskelfasern. Diss. Leipzig, 1909.*
Hofmann, H. K., *Beitrag zur Kenntnis der Purkinjeschen Fäden im Herzmuskel, Würzburg 1902.*
Holl, M., *Makroskopische Darstellung des atrioventrikularen Verbindungsbündels am menschlichen und tierischen Herzen, Wien 1911.*
Horand, René, *Le faisceau arqué du Moderator band du ventricule droit du cœur de l'homme et de grand quadrupèdes domestiques. Bull. et Mém. Soc. anat. de Paris, Année 83.*
Derselbe, De l'existence dans le cœur gauche de l'homme d'un faisceau transversal. Bull. et Mém. Soc. anat. de Paris, Année 83.
Derselbe, Le faisceau transversal du cœur gauche de l'homme. Lyon médical., Année 40, No. 11.
Huber, *Einfluß der Kranzarterienerkrankung auf das Herz. Virch. Arch., Bd. 89.*
Humblet, *Le faisceau musculaire interauriculo-ventriculaire. Bull. Acad. de Belgique, 1904.*
Hrytl, *Anatomie des Menschen, Wien 1878.*

Jacques, P.. *Contribution à l'étude des nerfs du cœur. (Note préliminaire.) C. R. Soc. Biol., Sér. 10 T. 1.*

Derselbe, L'état actuel de nos connaissances sur l'innervation du cœur. Arch. de la Phys. et de l'Anat., Sér. 5 T. 8, 1896.

Derselbe, Recherches sur les nerfs du cœur chez la grénouille et les mammifères. Journ. de l'Anat. et de la Physiol., Année 30, 1894.

Jäger, *Ueber die Bedeutung des Keith-Flack-Knoten. Deutsch. Arch. f. klin. Med., Bd. 100, 1910.*

Jänicke, Otto. *Ueber das Foramen ovale cordis etc. Inaug.-Diss.*

Jamin *und* **Merkel**, *Die Coronararterien des menschlichen Herzens etc., Jena 1907.*

Jarisch, A., *Pars membranacea septi ventriculorum des Herzens. Sitzungsber. d. K. Akad. der Wiss. Wien, Bd. 120, Heft 5.*

Imchanitzky, M., *Histologische Merkmale der untätigen und tätigen Herzmuskelelemente. Centralbl. f. Physiol., Bd. 18, 1905.*

Inada, R., *Experimentelle Untersuchungen über die Form der Herzmuskelkerne. Deutsch. Arch. f. klin. Med., Bd. 83, 1905.*

Joseph, *Ueber die Ringe und Klappen des menschlichen Herzens. Virch. Arch., Bd. 14, 1858.*

Junker, H., *Beitrag zur Lehre von den Gewichten der menschlichen Organe. Münch. med. Wochenschr., 1894.*

v. Kahlden, *Klappenhämatome des Herzens. Zieglers Beitr., Bd. 21, 1897.*

Kalmansohn, *Beitrag zur Frage des Herzgewichtes. Diss. Zürich, 1897.*

Karfunkel, *Bestimmungen der wahren Lage und Größe des Herzens und der großen Gefäße durch Röntgenstrahlen. Zeitschr. f. klin. Med., Bd. 43.*

Kazem-Beck, *Zur Kenntnis der Herznerven. Arch. f. mikr. Anat., Bd. 24, 1885.*

Derselbe, Zur Abwehr (Herzinnervation der Säugetiere). Anat. Anz., Bd. 21, No. 10/11.

Keith, A., *Abstract of the Hunterian lectures on the evolution and action of certain muscular structures of the heart. Lancet, 1904, V. 1, No. 9, 10, 11.*

Derselbe, The anatomy of the valvular mechanism round the venous orifices of the right and left auricles, with some observations on the morphology of the heart. Proc. of the Anat. Soc. of Great Brit. and Ireland. Journ. of Anat. and Physiol,, Vol. 37.

Derselbe, Muscular connection between the auricles and ventricles of the heart. Journ. of Anat. and Physiol., Vol. 41.

Derselbe, The muscular connection between the primary divisions of the human heart. — Peculiar neuromuscular node at the junction of superior vena cava and right auricle. Proc. Anat. Soc. Great Brit. and Ireland. Journ. of Anat., Vol. 41.

Derselbe and **Flack, M. W.**, *The auriculo-ventricular bundle of the human heart. Lancet, 1906, Vol. 2, No. 6.*

Dieselben, The form and nature of the muscular connection between the primary divisions of the vertebrate heart. Journ. of Anat. and Physiol., Vol. 41, Part 3.

Keith *and* **Mackenzie**, *Recent researches on the anatomy of the heart. Lancet, 1910, Vol. 1.*

Kent, A. F. S., *Researches on the structure and function of the mammalian heart. Journ. of Phys., Vol. 14, 1892.*

Derselbe, On the relation of function to structure in the mammalian heart. St. Thomas Hosp. Rep., Vol. 21, London 1893.

King, *vide Retzer. John Hopk. Hosp. Rep., 1909.*

Mac Knower, *Demonstration of the interventricular muscle bands of the adult human heart. Anat. Record., Vol. 2, 1908.*

Koch, W., *Zur pathologischen Anatomie der Rhythmusstörungen des Herzens. Berl. klin. Wochenschr., 1910.*

Derselbe, Ueber das Ultimum moriens des menschlichen Herzens. Ein Beitrag zur Frage des Sinusgebietes. Zieglers Beitr., 1907.

Derselbe, Ueber die Struktur des oberen Cavatrichters. Deutsche med. Wochenschr., 1909.

Derselbe, Ueber die Blutversorgung des Sinusknotens und etwaige Beziehungen des letzteren zum Atrioventrikularknoten. Münch. med. Wochenschr., 1909.

Derselbe, Weitere Mitteilung über den Sinusknoten des Herzens. Verh. d. Deutsch. Pathol. Ges. Leipzig 1909, 13. Tag.

Derselbe, Zur Anatomie und Physiologie der intracardialen motorischen Zentren des Herzens. Med. Klinik, 1912.

Kölliker, *Handbuch der Gewebelehre.*

Königer, *Histologische Untersuchungen über Endocarditis. Arb. aus d. Pathol. Inst. Leipzig 1903.*

Köster, *Einige Fragen zur Anatomie und Physiologie des Herzens. Verh. Naturhist. Ver. d. preuß. Rheinlande, Jahrg. 50.*

Kosaka, K., *und* **Yagita, K.,** *Ueber den Ursprung des Herzvagus. Okajama-Ygakkwai Zasshi, 1907, No. 211.*
Krause, C. F. Th., *Handbuch der menschlichen Anatomie, Hannover 1842.*
Krause, W., *Die Blutgefäße der Herzklappen. (Historische Bemerkungen.) Internat. Monatsschr. f. Anat., Bd. 6.*
Krehl, L., *Beiträge zur Kenntnis der Füllung und Entleerung des Herzens. Abh. d. Kgl. Sächs. Ges. d. Wiss., math.-phys. Klasse, Bd. 17.*
Derselbe und **Romberg,** *Ueber die Bedeutung des Herzmuskels und der Herzganglien für die Herztätigkeit des Säugetieres. Arb. a. d. med. Klinik zu Leipzig, 1893.*
Kreidmann, A., *Anat. Untersuchungen über den Nervus depressor beim Menschen und beim Hunde. Arch. f. Anat. u. Physiol., anat. Abt., 1878.*
v. Krygwicky, C., *Das Septum membranaceum ventriculorum cordis, sein Verhältnis zum Sinus Valsalvae dexter aortae etc. Beitr. z. pathol. Anat., Bd. 6, 1889, Heft 6.*
Külbs *und* **Lange, W.,** *Anatomische und experimentelle Untersuchungen über das Reizleitungssystem im Eidechsenherzen. Zeitschr. f. exper. Pathol. u. Ther., Bd. 8.*
Kürschner, *Ueber die venösen Klappen des Herzens und ihre Aktion. Frorieps Neue Notizen, No. 316, 1840.*
Derselbe, Herz und Herztätigkeit. Wagners Handwörterbuch, Bd. 5, 1844.
Lagoutte, *Contribution à l'étude de l'anatomie du péricarde. Gaz. hebdomadaire de Med. et de Chir., 1891.*
Lagoutte *et* **Durand,** *Recherches sur les ligaments du péricarde. Gaz. hebdomadaire de Méd. et de Chirurg., 1894.*
Lahs, *Herzhypertr. gravid. Arch. Gyn., Bd. 9.*
Lambl, *Papilläre Exkreszenzen an den Semilunarklappen der Aorta. Wien. med. Wochenschrift, 1856, S. 244.*
Lange, *Ueber das Reizleitungsbündel des Herzens. Sitzungsber. d. Ges. naturf. Freunde, 1907.*
Langendorff, O., *Zur Kenntnis des Blutlaufes in den Kranzgefäßen des Herzens. Arch. f. d. ges. Phys., Bd. 78.*
Derselbe, Ueber die Innervation der Coronargefäße. Zentralbl. f. Phys., 1907.
Langer, A., *Ueber die Entwicklungsgeschichte des Bulbus cordis bei Amphibien und Reptilien. Morph. Jahrb., Bd. 21.*
Langer, C., *Zur Anatomie der fötalen Kreislauforgane. Zeitschr. d. k. k. Ges. d. Aerzte Wien, 1857.*
Langer, L., *Anastomosen der Coronararterien. Sitzungsber. d. Kais. Akad. d. Wissensch., 1880.*
Derselbe, Die Foramina Thebesii im Herzen des Menschen. Ibid., 1880.
Derselbe, Ueber die Blutgefäße der Herzklappen. Ibid., Bd. 82, 1880; Virchows Arch., Bd. 109.
Lannelongue, M., *Circulation veineuse des parois auric. du cœur. Thèse, 1867.*
Derselbe, Recherches sur la circulation des parois du cœur. Arch. de Physiol. norm. et pathol., T. 1, 1868.
Derselbe et **Le Dentu,** *Note sur un ligament non décrit du péricarde. Lig. costo-péricardique. Arch. de Physiol., 1868.*
Larcher, *De l'hypertrophie normale du cœur pendant la grossesse. Arch. gén. de Méd., 1859.*
Lauenstein, *Varietät der Klappen des rechten Atriums. Virchows Arch., Bd. 68.*
Lee, R., *On the ganglion and nerves of the heart. Philos. Transact., 1848/49.*
Lehnert, M., *Ueber die Purkinjeschen Fäden. Arch. f. mikr. Anat., 1868.*
Lelièvre, Aug., *et* **Retterer, Ed.,** *Structure du myocarde des mammifères. Compt. rend. Soc. Biol., T. 66.*
Lewis, T., *The mechanismus of the heart beat, London 1911.*
Lindes, G., *Ein Beitrag zur Entwicklungsgeschichte des Herzens. Diss. Dorpat, 1865.*
Lhamon, R. M., *The Sheath of the sino-ventricular Bundle. The Americ. Journal of Anatomy, Vol. 13, No. 1.*
Lissauer, M., *Fragmentation des Herzens. Virchows Arch., Bd. 205.*
Derselbe, Ueber die Lage der Ganglienzellen des menschlichen Herzens. Arch. f. mikr. Anat., 1909.
Lobstein, *Traité d'anatomie pathologique, Paris 1833.*
Lockwood, C. B., *Development of the heart. British Med. Journ., No. 1457, 1888.*
Derselbe, The early development of the pericardium, diaphragm and great veins. Philos. Tr. R. Soc. London, Vol. 179, 1889.
Loeb *u.* **Magnus, R.,** *Die Form der Kammerhöhlen des systolischen und diastolischen Herzens. Arch. f. exper. Pathol. u. Pharm., Bd. 1.*
Loewit, *Beiträge zur Kenntnis der Innervation des Herzens. Pflügers Arch., Bd. 23 u. 25.*
Löhlein, *Ueber das Verhalten des Herzens bei Schwangeren und Wöchnerinnen. Zeitschr. f. Geb. u. Frauenkrankh., Bd. 1, 1876.*

Lomakina, Nadina, *Ueber Verlauf und Bedeutung der Herznerven. Zeitschr. f. Biol., Bd. 39.*
Longworth, *Ueber den Grund der Dreizahl der Semilunarklappen. The Klinik, Vol. 14, 7. Febr.*
Looser, E., *Ueber Netzbildungen im rechten Vorhof des Herzens. Dissert. Zürich, 1902.*
Lorey, Carl, *Gewichtsbestimmung der Organe des kindlichen Körpers. Jahrb. f. Kinderheilk. u. phys. Erziehung, Bd. 12, Leipzig.*
Lower, *Tractatus de corde, London 1669.*
Luchsinger, B., *Zur Architektur der Semilunarklappen. Arch. f. d. ges. Phys. d. Menschen u. d. Tiere, Bd. 34, H. 5/6.*
Ludwig, C., *Ueber den Bau und die Bewegungen der Herzventrikel. Zeitschr. f. rat. Mediz., Bd. 7, 1849.*
Derselbe, Ueber die Herznerven des Frosches. Müllers Arch., 1848.
Luschka, H., *Die Struktur der halbmondförmigen Klappen des Herzens. Arch. f. phys. Heilkunde, 1856.*
Derselbe, Der Brustteil der unteren Hohlader des Menschen. Müllers Arch., 1860.
Derselbe, Der Herzbeutel und die Fascia endothoracica. Denkschr. d. Kais. Akad. d. Wissensch., mathem.-naturw. Kl., Bd. 17, 1859.
Derselbe, Die Blutgefäße der Klappen des menschlichen Herzens. Sitzungsber. d. Kais. Akad. d. Wissensch. Wien., mathem.-naturw. Kl., 1859 und Virchows Arch., 1852.
Derselbe, Das Endocardium und die Endocarditis. Virchows Arch., 1852.
Derselbe, Anatomie der Brust des Menschen, 1863.
Derselbe, Die fibrösen Bänder des Herzbeutels. Zeitschr. f. rat. Med., 3. Reihe Bd. 4.
Derselbe, Die Blutergüsse im Gewebe der Herzklappen. Virchows Arch., 1857.
Derselbe, Der Nervus phrenicus des Menschen, Tübingen 1853.
Derselbe, Anatomie des Menschen, Tübingen 1862, Bd. 1, Teil 2.
Maass, Paul, *Ueber die Gefäßnerven der Herzwand. Pflügers Arch., Bd. 71.*
Derselbe, Experimentelle Untersuchungen über die Innervation der Kranzgefäße des Säugetierherzens. Pflügers Arch., Bd. 74.
Mac Callum, J. B., *On the muscular architecture and growth of the ventricles of the heart. Johns Hopkins Hosp. Rep., Vol. 9, 1900.*
Mall, F. P., *On the muscular architecture of the ventricles of the human heart. Americ. Journ. of Anat., Vol. 11, 1911.*
Derselbe, On the development of the human heart. Americ. Journ. of Anat., Vol. 13, July 1912.
Marshall, *On the development of the great anterior veins in Man und Mammalia etc. Philos. Transact. of the Royal Society London, 1850.*
Martin, H. Newell, *Vaso-motor. nerves of the heart. Tr. of the Med. and chir. Faculty of the State of Maryland, 1891.*
Martin, H., *Note sur le premier développement des artères coronaires cardiaques chez l'embryon du lapin. Compt. rend. Soc. Biol. Sér. 9, T. 6, No. 3.*
Derselbe, Recherches anatomiques et embryologiques sur les artères coronaires du cœur chez les vertébrés, Paris 1894.
Marty, *Des accidents gravido-cardiaques, Paris 1876.*
Mascagni, P., *Vasorum lymphaticorum corporis humani historia, 1785.*
Maurone, Vinc., *Ricerche sulla circolazione del cuore. Ricerche Lab. Anat. Roma, Vol. 8.*
Meckel, *Menschliche Anatomie, 1817.*
Derselbe, Vergleichende Anatomie, Jena 1821.
Meigs, Arthur, *The penetration of the muscular fibres of the human heart by capillaries and the existence in that organ of very large capillaries. Jorun. of Anat. and Physiol. norm. and pathol., 1899.*
Meinhardt, *Ueber die Entstehung der Herzklappenhämatome bei Neugeborenen. Arch. f. pathol. Anat., Bd. 192.*
Melnikow-Raswedenkow, *Histologische Untersuchungen über das elastische Gewebe in normalen und pathologisch veränderten Organen. Zieglers Beitr., Bd. 26.*
Mémère, *Hypertrophie des Herzens intra graviditatem. Arch. gén. de Méd., T. 16.*
Merbach, *De sani cordis dimensionibus. Diss. Leipzig, 1844.*
Mergoni, *Il fascio atrioventricolare di His. Boll. d. Soc. med. di Parma, Ser. 2, Anno 3.*
Merkel, H., *Zur Kentnis der Kranzarterien des menschlichen Herzens. Verh. d. Deutsch. Path. Ges. 10. Tagung, Stuttgart 1906.*
Michailow, S., *Die Nerven des Endocardiums. Anat. Anz., Bd. 32, 1908.*
Derselbe, Das intracardiale Nervensystem des Frosches und die Methode von Ramón y Cajal. Intern. Monatschr. f. Anat. u. Phys., Bd. 25, 1908.
Derselbe, Zur Frage über den feineren Bau des intracardialen Nervensystems der Säugetiere. Intern. Monatschr. f. Anat. u. Phys., Bd. 25, 1908.
Derselbe, Die Nerven des Myocards bei vagotomierten Tieren. Fol. neurobiolog., Bd. 5, 1911.

Möllendorf, W., *Ueber abnorme Erhaltung der Sinusklappen im rechten Vorhof eines menschlichen Herzens. Anat. Anz., Bd. 40.*
Mönckeberg, J. G., *Der normale histologische Bau und die Sklerose der Aortenklappen. Virchows Arch., Bd. 176.*
Derselbe, Ueber die sogenannten abnormen Sehnenfäden im linken Ventrikel des menschlichen Herzens und ihre Beziehungen zum Atrioventrikularbündel. Verh. d. Deutsch. Path. Ges. 12. Tagung, Kiel 1908.
Derselbe, Zur Frage der besonderen muskulären Verbindung zwischen Sinus und Atrioventrikularknoten im Herzen. Zentralbl. f. Herzkrankh., 1910.
Derselbe, Untersuchungen über das Atrioventrikularbündel im menschlichen Herzen, Jena 1908.
Mollard, J., *Les nerfs du cœur, Paris, Masson et Cie.*
Derselbe, Les nerfs du cœur. Rev. gen. d'Histol., Fasc. 9.
Morgagni, *Adversaria anatomica, 1719.*
Morison, A., *On the innervation of the sino-auricular node (Keith-Flack) and the auriculo-ventricular bundle (Kent-His). Journ. of Anat. and Physiol., Vol. 46.*
Moriya, Goze. *Ueber die Muskulatur des Herzens. Anat. Anz., Bd. 24.*
Moritz, *Eine Methode, um beim Röntgenverfahren aus dem Schattenbilde eines Gegenstandes dessen wahre Größe zu ermitteln und die exakte Bestimmung der Herzgröße nach diesem Verfahren. Münch. med. Wochenschr., Bd. 47.*
Mouchet, Aimé, *Vaisseaux lymphatiques du cœur chez l'homme et les mammifères. Compt. rend. Soc. Biol., T. 66, 1909, No. 6.*
Derselbe, Les vaisseaux lymphatiques du cœur chez l'homme et quelques mammifères. Journ. de l'Anat. et de la Physiol., Année 45, No. 5.
Müller *u.* **Jaschke**, *Zur Frage der Herzgröße am Ende der Schwangerschaft. Münch. med. Wochenschr., 1911.*
Derselbe, Die Massenverhältnisse des menschlichen Herzens, Hamburg 1883.
Nagayo, M., *Zur normalen und pathologischen Histologie des Endocardium parietale. Beitr. z. path. Anat. u. allg. Path., Bd. 45.*
Neubauer, J. E., *Descriptio anatomica nervorum cardiacorum. Sectio I. De nervo intercostali cervicali, 1772.*
Nicolai, *Beiträge zur Anatomie und Physiologie des Salpenherzens. Arch. f. Anat. u. Phys., phys. Abt., 1908, Suppl.*
Novi, Ivo, *Sulla circolazione coronaria del cuore. Rivista clinica di Bologna, 1884.*
Nussbaum, A., *Ueber das Gefäßsystem des Herzens. Arch. f. mikrosk. Anat., Bd. 80, 1912, No. 3.*
Odinzow, *Vascularisation der Herzklappen im Kindesalter. Inaug.-Diss. München, 1904.*
Oehl, *Sulla presenza di elementi contrattili nella maggiore corda tendinea delle valvole mitrali umane. Mem. dell' Acad. di Scienze di Torino, Vol. 20, 1861.*
Ollendorff, *Zur Frage der glatten Muskelfasern in der Intima der Aorta. Anat. Anz., Bd. 38.*
Ollivier, *Herzhypertrophie, Schwangerschaft. Arch. gén. de Méd., 1873.*
Openchowsky, *Beitrag zur Kenntnis der Nervenendigung im Herzen. Arch. f. mikr. Anat., Bd. 22.*
Oppenheimer, A. *u.* **B. S.**, *The relation of the sino-auricular node to the venous valves in the human heart. The Anat. Record, Vol. 6, No. 12.*
Oppenheimer, *Ueber die Wachstumsverhältnisse des Körpers und der Organe. Zeitschr. f. Biol., Bd. 25, 1888.*
Ott, *Zur Kenntnis der Ganglienzellen des menschlichen Herzens. Prager med. Wochenschr., 1886, No. 20.*
Pace, D., *Ricerche sul tessuto nodale sopraventricolare del cuore. Atti R. Accad. med. chir. di Napoli, 1911.*
Pagenstecher, *Weiterer Beitrag zur Herzchirurgie. Die Unterbindung der verletzten Arteria coronaria. Deutsche med. Wochenschr., 1901.*
Paladino, G., *Per una questione di priorità. Rend. della R. Accad. delle Sc. di Napoli, 1909.*
Derselbe, Contribuzione alla anatomia, istologia e fisiologia del cuore. Mov. med.-chir., Napoli 1876.
Pankul, E., *Die physiologische Bedeutung des Hisschen Bündels. Zeitschr. f. Biol., Bd. 51, 1908.*
Derselbe, La faisceau atrio-ventriculaire de His. Compt. rend. Soc. Biol., T. 64, No. 24.
Panofsky, W., *Verhalten der sogenannten Querlinien des Herzens bei Hypertrophie und Atrophie und Folgerungen daraus, Leipzig 1910.*
Parchappe, *Du cœur, Paris 1848.*
Parrot, *Sur les hémato-nodules cardiaques chez les jeunes infants. Arch. d. Physiol. norm. et pathol., 1874.*

Paton, *The reactions of the vertebrate embryo. Mitteil. d. zool. Station zu Neapel, Bd. 18, 1906/8.*
Peacock, Th. B., *Vorlesungen über die Mißbildungen des Herzens. Lond. Med. Times u. Journ. f. Kinderkrankh., 1855, Heft 3 u. 4.*
Derselbe, On the weight and dimension of the heart in health and disease. Monthly Journ., September 1854.
Peiser, E., *Ein weiterer Beitrag zur Automatie des menschlichen Fötalherzens. Centralbl. f. Gynäkol., 1899.*
Pepere, *Di alcuni reperti anatomici rari del cuore. Arch. Sc. med., Vol. 33, 1909.*
Perls, *Ueber Weite und Schlußfähigkeit der Herzmündungen und ihrer Klappen. Dtsch. Arch. f. klin Med., Bd. 5, 1869.*
Perna, *Un caso di deficienza di sviluppo del pericardio nell'uome. C. R. Soc. med.-chir. Bologna, Boll. d. Sc. med., Vol. 79, Ser. 8, Vol. 8.*
Pettigrew, *On the structure and function of the valves of the vascular system in Vertebrata. Proceed. of the Royal Society of Edinburgh, Vol. 23, 1866.*
Piquand, G., *Recherches sur l'anatomie des vaisseaux sanguins du cœur. Journ. de l'Anat. et Physiol., T. 46, 1910.*
Pitzorno, M., *Osservazioni sul peso del cuore e sulle dimensioni degli orifizi cardiaci. Gaz. degli Osped., 1894.*
Pocharissky, J. F., *Ueber zwei seltene Anomalien der Sehnenfäden im menschlichen Herzen. Beitr. z. pathol. Anat., Bd. 35, 1905, Heft 3.*
Pojariski, J. F., *Du tissu élastique des ventricules du cœur à l'état normal et pathologique. Arch. des Sc. biol. p. p. l'Inst. Impér. de Méd. expér. à St. Pétersbourg, T. 11, 1905, No. 4/5, p. 309—378.*
Poirier, Paul, *Leçons sur le développement du cœur. Gaz. des Hôpitaux, Année 86, 1902/03, No. 125.*
Derselbe, Sur l'anatomie et la physiologie du péricarde. Bull. et Mém. de la Soc. de Chir., T. 29.
Derselbe et **Dupuy**, *Les franges séro-graisseuses pré-péricardiques. Bull. et Mém. de la Soc. anat. d. Paris, 1889.*
Derselbe et **Charpy**, *Anatomie humaine, Paris 1901, T. 2.*
Portal, *Journ. d. ausländischen mediz. u. chirurg. Literatur v. Harless, 1807.*
Potain, *De la mensuration du cœur par la percussion et la radiographie; comparaison des deux méthodes. La Semaine méd., 1901.*
Pratt, *Amer. Journal of Physiol., Vol. 1.*
Purkinje, *Mikroskopische neurologische Beobachtungen. Müllers Arch., 1845.*
Quénu, E., *Développement du cœur et du péricarde, Paris 1883.*
Räuschel, *De arteriarum et venarum structura. Diss. Vratisl., 1836.*
Ranking, *On the normal dimensions of the heart in the adult. London Med. Gazette, 1842.*
Ranvier, *Traité technique d'Histologie.*
Rapp, C., *Ueber Gefäße in den Herzklappen. Inaug.-Diss. Göttingen, 1904.*
Ravn, E., *Ueber die Entwicklung des Septum transversum. Anat. Anz., Bd. 15, 1899.*
Derselbe, Ueber die Bildung der Scheidewand zwischen Brust und Bauchhöhle in Säugetierembryonen. Arch. f. Anat. u. Phys., 1889.
Derselbe, Untersuchungen über die Entwicklung des Diaphragmas und der benachbarten Organe bei den Wirbeltieren. Ibid., 1889.
Regnier, *Des nerfs du cœur, Paris 1880.*
Reichert, C., *Angaben über Purkinjesche Fäden. Müllers Arch., 1855.*
Reid, *Artikel „Heart". Todd Cyclopaed.*
Derselbe, On the measurements of the heart and tables on the weights of the most important organs of the body at different periods of life, London 1843.
Reiner, Fr. J., *Contribution à l'etude des lymphatiques superficiels du cœur. Compt. rend. Soc. Biol., T. 65, No. 27.*
Derselbe, Le système lymphatique du cœur. Etude d'anatomie comparée. Ann. Biol. Paris, T. 1.
Derselbe, Ueber das Vorkommen von subepicardialen Lymphdrüsen beim Menschen. Anat. Anz., Bd. 31.
Reinhard, *Zur anatomischen und pathologischen Kenntnis der dünnen Stelle in der Herzscheidewand (Pars membranacea septi ventriculorum). Virchows Arch., Bd. 12, 1857.*
Rektorzik, E., *Ueber akzessorische Lungenlappen. Wochenbl. d. Zeitschr. d. k. k. Ges. d. Aerzte in Wien, Jahrg. 17, 1861.*
Remak, *Neurologische Erläuterungen. Müllers Arch., 1844.*
Renaut, J. *et* **Mollard, J.**, *Le myocarde. Revue gén. d'Hist., T. 1, 1905.*
Retterer *et* **Lelièvre**, *Structure du myocarde de quelques vertébrés inférieurs. Compt. rend. Soc. Biol., T. 66 et T. 72.*

Retzer, K., *Ueber die muskulöse Verbindung zwischen Vorhof und Ventrikel des Säugetierherzens. Arch. f. Anat. u. Phys., anat. Abt., 1904.*
Derselbe, The atrio-ventricular bundle and Purkinjes-fibers. Amer. Jorun. of Anat., Vol. 6, No. 3.
Derselbe, Some results of recent investigation on the Mammalian heart. Anat. Record, Vol. 2, No. 4.
Retzius, A., *Einige Bemerkungen über die Scheidewand des Herzens beim Menschen mit besonderer Berücksichtigung des sogenannten Tuberculum Loweri. Müllers Arch., 1835.*
Retzius, G., *Biologische Untersuchungen, N. F. Heft 3.*
Ribbert, *Beitrag zur fettigen Degeneration des Herzens. Virchows Arch., Bd. 147.*
Richter, *Verschluß des Ductus venosus Arantii. Virchows Arch., Bd. 205.*
Rigot, *Anatomie des animaux domestiques, Paris 1845.*
Rindfleisch, *Ueber klammerartige Verbindungen zwischen Aorta und Pulmonalis. Virchows Arch., Bd. 96, 1884.*
Riolanus, *Anthropographia, Lutetia Parisiorum 1649.*
Robin, Ch., *Notes historiques sur la capacité absolue et relative des cavités du cœur. Journ. de l'Anat. et de la Physiol., T. 1, 1864.*
Robinson, A., *The early stages of the development of the pericardium. The Journ. of Anat. and Physiol., Vol. 37.*
Röse, C., *Beiträge zur vergleichenden Anatomie des Herzens der Wirbeltiere. Morphol. Jahrb., Bd. 16.*
Derselbe, Beiträge zur Entwicklungsgeschichte des Herzens, Heidelberg 1888.
Rokitansky, *Handbuch der pathologischen Anatomie.*
Romberg, *Beiträge zur Herzinnervation. Verh. d. Kongresses f. innere Medizin, 1890.*
Rosenstein, *Handbuch der Krankheiten des Zirkulationsapparates. Ziemssens Sammelwerk, Bd. 6, 1876.*
Rouhault, *Réponse à la critique de M. Winslow.*
Rouvière, H., *Développement du sinus transverse du péricarde chez le lapin. Bibl. anat., T. 13, Fasc. 3.*
Derselbe, Des connexions du péricarde avec le diaphragme. Compt. rend. d. l'Assoc. d'Anat., Liége 1903.
Derselbe, Etude sur le développement du péricarde chez le lapin. Journ. de l'Anat. et Physiol., Année 40, No. 6.
Rückert *und* **Mollier**, *Die erste Entstehung der Gefäße und des Blutes bei Wirbeltieren. Hertwig, Handb. d. Entwicklg. d. Wirbeltiere, Bd. 1, Abt. 1.*
Rüdinger, N., *Ein Beitrag zur Mechanik der Aorten und Herzklappen. Erlangen.*
Ruge, G., *Der Verkürzungsprozeß am Rumpfe von Halbaffen. Morph. Jahrb., Bd. 18, 1892.*
Derselbe, Grenze der Pleurasäcke der Affen und des Menschen. Morphol. Jahrb., Bd. 41, 1910.
Derselbe, Die Grenzlinie der Pleurasäcke und die Lagerung des Herzens bei Primaten, insbesondere bei den Anthropoiden. Zeugnisse für die metamere Verkürzung des Rumpfes. Morphol. Jahrb., Bd. 19, 1892.
Sabatier, *In vivis animalibus ventriculorum capacitas, Paris 1772.*
Sapegno, M., *Sul significato delle linee transversali (Querlinien) della fibra muscolare cardiaca. Arch. p. le Sc. med., Vol. 32.*
Sappey, *Traité d'Anatomie descriptive, Paris 1876.*
Savory, *Philosoph. Magazin, London and Edinbourgh, 1852.*
Scaffidi, *Ricerche sulla esistenza e sulla fina struttura della valvola di Eustachio nel cuore di alcuni mammiferi. Ric. Lab. di Anat. norm. Roma ed altri Lab. biol., Vol. 12, 1908.*
Scarpa, Ant., *Tabulae neurologicae ad illustrandam historiam anatomicam cardiacorum nervorum, Ticini 1794.*
Schäfer, E. A., *Les vaisseaux coronaires ont-ils des nerfs vasomoteurs? Arch. des Soc. biol. p. p. l'Inst. Imp. de Méd. expér. à St. Pétersbourg, T. 11, 1904, Suppl.*
Schäfer, P., *Das Herz als ein aus hellen und trüben Fasern zusammengesetzter Muskel. Centralbl. f. Herz- u. Gefäßkrankheiten, 4. Jahrg., 1912.*
Schaffner, G., *Ueber den Lobus inferior accessorius der menschlichen Lunge. Virchows Arch., Bd. 152, 1898.*
Schanz, *Mechanischer Verschluß des Ductus arterius, S.-A. 1888.*
Schenk, S. L., *Ueber die Entwicklung des Herzens und der Pleuroperitonealhöhlen in der Herzgegend. Sitzungsber. d. Wien. k. k. Acad. d. Wiss., 1866.*
Schklarewsky, *Ueber die Anordnung der Herzganglien bei Vögeln und Säugetieren. Göttinger Nachrichten, 1872, No. 20.*
Schlater, G., *Histologische Untersuchungen über das Muskelgewebe. Die Myofibrillen des embryonalen Hühnerherzens. Arch. f. mikr. Anat., Bd. 69.*

Schliemann, E., *De dispositione ad haemorrhagias pernitiosas hereditaria. Diss. Würzburg, 1831.*
Schmaltz, R., *Die Purkinjeschen Fäden im Herzen der Haussäugetiere. Arch. f. wissensch. u. prakt. Tierheilk., Bd. 12.*
Schmidt, V., *Sur la question de l'innervation du cœur de mammifères. Arch. russ. de Path., de Méd. clin. et de Bactér., 1897.*
Schockaert, Alice, *Nouvelles recherches comparatives sur la texture et le dévcloppement du myocarde chez les vertébrés. Arch. de Biol., T. 24.*
Schönberg, *Ueber Veränderung im Sinusgebiet bei chronischer Arrhythmie. Frankf. Zeitschr. f. Path., 1909.*
Derselbe, Weitere Untersuchungen des Herzens bei chronischer Arrhythmie. Frankf. Zeitschr. f. Path., 1909.
v. Schumacher, S., *Zur Frage der Herzinnervation bei den Säugetieren. Anat. Anz., Bd. 21, No. 1.*
Derselbe, Erwiderung (Herzinnervation). Anat. Anz., Bd. 21, No. 15.
Derselbe, Die Herznerven der Säugetiere und des Menschen. Sitzungsber. d. k. k. Akad. d. Wiss. Wien, 1902.
Schwalbe, G., *Lehrbuch der Neurologie. Hoffmanns Lehrb. d. Anatomie d. Menschen, Erlangen 1881.*
Schwartz, Georg, *Untersuchungen über das Sinusgebiet im Wiederkäuerherzen. Inaug.-Diss. Gießen, Dezember 1910.*
Derselbe, Ueber die Lage der Ganglienzellen im Herzen der Säugetiere. Arch. f. mikr. Anat. u. Entwickl., Bd. 53.
Derselbe, Untersuchung über das Sinusgebiet im Wiederkäuerherzen. Arch. prakt. wiss. Tierheilk., Bd. 37, 1910; Inaug.-Diss. Gießen 1910.
Schweiger-Seidl, *Strickers Handbuch der Gewebelehre.*
Searle, *Fibres of the heart. Todd, Cyclopaed.*
Sée, Marc, *Recherches sur l'anatomie et la physiologie du cœur spécialement au point de vue du fonctionnement des valvules auriculoventriculaires, Paris, Masson, 1875.*
Seipp, L., *Das elastische Gewebe des Herzens. Anat. Hefte, Bd. 6, 1896.*
Sénac, *Traité de la structure du cœur, 2e édit. 1774.*
Sesquès, F., *Contribution à l'étude du cœur sénile, Marseille 1894; Thèse de Montpellier.*
Skarsoff, J., *Zur Histologie des Herzens und seiner Hüllen. Pflügers Arch., Bd. 8.*
Siding, A., *Ueber den Abschluß des Sinus coronarius cordis gegen den rechten Vorhof. Anat. Anz., 1896.*
Siniboldi, G., *Alcune rare forme di corde tendinee aberranti. Anat. Anz., Bd. 25.*
v. Smirnow, A. E., *Zur Frage von der Endigung der motorischen Nerven in den Herzmuskeln der Wirbeltiere. Anat. Anz., Bd. 18, 1900.*
Derselbe, Einige Bemerkungen über die Existenz von Ganglienzellen in den Herzventrikeln des Menschen und einiger Säugetiere. Anat. Hefte, Bd. 27.
Sömmerring, S. Th., *Vom Baue des menschlichen Körpers, Frankfurt 1791.*
Derselbe, Lehre von den Gefäßen des menschlichen Körpers. Umgearbeitet von W. Theile. Leipzig 1841.
Sommer, A., *Zur Kenntnis des Pericardialepithels. Arch. f. mikr. Anat. u. Entw.-Gesch., Bd. 62, Heft 4.*
Soulié, *Sur les variations physiologiques que subissent dans leur forme et dans leurs dimensions les cellules endothéliales de l'épicarde et de la plèvre pulmonaire. Compt. rend. Soc. de Biologie, 1897.*
Soulié *et* **Raynal**, *L'anatomie du péricard. Journ. d. l'Anat. et d. la Phys., 1896.*
Spalteholz, W., *Ueber Arterien der Herzwand. Verh. d. Deutsch. Pathol. Ges. 13. Tag. Leipzig 1909.*
Derselbe, Die Coronararterien des Herzens. Verh. Anat. Ges. 21. Vers. Würzburg 1907.
Derselbe, Zur vergl. Anatomie der Arteriae coronariae cordis. Verh. d. Anat. Ges. 22. Vers. Berlin 1908.
Derselbe und **Hirsch, C.**, *Coronarkreislauf und Herzmuskel, anatomische und experimentelle Untersuchungen. Verh. d. 24. Kongr. f. inn. Med. Wiesbaden 1907.*
Spiegelberg, *Ueber die Komplikation des Puerperiums mit chronischen Herzkrankheiten. Arch. f. Gyn., Bd. 2.*
Stamer, A., *Untersuchungen über die Fragmentatio und Segmentatio der Herzmuskeln. Zieglers Beiträge, Bd. 42, 1907.*
Steno, *De musculis et glandulis.*
Sternberg, Josef, *Ueber Erkrankungen des Herzmuskels im Anschluß an Störungen des Coronararterienkreislaufes. Inaug.-Diss. Marburg 1887.*
Stieda, Ludwig, *Ueber quergestreifte Muskelfasern in der Wand der Lungenvenen. Arch. f. mikr. Anat., Bd. 14.*
Streckeisen, *Zur Lehre von der Fragmentatio myocardii. Zieglers Beiträge, Bd. 26, 1899.*

Strohl, J., *Die Massenverhältnisse des Herzens im Hochgebirge. 1. Ein Vergleich zwischen Alpen- und Moorschneehühnern. Nebst Ausblick auf die Funktion der Luftsäcke. Zool. Jahrb., Abt. Zool. Phys., Bd. 30.*

Symington, J., *A heart in which the anterior papillary muscle of the right ventricule presented an inusual arrangement. Journ. of Anat. and Physiol., Vol. 27.*

Tanasescu, *Sur la topographie des vaisseaux lymphatiques du cœur. Bibliographie anat., T. 17, 1908.*

Tandler, *Die Entwicklungsgeschichte des Herzens, in Keibel-Malls Handbuch der Entwicklungsgeschichte des Menschen, Leipzig 1911.*

Tanja, T., *Ueber die Grenzen der Pleurahöhlen bei den Primaten und bei einigen Säugetieren. Morph. Jahrb., Bd. 17, 1891.*

Tawara, *Ueber die sogenannten abnormen Sehnenfäden des Herzens. Zieglers Beiträge, Bd. 39, 1906.*

Derselbe, Das Reizleitungssystem des Säugetierherzens, Jena, Fischer, 1906.

Teutleben, *Die Ligamenta suspensoria diaphragmatis des Menschen. Arch. f. Anat. u. Phys., Anat. Abt., 1877.*

Thebesius, *Dissertatio de circulo sanguinis in corde, Lugd. Batav. 1708.*

Thoma, R., *Ueber einige senile Veränderungen des menschlichen Körpers, Leipzig 1884.*

Derselbe, Untersuchungen über die Größe und das Gewicht der anatomischen Bestandteile des menschlichen Körpers, Leipzig 1882.

Thomson, Peter, *Some notes on the development of the heart. British med. Journ., 1909.*

Thorel, Ch., *Vorläufige Mitteilungen über eine besondere Muskelverbindung zwischen der Cava superior und dem Hisschen Bündel. Münch. med. Wochenschr., Jahrg. 56, No. 42.*

Derselbe, Ueber den Aufbau des Sinusknotens und seine Verbindung mit der Cava superior und den Wenckebachschen Bündeln. Münch. med. Wochenschr., 1910, No. 4.

Todaro, *Novelle ricerche sopra la struttura delle orechielle del cuore umano e sopra la valvola di Eustachio, Firenze 1885.*

Derselbe, Sulla struttura muscolare dei ventricoli del cuore umano. Atti della R. Accad. dei Lincei, Vol. 1, 1876—1877.

Toldt, *Handbuch der Gewebelehre.*

Tonkoff, W., *Ueber die vielkernigen Zellen des Plattenepithels. Anat. Anz., Bd. 16, 1899.*

Derselbe, Zur Kenntnis des Pericardialepithels. Arch. f. mikr. Anat., Bd. 63, Heft 3.

Tonnel, E., *Cœur chez le vieillard, Thèse, Lille 1897.*

Torrigiani, *Studio sullo sviluppo e sulla struttura dei seni del Valsalva e delle valvole semilunari nel cuore umano. Arch. Ital. Anat. Embr., Vol. 9.*

Turner, W., *Another heart with moderator band in the left ventricle. Journ. of Anat. and Physiol., Vol. 30.*

Uskow, N., *Ueber die Entwicklung des Zwerchfells, des Pericardiums und des Cöloms. Arch. f. mikr. Anat., Bd. 22, 1883.*

Valedinsky, J. A., *Zur Frage über die Nervenknoten im Herzventrikel einiger Säugetiere. Anat. Hefte, Abt. 1, Bd. 27, Heft 81.*

Variot, G., *et* **Chicolot, G.**, *Méthode de mensuration de l'aire du cœur par la radiographie. Compt. rend. Ac. Scienc. Paris, T. 126.*

Veraguth, Otto, *Untersuchungen über normale und entzündete Herzklappen. Arch. f. path. Anat., Bd. 139.*

Veravis, *Mémoire sur les dimensions du cœur chez l'enfant nouveau-né, Paris 1840.*

Verheyen, P., *Anatomia corporis humani, Coloniae 1712.*

Versari, *Contributo alla conoscenza dello sviluppo e della struttura della valvola di Eustachio. In: Ricerche fatte nel Laborat. di Anat. norm. della R. Univ. di Roma, Vol. 11, 1905.*

Vesal, A., *De corporis humani fabrica, Basileae 1555.*

Vetter, R., *De plica semilunari in cordis humani atrio sinistro nuperrime detecta. Oratio academica Cracoviae.*

Vierordt, *Daten und Tabellen, Jena 1906.*

Vieussens, R., *Nouvelles découvertes sur le cœur, 1706.*

Derselbe, Neurographia universalis, Lugduni 1664.

Derselbe, Traité de la structure du cœur. Toulouse 1715.

Vignal, *Système nerveux du cœur du lapin. Gazette méd. de Paris, 1880, No. 49.*

Derselbe, Recherches sur l'appareil ganglionnaire du cœur des vertébrés. Arch. de Physiol., T. 8, 2. Sér., 1881.

Volkmann, *Hämodynamik nach Versuchen, Leipzig 1850.*

Weber, A., *Formation réticulée de l'oreillette droite. Bibl. anat., T. 6, 1898.*

Derselbe, Restes de la valvule veineuse. Bibl. anat., T. 13.

Weber *et* **Degny**, *Arch. de Méd. expér., T. 9.*

Wegelin, C., *Ueber die Blutknötchen an den Herzklappen der Neugeborenen. Frankf. Zeitschr. f. Pathol., 1909.*

Wenckebach, *Beiträge zur Kenntnis der menschlichen Herztätigkeit. Arch. f. Anat. u. Phys., Phys. Abt., 1906, 1907.*
Wernicke, *Zur Physiologie des embryonalen Herzens, Jena 1876; W. Junk, Berlin.*
Wideroe, Sofus, *Histologische Studien über die Muskul. des Herzens. Virchows Arch., Bd. 204.*
Wiesel, J., *Die Erkrankungen arterieller Gefäße im Verlaufe akuter Infektionen. Zeitschr. f. Heilkunde, 1907.*
Mac William, *On the rhythm of the Mammalian heart. Journ. of Physiol., 1888.*
Wilson, J. G., *Is the atrio-ventricular bundle to be regarded as a neuro-muscular spindle? Anat. Record, Vol. 3, No. 4.*
Derselbe, Nerves of the atrio-ventricular bundle. Proc. of the R. Soc. London, Ser. B. Biol. Ser., Vol. 81, No. 546.
Derselbe, The nerves of the atrio-ventricular bundle. Anat. Record, Vol. 3, No. 4.
Winkel, F., *Lehrbuch der Geburtshilfe, Leipzig 1889.*
Winkler, F. N., *Beiträge zur Kenntnis der Herzmuskulatur. Arch. f. Anat. u. Physiol., 1865.*
Derselbe, Scheiden und Teilung der primitiven Muskelbündel im Herzen. Arch. f. Anat., 1867.
Winslow, *Fabbrica del corpo umano, Venezia 1747.*
Derselbe, Exposition anatomique de la structure du corps humain, Paris 1732.
De Witt, Lydia, *Observation on the sino-ventricular connecting system of the Mammalian heart. Anat. Record, Vol. 3, No. 4.*
Wolff, C. F., *Acta Acad. scient. Petropol., 1781.*
Wulff, *Nonnulla de cordis pondere ac dimensionibus, imprimis ostiorum et valvularum atrioventricularium ratione habita. Diss. Dorpat 1856.*
Zuckerkandl, *Beobachtungen über die Herzbeutelnerven und den Auricularis vagi. Sitzungsber. d. Wien. Akad. d. Wiss., Bd. 62, 1870.*
Derselbe, Anatomische Beiträge. II. Ueber Muskelgewebe in der Kammerfläche der Valvula tricuspidalis. Allg. Wien. med. Zeitung, Jahrg. 22.

Frommannsche Buchdruckerei (Hermann Pohle) in Jena — 4298

Handbuch der Anatomie des Menschen

in acht Bänden.

In Verbindung mit

Prof. Dr. **Paul Bartels** in Königsberg, Prof. Dr. **Ivar Broman** in Lund, weiland Prof. Dr. **A. von Brunn** in Rostock, weiland Prof. Dr. **J. Disse** in Marburg, Prof. Dr. **Eberth** in Halle, Prof. Dr. **Eisler** in Halle, Prof. Dr. **Fick** in Innsbruck, Dr. **M. Fränken** in Berlin, Dr. **Fritz Frohse** in Berlin, Prof. Dr. **M. Heidenhain** in Tübingen, Prof. Dr. **M. Holl** in Graz, Prof. Dr. **Kallius** in Greifswald, weiland Prof. Dr. **W. Krause** in Berlin, Prof. Dr. **F. Merkel** in Göttingen, Prof. Dr. **W. Nagel** in Berlin, Prof. Dr. **G. Schwalbe** in Straßburg, Prof. Dr. **Siebenmann** in Basel, Prof. Dr. **J. Sobotta** in Würzburg, Prof. Dr. **F. Graf Spee** in Kiel, Prof. Dr. **J. Tandler** in Wien, Prof. Dr. **Zander** in Königsberg, Prof. Dr. **Th. Ziehen** in Wiesbaden

herausgegeben von

Prof. Dr. **Karl von Bardeleben**
in Jena.

Bisher ist erschienen:

Band I: **Skelettlehre** (vollständig). Mit 253 zum Teil farb. Abbild. im Text.
Preis: brosch. 24 Mark 50 Pf., Vorzugspreis: 21 Mark.

Allgemeines. Wirbelsäule. Thorax. Von Prof. Dr. **J. Disse** in Marburg. Mit 69 Abbild. (Originalholzschnitten) im Text. (Lieferung 1.) 1896.
Preis: 4 Mark, Vorzugspreis: 3 Mark.

Kopf. Von Prof. Dr. **F. Graf von Spee** in Kiel. Mit 102 teilweise farbigen Originalholzschnitten. (Lieferung 3.) 1896. Preis: 11 Mark 50 Pf., Vorzugspreis: 9 Mark.

Skelett der oberen und unteren Extremität. Von Prof. **W. Krause** in Berlin. Mit 83 Abbildungen im Text. (Lieferung 16.) 1909. Preis: 9 Mark.

Band II: **Bänder, Gelenke und Muskeln** (vollständig).
Preis: brosch. 135 Mark, Vorzugspreis: 126 Mark.

Anatomie und Mechanik der Gelenke unter Berücksichtigung der bewegenden Muskeln. Von Dr. **Rudolf Fick**, o. ö. Professor und Vorstand des anatom. Instituts der Universität in Innsbruck. Drei Teile.

Teil I: **Anatomie der Gelenke.** Mit 162 größtenteils farbigen Abbildungen im Text. (Lieferung 11.) 1904. Preis: 16 Mark, geb. 18 Mark.

Teil II: **Allgemeine Gelenk- und Muskelmechanik.** Mit 350 teils farb. Abbild. im Text und 2 Tafeln. (Lieferung 18.) 1910. Preis: 12 Mark, geb. 14 Mark.

Teil III: **Spezielle Gelenk- und Muskelmechanik.** Mit 248 teils farbigen Abbildungen im Text und 18 Tafeln. (Lieferung 20.) 1911.
Preis: 33 Mark, geb. 35 Mark 50 Pf.

Die Muskeln des Stammes. Von Prof. Dr. **Paul Eisler** in Halle a. S. Mit 106 meist farbigen Abbildungen nach Zeichnungen des Verfassers. (Lieferung 21.)
Preis: 38 Mark, Vorzugspreis: 35 Mark.

Die Muskeln des menschlichen Armes. Von Dr. **Fritz Frohse** und Dr. **Max Fränkel**, Berlin. Mit 154 teilweise farbigen Abbildungen im Text. (Lieferung 15.) 1908. Preis: 24 Mark, Vorzugspreis: 20 Mark.

Die Muskeln des menschlichen Beines. Von Dr. **Fritz Frohse** und Dr. **Max Fränkel**, Berlin. Mit 56 meist farbigen Abbildungen im Text. (Lieferung 22.) 1913.
Preis: 12 Mark, Vorzugspreis: 10 Mark.

Band III: Gefäßsystem.

Das Herz. Von Prof. Dr. **Julius Tandler** in Wien. Mit 121 teilweise farbigen Abbildungen. (Lieferung 24.) 1913.

Das Lymphgefäßsystem. Von Dr. **Paul Bartels,** Privatdozent der Anatomie und Anthropologie an der Universität Berlin. Mit 77 zum Teil farbigen Abbildungen. (Lieferung 17.) 1909. Preis: 12 Mark, Vorzugspreis: 10 Mark.

Band IV: Nervensystem.

Anatomie des Centralnervensystems. Von Prof. Dr. **Th. Ziehen** in Wiesbaden.

I. Abt., 1. u. 2. Teil: **Makroskopische und mikroskopische Anatomie des Rückenmarks. — Makroskopische Anatomie des Gehirns. (I.)** Mit 210 teilweise farbigen Abbild. im Text. (Lieferung 7 u. 10) 1899 u. 1903. Preis: 20 Mark, Vorzugspreis: 15 Mark 50 Pf.

II. Abt., 1. Teil: **Mikroskopische Anatomie des Gehirns. (I.)** Mit 59 teilweise farbigen Abbildungen im Text. (Lieferung 23.) 1913. Preis: 14 Mark, Vorzugspreis: 11 Mark.

Band V: Sinnesorgane.

Haut (Integumentum commune). Von weil. Prof. Dr. **A. v. Brunn** in Rostock. Mit 117 teilweise farbigen Abbildungen im Text. (Lieferung 5.) 1897. Preis: 5 Mark, Vorzugspreis: 4 Mark.

Geruchsorgan (Organon olfactus) und Geschmacksorgan. Mit Benutzung einiger Vorarbeiten von M. von Brunn. Von Prof. Dr. **E. Kallius** in Göttingen. Mit 110 Abbild. im Text. (Lieferung 13.) 1905. Preis: 6 Mark 40 Pf., Vorzugspreis: 5 Mark 40 Pf.

Das äußere Ohr. Von Prof. **G. Schwalbe** in Straßburg. Mit 35 teilweise farbigen Abbildungen im Text. — **Das Mittelohr und Labyrinth.** Von Prof. Dr. **F. Siebenmann** in Basel. Mit 66 teilweise farbigen Abbildungen im Text. (Lieferung 6.) 1897. Preis: 9 Mark, Vorzugspreis: 7 Mark.

Band VI: Darmsystem.

Atmungsorgane. Von Prof. Dr. **Friedrich Merkel** in Göttingen. Mit 89 Abbildungen im Text. (Lieferung 9.) 1902. Preis: 7 Mark 50 Pf., Vorzugspreis: 6 Mark.

Band VII: Harn- und Geschlechtsorgane (vollständig).

Mit 449 zum Teil farbigen Abbildungen im Text.

Preis: brosch. 29 Mark 50 Pf., Vorzugspreis: 25 Mark 10 Pf.

Harnorgane. Von Prof. Dr. **J. Disse** in Marburg. Mit 86 Abbildungen im Text. (Lieferung 8.) 1902. Preis: 7 Mark 50 Pf., Vorzugspreis: 6 Mark.

Die weiblichen Geschlechtsorgane. Von Prof. Dr. **W. Nagel** in Berlin. Mit 70 teilweise farbigen Originalholzschnitten. (Lieferung 2.) 1896. Preis: 7 Mark, Vorzugspreis: 5 Mark 50 Pf.

Die Muskeln und Fascien des Beckenausganges. (Männlicher und weiblicher Damm.) Von Prof. Dr. **M. Holl** in Graz. Mit 34 Original-Abbildungen im Text. (Lieferung 4.) 1897. Preis: 5 Mark, Vorzugspreis: 3 Mark 60 Pf.

Die männlichen Geschlechtsorgane. Von Prof. Dr. **C. J. Eberth** in Halle a. S. Mit 259 zum Teil farbigen Abbild. im Text. (Lieferung 12). 1904. Preis: 10 Mark.

Band VIII: Plasma und Zelle.

Plasma und Zelle. Eine allgemeine Anatomie der lebendigen Masse. Bearbeitet von Prof. Dr. **Martin Heidenhain** in Tübingen.

1. Lieferung: **Die Grundlagen der mikroskopischen Anatomie, die Kerne, die Zentren und die Granulalehre.** Mit 276 teilweise farbigen Abbildungen im Text. (Lieferung 14.) 1907. Preis: 20 Mark, geb. 21 Mark 50 Pf., Vorzugspreis: 16 Mark, geb. 17 Mark 50 Pf.

2. Lieferung: **Die kontraktile Substanz, die nervöse Substanz, die Fadengerüstlehre und ihre Objekte.** Mit 1 lithographischen Tafel und 395 teilweise farbigen Abbild. im Text. (Lieferung 19.) 1911. Preis: 23 Mark, geb. 24 Mark 50 Pf., Vorzugspreis: 19 Mark, geb. 20 Mark 50 Pf.

Gesamt-Vorzugspreis für Lieferung 1—23: brosch. 266 Mark.